





Myles Standish



CENTRALBLATT

FÜR PRAKTISCHE

AUGENHEILKUNDE.

HERAUSGEGEBEN

VON

DR. J. HIRSCHBERG,
O. HON.-PROFESSOR AN DER UNIVERSITÄT BERLIN,
GEH. MED.-RATH.


SECHSUNDZWANZIGSTER JAHRGANG.

MIT ZAHLREICHEN ABBILDUNGEN IM TEXT.



LEIPZIG,
VERLAG VON VEIT & COMP.
1902.





Druck von Metzger & Wittig in Leipzig.

Inhalt.

I. Originalaufsätze.

II. Klinische Beobachtungen.

Sachregister.

* Originalartikel.

Autorenregister.

* Originalartikel.



Centralblatt
für praktische
AUGENHEILKUNDE.

Herausgegeben von

Prof. Dr. J. Hirschberg, Geh. Med.-Rath, in Berlin.

Monatlich ein Heft. Preis des Jahrganges 12 Mark. Zu beziehen durch alle Buchhandlungen des In- und Auslandes und die Postanstalten des Deutschen Reiches.

Januar. Sechsundzwanzigster Jahrgang. 1902.

I. Ueber eine Methode, das Körperlich-Sehen beim Monocular-Sehen zu heben.

Von **H. Schmidt-Rimpler**, Professor in Halle a. S.

In dem bekannten GIRAUD-TEULON'schen binocularen Augen-Spiegel wird das umgekehrte Bild des Augen-Hintergrundes dadurch beiden Augen des Beobachters zugängig gemacht, dass hinter der Oeffnung des Augen-Spiegels zwei Glas-Rhomboëder mit ihrer scharfen Kante zusammenstossen.

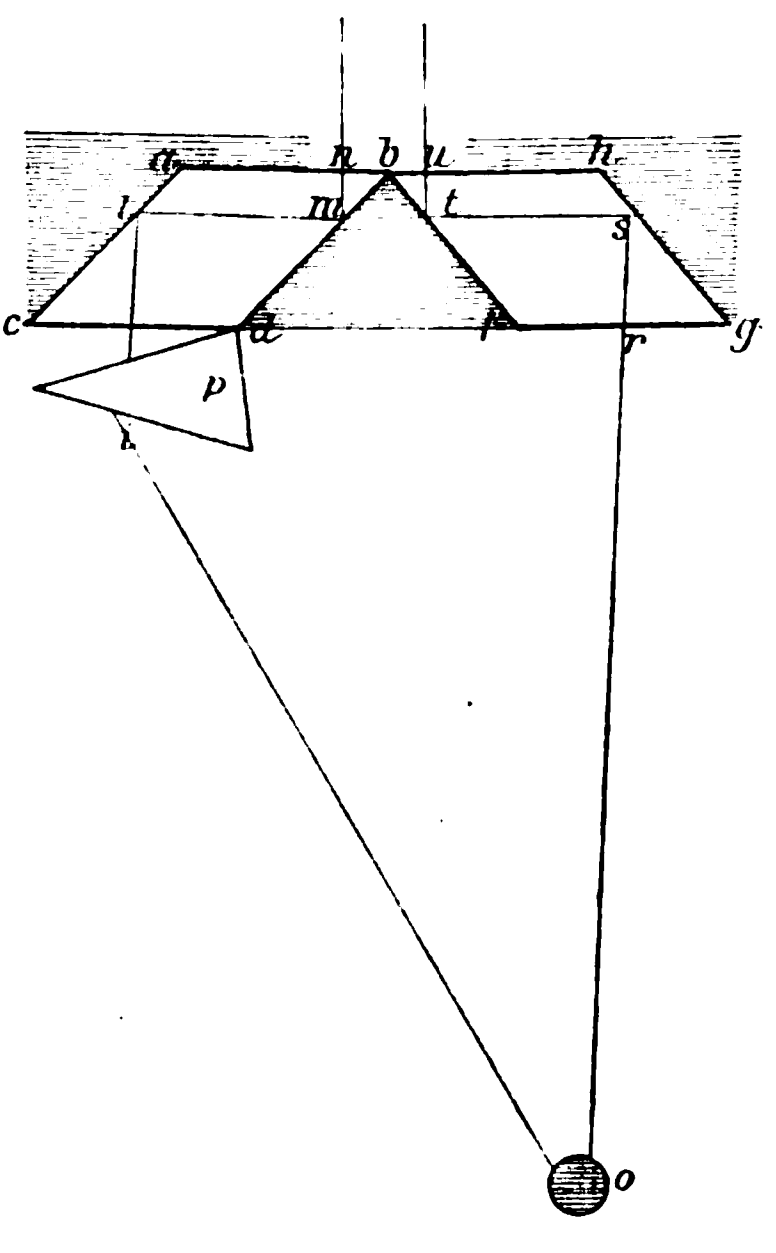


Jeder dieser Rhomboëder erhält von dem Bilde Strahlen und durch die totale Reflexion an den Rhomboëder-Seiten werden die Strahlen so abgelenkt, dass sie in einer, der Pupillen-Distanz des Beobachters entsprechenden Entfernung die Rhomboëder wieder verlassen und so in beide Augen gelangen: der Beobachter sieht das Bild binocular. Wenn auch durch diese Untersuchungs-Methode nicht ein so vollkommen plastisches Sehen zu Stande kommt, wie wir es bei freier Verwendung beider Augen im gewöhnlichen Sehen erreichen, so ist doch eine Verstärkung des Körperlich-Sehens deutlich wahrnehmbar.

Wenn man durch das Instrument in umgekehrter Richtung die Strahlen gehen lässt, also dem Objecte die beiden freien Rhomboëder-Flächen zuwendet und an der andren Seite ein Auge anlegt, so kann man dem monocularen Sehen eine grössere Körperlichkeit verschaffen. Ich bin bei diesem Versuch von dem Gedanken ausgegangen, dass das Körperlich-Sehen und die Tiefen-Wahrnehmung zu einem Theile dadurch bedingt sind, dass jedes der beiden Augen das beobachtete Object von einer andren Seite sieht. Bei den Fernröhren, welche Zeiss neuerdings unter Benutzung des von Helmholtz bei seinem Telestereoskop angewendeten Principes anfertigt und in den Handel bringt, wird eine Erhöhung des stereoskopischen Sehens dadurch erreicht, dass durch starkes Auseinanderrücken der Objective die den Ocularen zugeführten Bilder des angesehenen Gegenstandes in noch erheblicherer Weise der rechts- und linksseitigen Ansicht entsprechen, als es bei der kleineren Distanz zwischen unseren Augen möglich ist. Gelingt es uns, dem Monocular-Sehenden die beiden seitlichen Bilder zu bringen, welche der Entfernung der Augen des Binocular-Sehenden entsprechen, so muss dadurch eine Erhöhung des Körperlich-Sehens zu Stande kommen. Hierzu eignet sich nun das Giraud-Teulon'sche binoculare Ophthalmoskop ganz gut: Die von dem angesehenen Objecte in die entgegengesetzten Flächen der Rhomboëder, deren Entfernung von einander der Durchschnitts-Distanz der Pupillen beider Augen entspricht, fallenden Strahlen entsprechen den seitlichen Bildern des Binocular-Sehenden.

Das Object o in beistehender Figur möge sich in einer grösseren Entfernung von dem Instrument befinden. Der auf Rhomboëder $fbhg$ fallende Strahl or trifft annähernd senkrecht die Seitenfläche fg, fällt auf s, wird dort total gebrochen, geht nach t und verlässt in u das Rhomboëder. Der Strahl oi muss durch ein starkes Prisma p erst in das Rhomboëder $abcd$ gelenkt werden, trifft die Seite cd, geht nach l, von dort nach m und verlässt das Rhomboëder in n. Bei entsprechender Anordnung bekommt das Auge, welches sich dort befindet und die in b zusammenstossenden, als senkrechte dunkle Linie wahrnehmbaren Rhomboëder-Kanten in seinem Fixirpunkt hat, daneben zwei Bilder des Objectes durch n und u: das eine von der Rhomboëder-Fläche cd und das andre von der Rhomboëder-Fläche fg aufgefangen. Das letztere entspricht dem Bilde des

linken, das erstere dem des rechten Auges eines Binocular-Sehenden. Die Bilder sind also ähnlich den Bildern, welche sich die Einäugigen zu schaffen suchen, indem sie den Kopf nach links und rechts bewegen: hier liegen sie dicht neben einander vor ihm. Durch Annäherung oder Abgehen des Instrumentes von dem Objecte gelingt es, ein Verschmelzen beider Bilder zu erreichen. Besonders hübsch sieht man das an cylindrischen Objecten (z. B. Lampen-Cylinder, Stethoskope u. s. w.). Wenn beide Bilder zu einem verschmolzen sind, so constatirt man aber bei diesem Vorgehen, dass man von dem Object nur je die eine Hälfte sieht: durch das rechte Rhomboëder die rechte, durch das linke die linke Hälfte; in der Mitte verläuft der senkrechte dunkle Strich, den die zusammenstossenden Rhomboëder-Kanten bilden. Das Bild des Objectes erscheint etwas verbreitert (in Folge der sich an einander legenden Seiten-Ansichten) und plastischer, als wenn man es mit einem Auge ohne Zuhülfenahme des Instrumentes ansieht; besonders die Rundung der Cylinder-Formen tritt schärfer hervor. Dass man nur je die eine Hälfte sieht, kann man durch abwechselndes Verdecken der dem Object zugekehrten beiden Rhomboëder-Flächen feststellen.



Ich habe bei dem von mir benutzten binocularen Augen-Spiegel bei der Betrachtung einer Stearinkerze bei ungefähr 30 cm Entfernung unter Vorlegung eines Prisma von 16° die Verschmelzung der Bilder bekommen. Man thut gut, bei dem Versuche von einer etwas grösseren Entfernung (etwa 60 cm) auszugehen, wo man zuerst die beiden Bilder sieht, und dann sich dem Objecte nähernd die Verschmelzung zu bewirken. Natürlich richtet sich diese Entfernung nach der Breite der Objecte. Lampen-Cylinder, wenn man beim Brennen der Lampe die darunter befindliche Glocke mit einem dunklen Schirm verdeckt, geben sehr hübsche Bilder: in einer Entfernung von etwa 1 m stehen die Doppelbilder dicht an einander, beim Nähergehen verschmelzen sie. Indem man die Kante des vorgehaltenen Primas aus der horizontalen Ebene etwas hebt, kann man sich beim Verschmelzen der Doppelbilder leicht von der Lage des einzelnen Bildes überzeugen, da alsdann Höhen-Unterschiede hervortreten. Das in eins verschmolzene Bild, in dessen Mitte als senkrechter dunkler Strich die Linie verläuft, in der die Rhomboëder-Kanten zusammenstossen, erscheint nach der Seite hin etwas verschoben, wo das Prisma vor der Rhomboëder-Fläche liegt.

Auch stereoskopische Bilder einfacher Art kann man zusammenbringen: so z. B. wenn man auf der einen Seite des Vorlegeblattes eine rothe und darüber eine blaue Kreisfläche, auf der andren eine rothe und darunter eine grüne anbringt, wie sie sich verschiebbar in dem von mir zur Uebung nach Schiel-Operation angegebenen Vorlageblatt finden. Bei entsprechender Entfernung oder Verschiebung der Bilder einer Seite sieht man die drei Kreisflächen in einer Linie unter einander, aber die eine Hälfte wird von der rechten, die andre von der linken Seite des Vorlegeblattes geliefert, so dass nur die mittlere rothe Fläche, die sich auf beiden Seiten befindet, voll erscheint, die andren beiden (grün und blau) bei dieser Stellung als halbe.

Da es aber bei diesen Versuchen nur möglich ist, zwei Hälften zu sehen, so kommt ein Körperlich-Sehen beim Betrachten stereoskopischer Vorlegeblätter nicht zu Stande. Ueberhaupt wird auch sonst kein voller Ersatz des Körperlich-Sehens, wie es das binoculare Sehen bietet, geschaffen, sondern nur eine Besserung.

Sehr erwünscht wäre es, einmal genauer die Sinnes-Empfindung zu studiren, welche man erhält, wenn man die beiderseitigen Bilder auf der Macula wirklich zu einer vollen Deckung bringen könnte. Allerdings würden sich an den Contouren Doppellinien, entsprechend den von den Seiten aus aufgenommenen Bildern, wahrnehmbar machen: ob aber nicht doch hieraus bei länger fortgesetzter Uebung in Verbindung mit der Erfahrung sich ein echtes körperliches Sehen — wenn auch natürlich auf andren Principien wie das binoculare beruhend — entwickeln könnte, möchte ich zur Zeit nicht entscheiden. Ich hatte versucht durch ein Prisma, Basis nach aussen, die ich vor eines der Rhomboëder dicht vor mein Auge legte, wenn die Doppelbilder erschienen, diese in ihrer Totalität auf einander und zur vollen Deckung zu bringen, aber ohne Erfolg. Dies bisher benutzte Instrument dürfte hierzu nicht geeignet sein. Vielleicht lässt sich jedoch diese vollständige Verschmelzung, sowie eine Vergrösserung des Gesichtsfeldes, durch Anwendung von Spiegeln oder durch complicirte Strahlen-Brechungen erreichen; jedenfalls würde schon ein weiteres Auseinanderrücken und die Anwendung grösserer Rhomboëder (oder auch die Theilung der Rhomboëder, wie sie das eine des Giraud-Teulon'schen Augenspiegels bereits zeigt) es ermöglichen, noch aus grösseren seitlichen Distanzen von den Objecten Bilder zu gewinnen.[1] Weitere Versuche in dieser Richtung könnten, wie mir scheint, nicht uninteressante Ergebnisse in einem bisher noch nicht angebauten Felde des monocularen Sehens bringen.

[1] Herr Dr. Czapski will die Freundlichkeit haben, mir hierbei seine bewährte Unterstützung zu leihen.



II. Sklerokeratitis rheumatica — Cyclitis specifica — Dacryocystitis diphtherica.

Eine kasuistische Zusammenstellung.

Von Dr. **Hugo Feilchenfeld**, Augenarzt in Lübeck.

Das Wort HIRSCHBERG's, dass „der Augenspiegel sogar noch weit über das beschränkte Gebiet der Augenheilkunde hinausreicht und helles Licht über die dunkelsten Gebiete der allgemeinen Heilkunde verbreitet"[1], kann in erweitertem Sinne auf die gesammte diagnostische Thätigkeit des Augenarztes bezogen werden. An dieser Stelle möchte ich in Form einer kurzen Mittheilung über drei Fälle sogen. „äusserer" Augen-Erkrankungen berichten, bei denen nach vergeblicher localer Therapie ein auf das Grundleiden einwirkendes Specificum schnellen Radical-Erfolg erzielt hat.

1. Sklerokeratitis rheumatica.

Frau Elise B., 57 Jahre alt, kommt mit der Klage seit Monaten zunehmender Sehstörung und Schmerzen des rechten Auges. Auch ausstrahlende Schmerzen in die rechte Stirnhälfte. Objectiv: Mässige Pericorneal-Injection, am deutlichsten oben, halbmondförmiges Infiltrat der Cornea, an den oberen Skleralbord grenzend, welches im verticalen Meridian der Hornhaut seine grösste Breite mit 3 mm erreichte. Es war das bekannte Bild einer typischen Keratitis marginalis profunda; und diese Diagnose trug ich in mein Kranken-Journal ein. Im Uebrigen war die Hornhaut auch bei Durchleuchtung klar. Pupille, ebenso weit wie links, reagirte prompt auf Licht und Convergenz. Druck auf den Bulbus in dessen oberem Theile recht schmerzhaft. T. n. Lues und Tuberculose liess sich anamnestisch und durch objective Untersuchung ausschliessen. Geringe rheumatische Beschwerden sollen sich in verschiedenen Gelenken von Zeit zu Zeit eingestellt haben.

Therapie: Atropin, energische Massage mit 2 % Quecksilber-Salbe, Cataplasmen, feuchter Verband. Die Pupille erweiterte sich auf Atropin maximal. Ich stellte baldige Heilung in Aussicht, da ich diese Form der Keratitis unter einer derartigen Behandlung immer schnell habe zurückgehen sehen. Statt dessen verschlimmerte sich der Zustand zusehends. Injection und Schmerzen steigerten sich, und objectiv konnte man sowohl mit HARTNACK'scher Lupe als mit Durchleuchtung von dem Anfangs scharf begrenzten Rande des Halbmondes grauliche Infiltration der intercellularen Lymphräume[2] in die Nachbarschaft übertreten sehen, welche das untrüg-

---

[1] HIRSCHBERG, Einführung in die Augenheilkunde, II, S. 10.

[2] HIRSCHBERG, Deutsche med. Wochenschrift, 1888.

liche Zeichen der drohenden Propagation ist. Diese infiltrirten Lymphgefässe liessen sich durch Fluorescein-Instillation dem unbewaffneten Auge in überraschender Deutlichkeit sichtbar machen, und es war interessant, wie die zierlichen, graues Licht reflectirenden Ausläufer sich immer weiter cornealwärts fortsetzten, um sich dann zu einem Maschenwerke zu vereinigen.[1] Obgleich die Erkrankung ausschliesslich in den tiefsten Schichten der Hornhaut localisirt war, erschien doch die Descemetis vollkommen frei, und das Endothel nahm keine Färbung an. Ebenso blieb das Kammerwasser klar, die Pupille maximal weit, was im Gegensatz zu der beträchtlichen Limbus-Injection besonders auffiel. Irgend eine Neubildung von Blut-Gefässen in der Hornhaut fand nicht statt. Als der Process die Mitte der Hornhaut erreicht hatte und der Visus auf $^1/_4$ gesunken war, glaubte ich nicht länger warten zu dürfen und suchte demselben durch eine energische Galvanokaustik ein Ende zu bereiten, indem ich, mit der Lupe bewaffnet, das kranke Gewebe kauterisirte, soweit es grüne Farbe annahm, und auch mit der Platin-Oese entsprechend tief in's Innere vordrang. Wir sind ja heut zu Tage derartig bakteriell gestimmt, dass bei der Beobachtung eines solchen serpiginösen Processes in unsrer Phantasie gleichzeitig ein lebhaftes Bild fortkriechender, widerspenstiger Infectionsträger auftaucht, die mit Feuer und Schwert vertilgt werden müssen. Aber das Feuer half nichts. Da nun Alles versagt hatte, erinnerte ich mich der periodischen Rheumatismen, die in regelmässigen Zwischenräumen die verschiedenen Gelenke der Patientin zu befallen pflegen, und war geneigt die gegenwärtige Augen-Entzündung für ein rheumatisches Aequivalent anzusehen. Nach Ablauf der dritten Behandlungswoche verordnete ich eine Schwitzkur mit 2 g Natrium salicylicum. Die Heilung war eine so rapide, dass das Krankheitsbild mit allen seinen Symptomen — Röthung, Hornhaut-Trübung, Druckschmerz, Stirnschmerz — nach dreimaligem Schwitzen, also 6 g Salicyl, gänzlich verschwunden und als einziger Rest die von der Caustik herrührende Macula übrig geblieben ist. In nunmehr $^1/_2$ Jahre ist kein Recidiv eingetreten.

Lange nachdem die Behandlung ihren Abschluss gefunden hatte, kam mir eine Arbeit von Pfalz zu Gesicht „über Sklerokeratitis rheumatica“[2], unter welchem Namen er ein von ihm aufgestelltes Krankheitsbild mit identischem Symptomen-Complex veröffentlicht, welches zwar selten (1:2000 Augenkranke), aber doch durch die übereinstimmende Wiederkehr

[1] Bihler (Münchner med. Wochenschrift, 1899, Nr. 32) bemerkt ganz richtig, dass „jedes irgendwie erkrankte Hornhaut-Gewebe besonders geeignet ist, die Färbung festzuhalten“. Ich benutze darum das Fluoresceïn regelmässig bei Oberflächen- und Parenchym-Erkrankungen ebenso wie bei denen des Endothels. Bei Pannus trachomatosus zeigt, so lange noch Neigung zur Propagation besteht, die gefärbte Partie eine grössere Ausdehnung als die ungefärbte Trübung unter Hartnak'scher Lupe.

[2] Pfalz, Zeitschrift für Augenheilkunde, IV, S. 583.

der Symptome in seiner Eigenart genügend charakterisirt ist. Als „Subconjunctivitis rheumatica" hat Mitsiyasu[1] zwei gleichartige Fälle mitgetheilt. Unter diesen Umständen zögerte ich nicht den von Pfalz gewählten, in der That bezeichnenden Namen nachträglich für meine Beobachtung zu adoptiren. Der Fehler meiner zunächst eingeschlagenen Behandlung, den ich keine Veranlassung fand, zu verhehlen, setzt die souveräne Wirkung des Specificum in um so hellere Beleuchtung und weist gleichzeitig darauf hin, dass der Kenntniss dieses Krankheits-Bildes eine nicht zu unterschätzende, praktische Bedeutung zukommt.

(Schluss folgt.)

III. Ueber die Pilz-Concremente in den Thränen-Kanälchen.

Von **J. Hirschberg.**[2]

Vor Kurzem kam aus Süd-Deutschland zu mir ein gesunder Herr in den vierziger Jahren, der seit $1^1/_2$ Jahren an Thränen des linken Auges litt und zu Hause deshalb vergeblich — zwar wiederholt, aber doch nicht regelmässig — behandelt wurde.

Die Gegend des Thränen-Sacks ist normal. Aber in der Gegend des unteren Thränen-Kanälchens sitzt eine rundliche Anschwellung, die besonders nach der Bindehaut-Seite sich vorwölbt und von gerötheter Schleimhaut überzogen ist. Die Oeffnung des unteren Kanälchens ist erweitert und enthält ein wenig Eiter. Durch Druck auf die Geschwulst um das untere Kanälchen lässt sich etwas Eiter herauspressen, immer nur wenig, aber zu wiederholten Malen.

Aus diesem Befund war ohne Weiteres klar, dass es sich um eine Erweiterung des unteren Thränen-Kanälchens durch Pilz-Concremente handle. Das Weber'sche Messer wurde sogleich in das untere Thränen-Kanälchen eingeführt und das letztere gespalten. Es kommt viel zäher Eiter heraus und ein grünliches, härtliches Concrement, so gross wie das Drittel einer Koch-Linse; und danach noch ein zweites von gleicher Grösse. Man sieht jetzt deutlich die sackförmige Erweiterung des unteren Kanälchens, die von glatter Schleimhaut überzogen ist.

Hr. Dr. Kempner, welcher die Güte hatte, das eine der beiden Concremente zu untersuchen, fand durch mikroskopische Prüfung und Kultur-Versuche, dass es wesentlich aus Leptothrix-Pilzen bestand.

---

[1] Mitsiyasu, Ophthalmol. Klinik, 1899, Heft 7.

[2] December-Sitzung 1901 der Berliner ophthalmologischen Gesellschaft.

Ziemlich den gleichen Befund hatte derselbe in dem zweiten Falle erhoben, der gleichfalls im Jahre 1901 in meiner Sprechstunde sich vorgestellt.

Es handelte sich um einen 14jährigen Kranken, der seit einigen Monaten an Eiterung in dem Nasen-Winkel des linken Auges litt und vom Augenarzt vergeblich behandelt worden war.

Beim ersten Blick erkennt man das Klaffen des unteren Thränen-Röhrchens, die Anschwellung um das untere Kanälchen; nach Spaltung des Kanälchens erhält man aus der geräumigen Höhle desselben die bekannte gelbgrünliche, krümelige Masse. Als der Kranke nach 10 Tagen wieder sich vorstellt, ist er von seiner chronischen Eiterung vollkommen befreit.

Hr. Dr. Kempner fand in den krümeligen Massen nur Leptothrix-Pilze und Saprophyten, keine eiter-erregenden Kokken und keine Spur von Strahlenpilzen (Aktinomyces).

Diese beiden Fälle sind in einem Jahr in meiner Privat-Sprechstunde, unter 1300 neuen Kranken, beobachtet worden. Man würde sich aber täuschen, wenn man die Krankheit für so häufig hielte, dass ein Fall auf 650 Augenkranke kommt. Sie ist erheblich seltener. Hat doch A. v. Graefe (3a) von 1854—1869, also unter 80000 Kranken, nur 10 Fälle notirt.[1] Aus dieser Seltenheit erklärt sich, dass jeder der beiden Fälle vor mir augenärztlich lange behandelt wurde, ohne dass die richtige Diagnose gestellt ward; denn mit der Diagnose ist hier die Heilung gegeben.

Es zeigt sich wiederum, was übrigens schon Aristoteles gewusst hat, dass für die Heilkunst das Lesen von Schriften nicht ausreicht. Zufällig aber hat gerade diese kleine Krankheit in den Lehr- und Hand-Büchern eine stiefmütterliche Behandlung erfahren, obwohl ihr Entdecker, A. v. Graefe, schon im Jahre 1854 sie genügend gekennzeichnet und 1869 ausführlich und klassisch beschrieben hat. Von unsren gebräuchlichen Lehrbüchern giebt Fuchs (1900) und Schmidt-Rimpler (1901), J. v. Michel (1890) nur eine Erwähnung des Vorkommens; Schweigger (1893), Vossius (1898) eine kurze, R. Schirmer sen. (1877, in der 1. Aufl. von Graefe-Saemisch) eine genügende Beschreibung.

Befriedigend ist auch die Schilderung von Panas (1894), L. de Wecker (1889), während Berry (1889) und Swanzy (1900) mit der Erwähnung sich begnügen.

Dabei ist die Literatur dieses Leidens gar nicht so unbedeutend. A. v. Graefe (1) hat im ersten Bande seines Archivs 1854 seinen ersten Fall so deutlich beschrieben, dass nur die genauere Bestimmung der Fadenpilze

[1] Allerdings ist ihm merkwürdiger Weise, wie er selber angiebt, 1856—1864 kein einziger Fall vorgekommen. 1866—1868, nachdem er das Leiden ganz genau kennen gelernt, wurden 6 Beobachtungen gemacht. Somit kommt etwa 1 Fall auf 3000 Augenkranke. Aber grade bei diesem Leiden sind, nach den Lebensgewohnheiten der Bevölkerungen, geographische Verschiedenheiten zu erwarten.



übrig blieb. Im folgenden Jahre (1855) fügte er (2) einen zweiten Fall hinzu, der ebenso genau beschrieben ist.

Als ich bei ihm Assistent war, (1866—1868), gehörte die Diagnose dieses Leidens zu denjenigen Gegenständen, über die er uns wohl bei Gelegenheit eines neuen Falles zu prüfen liebte; auch hat er am 18. Mai 1868 einen solchen Fall, mit diagnostischen Bemerkungen, in der Berliner med. Gesellschaft vorgestellt. Endlich hat er im Jahre 1869, auf Grund von 10 eigenen Beobachtungen, das Leiden „aus dem Terrain der Curiosa auf den geregelten Boden der Pathologie verpflanzt“ und als „Leptothrix in den Thränen-Röhrchen“ in seiner klassischen Art beschrieben.

Cohnheim fand 1865 in v. Graefe's 4. Fall, dass die Concremente ganz und gar aus Leptothrix-Elementen zusammengesetzt waren, und dies wurde in den folgenden 6 Fällen, theils von Cohnheim, theils von Leber, bestätigt. Doch waren die Fäden feiner und zeigten nicht die Jod-Reaction. Gelegentlich war das Concrement von Kalk-Körnchen durchsetzt.

1. Das erste ist Thränen, welches längere Zeit besteht (bis zu 1 Jahr).

2. Dann erst tritt Röthung und (schleimig-eitrige) Absonderung in der inneren Augen-Ecke hinzu.

Die Carunkel, die angrenzenden Partien der unteren Uebergangsfalte, sowie die dem unteren Thränen-Röhrchen benachbarte Bindehaut- und Lidrand-Partie sind geröthet. Morgens ist die innere Lid-Commissur verklebt, im Lauf des Tages werden unangenehme Empfindungen und Absonderung beobachtet. Die Gegend des unteren Thränen-Röhrchens ist abgerundet und angeschwollen. Man fühlt die cylindrische Verdickung des unteren Thränen-Röhrchens. Der Thränensack ist frei. Das untere Thränen-Pünktchen ist erweitert, bei gehobenem Blick vom Auge abstehend, und füllt sich beim Druck auf die Geschwulst mit spärlicher, sahniger Absonderung.

3. Ganz allmählich, zuweilen aber auch plötzlich, geht das zweite Stadium (der chronischen Eiterbildung im Kanälchen) über in das dritte, welches durch stärkere Eiterbildung im Thränen-Röhrchen und durch ausgeprägtere entzündliche Anschwellung der angrenzenden Theile sich kennzeichnet.

Der Thränenpunkt ist stärker erweitert, seine Oeffnung fast anhaltend mit gelber Flüssigkeit gefüllt, welche beim Druck auf die Geschwulst in dicken Tropfen hervorquillt. Die Lidrand-Partie, welche dem Thränen-Röhrchen entspricht, ist geschwollen, nach der Haut- und besonders nach der Bindehaut-Seite zu vorgewölbt und geröthet. Die erkrankte Partie ist empfindlich. Die Aehnlichkeit mit einem Gerstenkorn ist nur eine oberflächliche.

Heilung wird bewirkt durch Schlitzung des unteren Thränen-Röhrchens und Ausreinigung der Höhle von den Concrementen. —

Inzwischen waren aber auch von andren Augenärzten Fälle mitgetheilt wurden, so von JODKO (5); ferner von SCHIRMER sen. (6), DEL MONTE (7), GRÜNING (8), welche die Concremente auch in dem oberen Thränen-Röhrchen gefunden; endlich von FÖRSTER (4), der 1869 WALDEYER's Beschreibung und Abbildung der Leptothrix-Massen veröffentlichte und darauf aufmerksam machte, dass das Bestreichen der Lidränder mit Speichel, das bei Laien als ein hilfreiches Mittel gilt, wohl geeignet sei, Leptothrix in den unteren Thränen-Kanal zu bringen. Auch der Kranke von HAASE (8a) huldigte dieser Sitte.

In Frankreich, wo übrigens DESMARRES schon früh die Aufmerksamkeit auf Dacryolithen gelenkt hatte, wurde die chemische Natur der Concremente genauer geprüft. BOUCHARDAT (10) fand 25 % eiweissartige, 18 % schleimige Stoffe, 48 % kohlensauren Kalk und 9 % phosphorsauren Kalk und Magnesia. Auch aus England wurde ein Fall veröffentlicht (13).

Nunmehr tritt eine gewisse Pause in den Veröffentlichungen ein. Neues wird zu Tage gefördert durch genauere Untersuchung der in Frage stehenden Pilz-Formen. Gleichzeitig und unabhängig von einander haben v. REUSS (15) und GOLDZIEHER (16) darauf hingewiesen: 1. dass F. COHN (14) 1874 bei einem Fall von FÖRSTER in dem Concrement nicht Leptothrix, sondern Streptothrix festgestellt habe, die er als Streptothrix Foersteri bezeichnet (ZOPF als Cladothrix Foersteri); 2. dass in ihrem Fall nur die verzweigten und feinen Streptothrix-Fäden vorhanden waren; 3. dass manche der bisher als Leptothrix beschriebenen Fälle auch Streptothrix gewesen sind.

Während LEPLAT (18) 1885 in 2 Fällen, aus der Klinik von FUCHS, und GRÜNHUT (19) 1888 in 2 Fällen, aus der Abtheilung von SCHENKL, gleichfalls Streptothrix findet, konnte BAJARDI (17) 1884 in einer grösseren Zahl von Fällen, aus den Kliniken von SPERINO und REYMOND, beide Formen feststellen; und gleichzeitig mittheilen, dass REYMOND in den Concrementen Aktinomyces nachgewiesen habe.

Genauer betont erst v. SCHROEDER (20) 1894, dass 1. in seinem Falle die Pilzmasse aus Aktinomyces bestand, 2. dass Streptothrix Foersteri identisch sei mit Aktinomyces, 3. dass die Lebensbedingungen für den Aktinomyces in dem Thränen-Röhrchen ungünstig seien, und daraus die Gutartigkeit des Leidens folge.

Also 1869 waren fast alle Fälle Leptothrix, 1884 Streptothrix, seit 1894 — Aktinomyces.

Denn zunächst erfolgten nur Bestätigungen der letztgenannten Ansicht. HUTH (21) 1894 findet in den operativ entfernten Körnchen typische Aktinomyces-Drusen. TH. v. SCHROEDER (22) beschreibt 1896 zwei neue Fälle, wo die grünlichen Körner das typische Bild der Aktinomyces-Drusen und -Fäden ergaben. Ebenso EWETZKY (23) 1896 in einem Falle. 1899 zeigte Frl. KASTALSKAJA auf dem Moskauer Congress Präparate von Aktinomykose

des Thränen-Röhrchens. Es sind also in 5 Jahren 8 (oder 10) Fälle aus Russland und einer aus Deutschland, wo Aktinomyces im Thränen-Röhrchen diagnosticirt wurden, während in der gleichen Zeit kein Fall von Leptothrix oder Streptothrix vom Thränen-Röhrchen mehr veröffentlicht wird. Wieder scheint die Sache abgeschlossen.

Da kommt 1900 eine Veröffentlichung von VAN DER STRAETEN (25) aus Brüssel über Pseudo-Aktinomykosis der Thränen-Röhrchen. Die Pilze in den Concrementen erinnern an Aktinomyces, aber die kolbigen Anschwellungen sind weniger zahlreich und weniger markirt; auch das klinische Bild anders, nämlich gutartiger.

Das aber nicht alle früheren Mittheilungen über Leptothrix irrthümlich Deutungen darstellen, wird bewiesen durch den genauen Bericht des Hrn. Collegen KEMPNER über meinen ersten Fall, den ich zum Schluss beifüge.

„In dem mir übergebenen Talg-Concrement, welches eine ziemliche Consistenz aufwies, zeigten sich mikroskopisch zahlreiche schlanke stäbchenförmige Gebilde, welche theils einzeln, theils in Fadenform gelagert. oder zu Knäueln vereint, das Gesichtsfeld bedeckten. Die genannten Gebilde zeigten sich in Rein-Kultur, ausser ihnen waren weder Kokken noch sonstige Bakterien im gefärbten Präparat nachweisbar. Insbesondere waren keine Gebilde vorhanden, welche den Verdacht von Aktinomyces-Elementen rechtfertigen konnten, weder keulenförmige Anschwellungen an den besagten Fäden, noch eine Spur von Aktinomyces-Drusen. Echte Verzweigungen konnten in keinem der Präparate aufgefunden werden, so dass wir nicht anstehen, die beschriebenen fadenförmigen Gebilde der Gattung Leptothrix zuzurechnen. Erwähnt möge noch werden, dass die in dem Talg-Concrement in Reinkultur gefundenen Leptothrix, mit Jodkali-Lösung gefärbt, nicht die typische Violett-Färbung zeigten, und auch als etwas schmäler und schlanker, als die gewöhnlichen Leptothrix buccalis, bezeichnet werden muss."

Literatur-Verzeichniss.

1. A. v. GRAEFE, Concretionen im unteren Thränen-Röhrchen durch Pilzbildung. A. f. O. I. 1. 284—288 (1854). (S. 286 Z. 11 lies Thallusfäden.)

2. Derselbe, ebenda II. 1. 224 (1855).

3. Derselbe, Berliner klin. Wochenschr. 1868. S. 264 und Verhandl. d. Berliner med. Gesellschaft.

3a. Derselbe, Ueber Leptothrix in den Thränen-Röhrchen. A. f. O. XV, 1. 324—344 (1869.)

4. Prof. Dr. FÖRSTER, Pilzmassen in den unteren Thränen-Röhrchen. A. f. O. XV. 1. 318—323 (1869).

5. NARKIEWICZ-JODKO, Klin. Monatsbl. VIII. 79 (1870).

6. R. SCHIRMER, ebendas. IX. 248 (1871).

7. del Monte, Bull. dell Assoz. dei Naturalisti e Medici, anno III. 1872. Nr. 6. (Kurz ref. in Nagel's Jahresber. f. 1872. S. 434.)
8. E. Grüning, Knapp's Archiv. III. 1. S. 164.
8a. Haase, Knapp's u. Hirschberg's Archiv. VIII. 219 (1879).
9. Desmarres, Annal. d'Ocul. VII, 149, VIII. 85—205. IX. 20 (1842—1843).
10. Bugier, Recueil d'Ophth. 1874. S. 122.
11. Camuset, Revue clinique du Sud-Est 1882. S. 366.
12. L. de Wecker (u. Landolt), Ophthalmologie. IV. S. 1055 (1889).
13. Higgens, Brit. med. Journ. 1879. Oct.
14. Ferd. Cohn, Beitr. z. Biol. d. Pflanzen. I. 3. 1875.
15. A. v. Reuss, Wiener med. Presse. 1884. Febr.
16. W. Goldzieher, Centralbl. f. prakt. Augenheilk. 1884. Febr.-Heft.
17. Bajardi, Sulla natura parassitaria delle concrezioni dei canaliculi lagrimali, in der Jubiläums-Schrift für Sperino. 1884.
18. Leplat, Annal. de la soc. médico-chir. de Liége. 1885.
19. Grünhut, Prager med. Wochenschr. 1888. Nr. 23.
20. Th. v. Schroeder, Klin. Monatsbl. f. Augenh. 1894. April.
21. Huth, Centralbl. f. Augenh. 1894. April. S. 106.
22. Th. v. Schroeder, Klin. Monatsbl. f. Augenh. 1896. April. Vgl. Centralbl. f. Augenh. 1896. S. 153. 589.
23. Ewetzky, Archives d'ophtalmologie, 1896. April.
24. Kastalskaja, Ber. d. Moskauer internat. Congresses. 1899.
25. Van der Straeten, Centralbl. f. Augenh. 1900. S. 51.

Klinische Beobachtungen.

Luxatio bulbi intra partum.

Mitgetheilt von Dr. Emil Bock in Laibach.

Eine Hebamme brachte ein noch nicht 24 Stunden altes Kind weiblichen Geschlechts auf meine Abtheilung und wusste nur anzugeben, dass die Geburt schwer gewesen sei, und die Hilfe eines Arztes in Anspruch genommen werden musste.

Das kräftige Kind hatte in der Haut der Nasenwurzel eine kleine, unregelmässig geformte oberflächliche Haut-Abschürfung. Die Ränder der rechten Augenlider sind nicht sichtbar, denn der Augapfel liegt vor der Lidspalte, seine Bindehaut ist mehrfach zerrissen und zeigt punktförmige und grössere Blutaustritte. Auf der Lederhaut sieht man der Gegend der geraden Augen-Muskeln entsprechend Stümpfe von Gewebe, von den Augen-Muskeln ist nichts sichtbar. Der Augapfel lässt sich, an der Bindehaut gefasst, nach allen Richtungen drehen, ohne auf Widerstand zu stossen. Die Verbindungen mit der Augenhöhle sind so locker, dass der Augapfel gewiss noch stärker vor die Lidspalte gezogen werden könnte, was aber mit Rücksicht auf den Sehnerven selbstverständlich vermieden wird. Die Hornhaut ist rauh, trübe, Kammer tief, Regenbogenhaut mit einem Stich ins Grüne, die Pupille ist weit, schwarz. Die Lider des linken Auges sind regelrecht, seine Bindehaut stark blutunterlaufen, Hornhaut durchsichtig, Pupille weit, schwarz. Die Untersuchung mit dem Spiegel ist auf dem rechten Auge der

trüben Hornhaut wegen ohne Ergebniss, am linken Auge erhält man nur Spuren rothen Lichtes.

Nach Reinigung des ganzen Gebietes und Erweiterung der Lidspalte durch Trennung der Haut im schläfenseitigen Lidwinkel mit einem Scheerenschlage gelingt es leicht bei gleichzeitiger Lüftung des Oberlides mit der Pincette den Augapfel unter dieses zu schieben, so dass man nun das nach innen geschlagene Unterlid vorziehen kann. Der Augapfel liegt jetzt zwar in der Augenhöhle, ist aber von den Lidern noch nicht bedeckt, was um so mehr in Betracht kommt, als das Kind fortwährend kräftig schreit und der Augapfel abermals vor die Lidspalte zu treten droht. Um dies zu verhüten, werden die seitlichen Drittel der Lidränder durch Fadenschlingen vereinigt, das mittlere Drittel bleibt frei, um ein Scheuern des Fadens auf der Hornhaut zu verhüten. Jetzt sieht man auch am Unterlide dem Augenhöhlen-Rande entsprechend eine oberflächliche Gewebs-Trennung der Haut.

Beim täglichen Wechsel des Verbandes ergiebt sich am 3. Tage eine auffallende Veränderung: Es wird eine übelriechende Flüssigkeit reichlich abgesondert. Am 5. Tage haben alle Nähte durchgeschnitten, der Augapfel liegt frei hinter der klaffenden Lidspalte und macht beim Schreien des Kindes lebhafte Drehbewegungen. Die Hornhaut ist grau, an ihrem unteren Rande eitergelb. In den folgenden Tagen kommt es nach eitrigem Zerfall der Hornhaut zu eitriger Entzündung des ganzen Augapfels mit auffallend geringen Reiz-Erscheinungen.

Um nicht zu weitläufig zu werden, will ich aus der Krankengeschichte nur erwähnen, dass das Kind zusehends schwächer wurde und auch mit dem linken Auge nichts zu sehen scheint. Eine auch nur annähernd genaue Spiegel-Untersuchung scheitert an äusseren Schwierigkeiten. An der linken Wade bemerkte man einige Tage nach der Hornhaut-Eiterung Röthung und Schwellung, woran Umschläge mit Blei-Wasser nichts ändern. Am 49. Tage unter hoher Körperwärme plötzliche Zunahme der Schwellung mit Weichwerden der Geschwulst. Ein tiefer Einschnitt entleert eine grosse Menge dicken guten Eiters. Ein Gazestreifen wird eingeführt. Am 6. Tage nach dem Einschnitte, am 55. Lebenstage, ist der Eiter übelriechend, das Kind aber kräftiger. 3 Tage später wird die Eiterhöhle trocken. Am 60. Lebenstage ist das Kind viel schwächer und stirbt plötzlich.

Von der Leichenschau will ich nur anführen, dass die Knochen des linken Beines in jeder Beziehung auch in der Markhöhle gesund waren, das Kniegelenk war zum Theil mit Eiter gefüllt, welcher sich durch die Kniekehle in die Wade Bahn gebrochen hatte. Beide Nieren waren auffallend gross, hellrosa, fast weiss mit verbreiterten Rindenschicht. Die Zellen der Harn-Kanälchen waren stark fettig getrübt.

Die mikroskopische Untersuchung der Augen zeigte beim rechten Fehlen der Hornhaut, Ersatz derselben durch eine kleine Narbe, deren Hinterfläche der zusammengeballte Uvealtractus anlag und mit ihr verwachsen war. Die rückwärtige Hälfte des bedeutend verkleinerten Augapfels war mit Eiter angefüllt. Das gesammte Gewebe der rechten Augenhöhle fand ich im Zustande abgelaufener Entzündung, in ihm die Stümpfe der abgerissenen Muskeln eingebettet. Das linke Auge ergab weder makroskopisch noch mikroskopisch etwas Krankhaftes.

Ich hielt den beschriebenen Fall der Veröffentlichung werth, weil überhaupt Verletzungen des Auges während der Geburt selten sind und mir eine

während der Geburt entstandene Luxatio bulbi aus der Literatur nicht bekannt ist.

Ich vermuthe, dass in dem vorliegenden Falle eine Gesichtslage für eine Steisslage gehalten und bei den Bemühungen, die Frucht herauszuziehen, der Finger in die Augenhöhle eingebohrt wurde, in der Meinung, es sei der After. Auffallend gering war die Beschädigung der Lider, bezw. der Umgebung des Auges. Die schiefen Augenmuskeln waren im Gegensatz zu den geraden erhalten, was man aus den Dreh-Bewegungen des Auges ersehen konnte. Die ihrer Deckzellen entblösste Hornhaut vereiterte, durch die Verunreinigung der Gewebe während der Geburt. Die Beschädigung des linken Auges mag eine nur unmittelbare gewesen sein, wie die Blut-Unterlaufungen der Bindehaut und der Spiegel-Befund (Blutung in den Glaskörper?) zeigen. Nachdem das Kind — so viel sich beurtheilen liess — auch mit diesem Auge nichts sah, so muss bei der ergebnisslosen anatomischen Untersuchung angenommen werden, dass eine Erkrankung des Sehnerven vorhanden gewesen sei, deren Art und Entstehung in einem solchen Falle auf verschiedenem Wege erklärt werden kann. Die eitrige Kniegelenks-Entzündung mit Bildung einer Eiterhöhle in der linken Wade muss bei dem Fehlen einer Knochen-Erkrankung (Verletzung) als Verschleppung der Eiter-Keime aus dem rechten Auge aufgefasst werden. Diese Eiterung war auch die Grund-Ursache des Todes.

Unser Büchertisch.

Neue Bücher.

1. Vorlesungen über Naturphilosophie, gehalten im Sommer 1901 an der Univ. Leipzig von Wilhelm Ostwald. Leipzig 1902, Veit & Comp. (457 S.)

Die Arbeit in den exacten Wissenschaften ist wegen der so weit vorgeschrittenen Specialisirung dem Betriebe einer mächtigen Fabrik, z. B. von Mikroskopen, zu vergleichen, wo jeder einzelne der zahlreichen Arbeiter nur ein Stück des Instruments herstellt, an seinem Arbeitsfenster nur noch die beiden nächsten Nachbarn überschaut, während die Vereinigung und Prüfung des ganzen Werkzeugs wenigen Bevorzugten anheimgestellt ist.

Das Werk von Ostwald stellt eine solche Prüfung der ganzen Arbeit und ihrer Ergebnisse dar und ist den Aerzten um so mehr zu empfehlen, als diese heutzutage — im Vergleich mit früheren Zeiten — nur selten mit den philosophischen Grundlagen der Wissenschaft sich beschäftigen, sehr zum Schaden der Einzelforschung und ihrer Darstellung.

*2. Graefe-Saemisch, II. Aufl., 32—34 Lief., XI. Bd., XXII. Kap. Die Augen-Veränderungen bei Vergiftungen von W. Uhthoff. Leipzig 1901. (3. Dec.) W. Engelmann.

*3. Leçons de thérapeutique oculaire, basées sur les découvertes les plus récentes. Leçons faites à la faculté de médecine de Paris (cours libre, semestre d'été 1901) par le Dr. A. Darier. Paris, édité aux bureaux de clinique opht., 9 rue Buffault.

*4. Lehrbuch der speciellen patholog. Anatomie von Dr. Joh. Orth, ord. Prof. in Göttingen. 9. Lieferung, Auge, bearb. von Prof. Dr. Greeff. I. Hälfte. Berlin 1902, A. Hirschwald.



*5. Die Zuckerkrankheit von Dr. Felix Hirschfeld, Privatdoc. an der Univ. Berlin. Leipzig, G. Thieme, 1902.

6. Physiologie des Menschen und der Säugethiere. Lehrbuch für Studierende und Aerzte von Dr. Immanuel Munk, a. o. Prof. a. d. Univ. und Abth.-Vorsteher am physiol. Institut zu Berlin. 6. Aufl. Berlin 1902, A. Hirschwald.

Gesellschaftsberichte.

Berliner Ophthalmologische Gesellschaft.

Vorsitzender: J. Hirschberg. Schriftführer: Wertheim.

Sitzung vom 27. Juni 1901.

1. Herr F. Mendel: Ein Fall von ringförmiger Netzhaut-Ablösung.

Vortr. stellt ein 9jähriges Mädchen vor, das in den letzten Tagen Prof. Hirschberg's Poliklinik aufsuchte. Vor 2 Jahren war derselben von einem andren Kinde eine Bürste ins rechte Auge geworfen worden. Während links die Sehschärfe eine normale ist, werden rechts nur Hand-Bewegungen in nächster Nähe erkannt. Ophthalmoskopisch zeigt sich eine ausgedehnte Netzhaut-Ablösung, die von allen Seiten bis zur Papille reicht. (Siehe Fig. 1, a. B. des rechten Auges.) Im oberen wie im unteren Theile der Netzhaut zieht eine bogenförmige Falte von hellglänzender weisser Farbe.

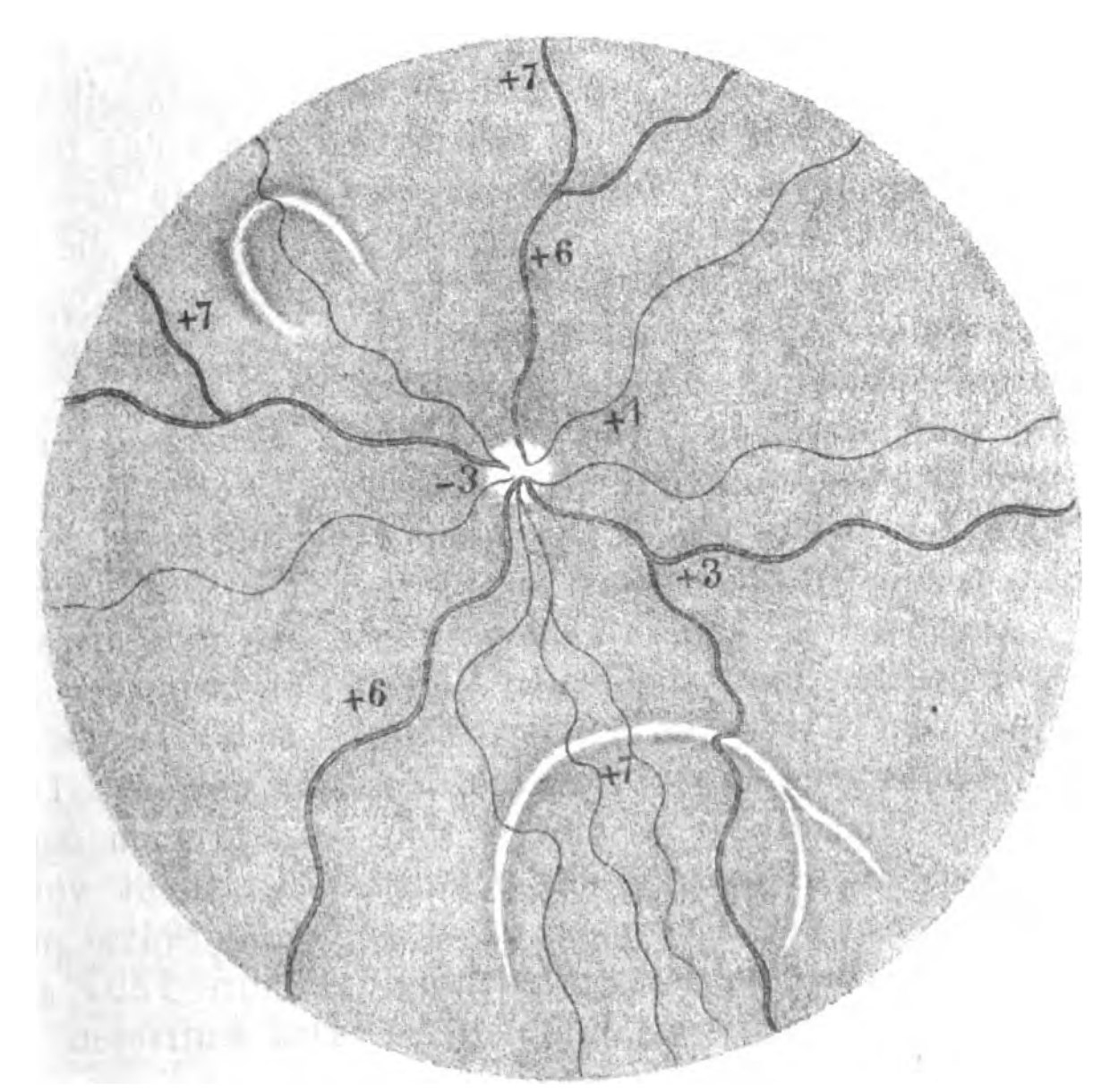


Fig. 1.

(Die in die Zeichnung eingeschriebenen Zahlen bedeuten diejenige Anzahl von Dioptrien, mit welchen die betreffende Stelle am besten gesehen wird.)

Im Jahre 1892[1] wurde aus Prof. Hirschberg's Augenheilanstalt ein ganz ähnlicher Fall von Dr. Dahrenstädt veröffentlicht, in welchem die durch Trauma abgelöste Netzhaut einen geschlossenen Ring rings um die Mitte bildete.

2. Herr Fehr: Fall von primärer, bandförmiger Hornhaut-Trübung.

Vortr. stellt einen Fall von primärer bandförmiger Hornhaut-Trübung vor und berichtet über zwei andre in Prof. Hirschberg's Klinik gemachte Beobachtungen dieser seltenen Krankheit, die schon 1869 von A. v. Graefe klassisch beschrieben ist. Der Vorgestellte ist ein 59jähriger, geisteskranker Kunstmaler. Beiderseits trägt die Hornhaut entsprechend der halbgeöffneten Lidspalte eine querverlaufende, bandförmige, bräunliche Trübung, die, mit der Lupe betrachtet, in feinste Pünktchen sich auflöst. Die Sehschärfe ist noch verhältnissmässig gut = $^5/_7$, das Gesichtsfeld aber zeigt links bereits eine ominöse, nasale Einschränkung. Dabei ist der Druck nicht tastbar gesteigert und der ophthalmoskopische Befund normal, wie überhaupt zur Zeit noch keine weiteren Complicationen sich nachweisen lassen.

Die beiden andren Fälle betrafen Greise von über 70 Jahren. Der erste, ein 71jähriger Arzt, kam im Jahre 1886 in Hrn. Geh.-Rath Hirschberg's Behandlung. Er litt zugleich an Arthritis der Finger. Links war die Sehschärfe unverhältnissmässig schlecht, so dass schon weitere Complicationen anzunehmen waren. Obwohl der Druck nicht hoch und das Gesichtsfeld noch normal war, wurde ihm doch sofort die Iridectomie angerathen. Zu dieser konnte er sich jedoch erst 1 Jahr später entschliessen, als beiderseits ein subacutes Glaukom sich eingestellt hatte. Die auf beiden Augen nacheinander vorgenommene Operation hatte den Erfolg, dass rechts die Sehschärfe dauernd gut blieb, links jedoch dieselbe nach anfänglicher Besserung wieder verfiel, und zwar, wie sich bald herausstellte, in Folge fortschreitender Chorioretinitis centralis. Sehr bemerkenswerth war hier die rissige Aufschilferung der gichtischen Hornhaut-Trübung, die in atypischer, intermittirender Weise bis zu dem im 82. Lebensjahre erfolgenden Tode des Kranken sich hinzog, zwar viele Störungen verursachte, aber doch ein mässiges Sehvermögen bis zum Tode gestattete.

Der andre Fall, ein Mann von 72 Jahren, kam zum ersten Mal im Jahre 1887 zur Beobachtung mit der klassischen Form der bandförmigen Trübung, die in der Breite von 4 mm quer über die ganze Hornhaut zieht und nur einen schmalen Randstreif von 1 mm frei lässt; damals war die S noch = $^1/_2$ und weiter keine Veränderungen zu constatiren. 4 Jahre später kehrte er wieder mit erheblicher Verschlechterung der Sehschärfe in Folge von Chorioretinitis centralis. Dabei ist der Druck nicht tastbar erhöht und die Aussengrenzen des Gesichtsfeldes sind normal. 1893 wird erst das rechte und, da danach die Sehschärfe sich bessert, auch das linke Auge iridectomirt. Aber die Besserung der Sehschärfe ist nicht von Dauer und unter Vermehrung der Veränderungen in der Netzhautmitte wird die Sehschärfe mittelmässig. Bei der letzten Prüfung im Jahre 1897 sah das rechte Auge nur noch Finger in 2′, das linke in 5′. Das Auftreten von Glaukom aber wurde vermieden.

Die 3 Fälle bewegen sich in dem Rahmen der Anschauung, die wir erfahrungsgemäss von dem Wesen der Krankheit gewonnen haben: nämlich

[1] Centralblatt für Augenheilkunde, 1892, S. 70.

dass wir es bei der prim. bandförmigen Hornhaut-Trübung mit einer, wie Best sich ausdrückt, verminderten Lebens-Energie der Hornhaut zu thun haben, deren Ursache wohl in einer von den Gefässen ausgehenden Ernährungsstörung zu suchen ist. Letztere macht sich in späterer Zeit auch an andren Theilen bemerkbar als Iridocyclitis, Chorioretinitis und besonders häufig als Glaukom. Welcher Art die Gefäss-Erkrankung ist, lässt sich nicht sicher sagen; vielleicht ist es eine reine senile Form, vielleicht spielt die Gicht eine Rolle, worauf schon Nettleship hingewiesen hat; da bei ihr Gefäss-Erkrankungen ein ziemlich häufiges Vorkommniss sind, ferner die Ernährungs-Flüssigkeit, die nach Leber die Quelle für die Kalk-Ablagerung abgiebt, einen grösseren Gehalt an Kalksalzen besitzt als in der Norm.

3. Herr Lehmann: Ueber akute doppelseitige, retrobulbäre Neuritis.

Vortr. berichtet über einen Fall von akuter, doppelseitiger, retrobulbärer Neuritis, den er bei einem an Magen-Carcinom leidenden Patienten zu beobachten Gelegenheit hatte. Das Sehnerven-Leiden hatte innerhalb drei Wochen unter Bildung grosser, centraler Skotome ohne periphere Einengung des Gesichtsfeldes und unter ganz geringfügigen, vorübergehenden, papillitischen Erscheinungen zur fast völligen Erblindung geführt. Nach zwei Monaten war jedoch wieder volle Sehschärfe eingetreten bei Abblassung der temporalen Papillenhälften und mit Hinterlassung kleinster centraler, relativer Skotome. Dieser Befund blieb der gleiche bis zu dem ein halb Jahr später erfolgtem Tode. — Die histologische Untersuchung beider Sehnerven bis zum Chiasma ergab dasselbe Resultat, wie bei den bisher untersuchten Fällen retrobulbärer Neuritis — eine interstitielle Neuritis des papillo-macularen Bündels, die in diesem Falle vornehmlich in der Gegend des Eintritts der Gefässe und in geringem Maasse im Canal. optic. eingesetzt hatte. — Da ein andres ätiologisches Moment sich bei dem Patienten nicht auffinden liess, so müsste die Neuritis mit dem Magencarcinom in Verbindung gebracht werden, ein äusserst seltenes, bisher nur 3 Mal beobachtetes Vorkommen. Vortr. glaubt jedoch nicht, dass es sich hier um einen directen Einfluss eines carcinomatösen Giftes auf die Nerven handelt, sondern nimmt eine Intoxication durch Ptomaine an, für deren Entwicklung bei Magencarcinom besonders günstige Gelegenheit gegeben ist.

An den Vortrag schloss sich eine Demonstration von Weigert-Präparaten aus den verschiedenen Theilen des Sehnerven.

4. Herr Steindorff: Präparat von Glaskörper-Abscess.

5. Herr F. Mendel: Ueber Star-Ausziehung bei Hochbetagten. (Veröffentlicht im August-Heft des Centralbl. f. Augenheilk., 1901.)

Sitzung vom 25. Juli 1901.

1. Herr F. Mendel: Juvenile Tabes mit Sehnerven-Atrophie.

2. Herr Pope (aus Madras a. G.): Ueber Star-Operation in Indien. (Veröffentlicht im September-Heft des Centralbl. f. Augenheilk., 1901.)

3. Herr J. Hirschberg: Ein Fall von Aderhaut-Geschwulst. (Veröffentlicht im August-Heft des Centralbl. f. Augenheilk., 1901.)

4. Derselbe: Ueber Linsen-Verschiebung.

Ein 11jähriger Knabe, aus gesunder Familie, normal geboren und regelmässig entwickelt, von klein auf schwachsichtig, wird gebracht, da mit den



grösseren Anforderungen der Schule die Sehschwäche störender sich geltend macht.

Augäpfel von normaler Grösse und Form, nicht zitternd. Die Iris liegt schläfenwärts tiefer und schlottert hierselbst bei den Bewegungen des Augapfels. Pupillen-Bewegung normal. Bei der Durchleuchtung erkennt man beiderseits, dass die durchsichtige Linse nasenwärts verschoben ist. Links ist der schwarz erscheinende Linsenrand convex nach der Schläfenseite zu und wohl noch einmal so breit, als rechts. Rechts ist die Linie nicht convex gegen die Schläfenseite zu, sondern mehr geradlinig, ja leicht concav.

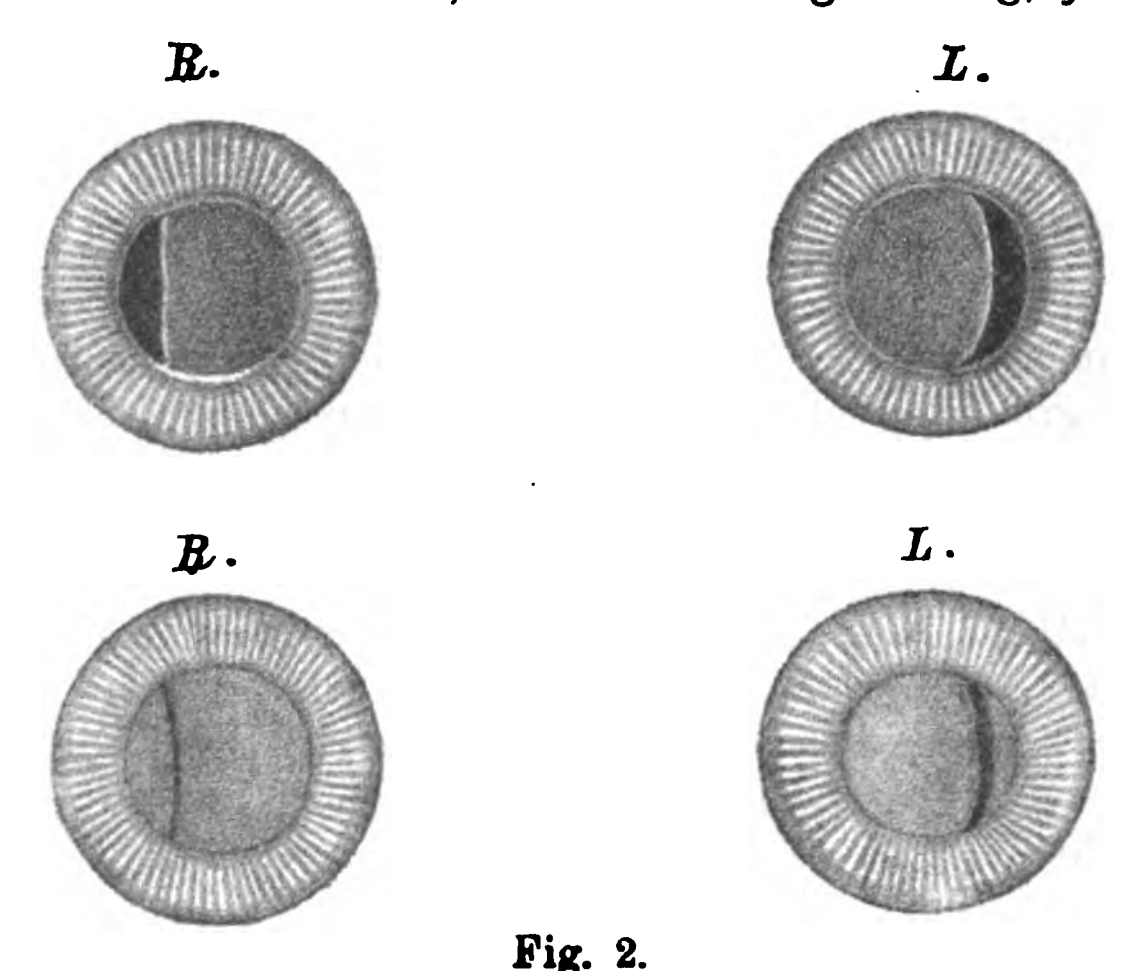


Fig. 2.

Also hat die rechte Krystall-Linse die Kartenherz-Form, wie sie gelegentlich, jedoch nur selten, bei angeborener Verkleinerung der Linse (Coloboma lentis) beobachtet wird. Bei focaler Beleuchtung erkennt man deutlich den Unterschied zwischen dem linsenhaltigen Theil der Pupille und dem linsenlosen, indem ersterer leicht grau erscheint, durch Reflexion des Lichts. Der Linsen-Rand erglänzt goldgelb, aber nicht wenn man den Lichtkegel unmittelbar darauf richtet, sondern nur dann, wenn man den verborgenen Theil des Linsen-Randes durch die Lederhaut hindurch bestrahlt.

Augengrund normal. Natürlich kann man leicht ein doppeltes Bild von P bekommen. Sehkraft ohne Glas Finger in 2 m; mit + 5 D wird beiderseits $S = {}^5/_{20}$, mit — 10 D aber nur ${}^5/_{25}$ bis ${}^5/_{35}$. Es kann also einerseits der linsenlose Theil der Pupille, andrerseits der linsenhaltige für sich zum Sehen benutzt werden. Sn $1^1/_2$ wird ohne Glas in $2^1/_2''$ gelesen (0,5 in 0,05). Gesichtsfeld normal. (Der untere Theil der Fig. 2 giebt die Durchleuchtung, der obere die seitliche Beleuchtung.)

Sitzung vom 14. November 1901.

1. Herr J. Hirschberg: Die Fünfzigjahr-Feier der Erfindung des Augenspiegels. (Veröffentlicht in der Deutschen med. Wochenschrift 1901, Nr. 48 und in diesem Heft, S. 22.)

2. Herr Fehr: a) Fall von recidivirendem Lid-Oedem. b) Fall von Fuchs'scher Rand-Atrophie der Hornhaut.

3. Herr Steindorff: Kranken-Vorstellung (Lid-Plastik).

4. Herr F. Mendel: a) Fall von Kalk-Verätzung des Auges.

Am 5. October 1901, Vormittags $11^1/_2$ Uhr stolperte ein 31jähriger Maurer, der ein offenes Fass gelöschten Kalks (Weisskalks) trug, mit seiner Last, so dass ihm Kalk ins Gesicht und in die Augen spritzte. Sofort heftigste Schmerzen und Unfähigkeit, die Augen zu öffnen. Auf dem Bau wurden ihm die Augen mit dem Wasserstrahl ausgespritzt und mit Oel ausgewischt. Dann wurde er nach dem nächsten Krankenhaus gebracht, und dort wiederum die Augen mit Wasser und Oel ausgewaschen. Von dort wurde er Prof. Hirschberg's Anstalt überwiesen, woselbst er etwa $1^3/_4$ Stunden nach der Verletzung eintraf und sofort in Behandlung genommen wurde.

Die Lidhaut beider Augen ist geröthet, sonst im Gesicht keine Zeichen von stärkerer Aetzwirkung. Sowie man nach vorsichtiger Cocaïn-Einträuflung die Lider auseinander zieht, sind noch sehr zahlreiche Kalkbröckel sichtbar, noch mehr nach dem Umstülpen der Lider. Die Bindehaut ist beiderseits in ihrer ganzen Ausdehnung stark geröthet, beiderseits sitzt in der Bindehaut des Oberlids dicht oberhalb der Uebergangsfalte je ein brauner Aetzschorf, dem eine weisse, bröcklige Kalkmasse fest anhaftet. Die linke Hornhaut ist in der ganzen Ausdehnung glanzlos und rauchig getrübt; die rechte ebenso, nur zeigt diese in ihrem oberen Abschnitt noch etwas Glanz.

Alle Kalktheilchen werden, unter wiederholter Cocaïn-Einträuflung, von Prof. H. sorgfältig entfernt, hauptsächlich mittels Bäuschchen sterilisirter Watte. Mit sterilisirter physiologischer Kochsalz-Lösung wird zum Schluss wiederholt die Hornhaut-Oberfläche und der Bindehautsack ausgewaschen.

Der Verletzte war nun erheblich erleichtert und sein Sehen gebessert. Vorsichtige Sehprüfung ergab rechts = $^5/_{25}$, links = $^5/_{20}$.

Aber nun war der Mann trotz der eindringlichsten Vorstellungen nicht mehr zu halten, sondern verliess die Anstalt. Abends um $8^1/_2$ Uhr kam er wieder und bat flehentlich um Aufnahme, da er die rasenden Schmerzen nicht zu ertragen vermochte. Er bekam reichlich Holocaïn und Atropin eingeträufelt, Coldcrême zwischen die Lider gestrichen und musste die Bettlage 14 Tage lang fortsetzen. Bei dieser Behandlung trat, eine Nacht ausgenommen, Schmerz nie wieder auf.

Schon Tags nach der Aufnahme war ein grosser Substanz-Verlust auf dem linken Auge sichtbar, weshalb das letztere nun für etwa 2 Wochen verbunden blieb. Zwei Mal täglich wurde der Verband gewechselt und die genannten Medicamente eingeträufelt. Das rechte Auge blieb frei vom Verband. Das Geschwür der Hornhaut war schon am 9. October auf beiden total, aber rechts mehr oberflächlich, links tiefer; auf beiden Augen glatt und convex, entsprechend der normalen Hornhaut-Krümmung, auch ziemlich gleichmässig abgetönt, so dass es nur durch die Grenzlinie am Hornhaut-Saume erkannt werden konnte.

Die Pupille war beiderseits unter Atropin rund und maximal, nur links vom 15. October ab etwas unregelmässig, zum Zeichen, dass hier die tiefer greifende Entzündung auf die Iris übergegangen war. Schon vorher war die Augapfel-Bindehaut unterhalb der Hornhaut weiss, d. h. nekrotisch geworden, links ausgedehnter als rechts; und auf diesem Auge hatte die Verkürzung des unteren Bindehautsacks bereits am 4. Tage nach der Verletzung sich bemerkbar gemacht.

Nachdem die oberflächliche Geschwürsbildung der rechten Hornhaut sich schon wieder beträchtlich verkleinert hatte, wurde am 17. October auch

links der Beginn der Epithel-Neubildung bemerkt, doch blieb die Hornhaut erheblich getrübt. Am 22. October begann das Gewebe unterhalb der linken Hornhaut granulirend zu wuchern und am 30. October legten sich rothe Wülste über den Hornhautrand. Die linke Hornhaut ist stark getrübt. Rechts ist der Process nicht weiter fortgeschritten. Die Verwachsungen ziehen links, oben wie unten, scheinbar in einzelnen Strängen, die beim Abziehen der Lider sichtbar werden, zum Hornhautrand.

Die Hornhaut ist jetzt vollständig mit Deckzellen überzogen.

$$S \; R = {}^{5}/_{25} \quad L = \frac{1}{\infty}$$

Am 6. November ist links die Verwachsung der beiden Lider mit dem Augapfel eine ganz vollständige, die sichtbare Hornhaut-Fläche durch Wülste, die ihren Saum überragen, erheblich verkleinert und ganz trübe.

$$S \; R = {}^{5}/_{7} \text{ fast} \quad L = \frac{1}{\infty}$$

b) Fall von Oberkiefer-Resection wegen Krebs.

Herr F. Mendel stellt einen 65jährigen Patienten vor, der aus der Poliklinik von Herrn Geheimrath Hirschberg zur Operation Herrn Dr. Adler überwiesen wurde. Es handelte sich um ein ausgedehntes Carcinom, das von der Nasenseite der linken Orbita ausging. Die Radical-Operation, die Theile vom Siebbein, Nasenbein, Keilbein und Oberkiefer entfernte, zeigte ein sehr günstiges Resultat. Die unerträglichen Schmerzen sind seit der Operation beseitigt.

5. Herr Hamburger: Beitrag zur Physiologie der Nachbilder.

6. Herr Steindorff: Ueber doppelseitige Embolie der Centralarterie.

7. Herr Loeser berichtet über eine 43jährige Patientin, aus der Prof. Oppenheim'schen Poliklinik für Nervenkranke, bei der seit 2 Monaten Kopfschmerzen, Schwindel und Erbrechen, seit ca. 5 Wochen eine „Schiefstellung des linken Auges" aufgetreten war. Die Untersuchung ergab: Parese des linken Abducens, mässige Mydriasis links, Stauungspapille beiderseits, typische linksseitige homonyme Hemianopsie. An der Diagnose „intracranielle Neubildung" war kein Zweifel, ihr Sitz wahrscheinlich basal. Bemerkenswerth war das Fehlen des Doppelsehens trotzdem das linke Auge in Convergenzstellung stand, ein relativ frischer Fall vorlag und die Sehschärfe beider Augen nicht herabgesetzt war. Die Ursache war die linksseitige Hemianopsie. Denn sowohl beim Blick gerade aus (wegen der Convergenz des linken Auges) als bei seitlicher Blickwendung nach links, wo unter normalen Verhältnissen die Doppelbilder am ausgesprochensten hätten sein müssen, fielen die Bilder der mit dem rechten Auge in normaler Weise fixirten Gegenstände links nach innen von der macula d. h. ins Gebiet der erblindeten Netzhautpartie und konnten so natürlich nicht wahrgenommen werden. Abgesehen von dieser Curiosität hat die Combination der linken Abducensparese mit einer Hemianopsie theorethisches Interesse. Liepmann und Calmus haben eine Augenmassstörung der Hemianopiker, die darin besteht, dass horizontale Linien stets mit Verkürzung der dem Gesichtsfeldausfall entsprechenden Seite halbiert werden, in letzter Linie auf eine „Beweg-



lichkeitsstörung" nach der entsprechenden Seite zurückgeführt. Da in dem Loeser'schen Fall zwischen dem Fehler des rechten Auges, wo nur der G.F.-Defect, und zwischen dem Fehler des linken Auges, wo neben dem G.F.-Defect eine echte Bewegungshemmung nach der entsprechenden Seite bestand, keine Differenz hervortrat, ist die Liepmann'sche Theorie, trotz des von Loeser zugegebenen Unterschiedes seiner Beweglichkeitsstörung von derjenigen im Liepmann'schen Sinne, nicht aufrecht zu erhalten. Loeser schliesst sich vielmehr der schon von Feilchenfeld-Lübeck geäusserten Ansicht an, dass die Form des Sehfeldes den ausschlaggebenden Faktor für das Zustandekommen der in Rede stehenden Augenmassstörung bildet.

Sitzung vom 12. Dezember 1901.

1. Herr Lehmann: Ueber Durchtrennung des vordersten Theiles vom Sehnerv.

Vortr. stellt einen 14jährigen Knaben vor, der so unglücklich mit seinem linken Auge auf ein hervorstehendes Stück Eisendraht fiel, dass der Draht durch das untere Lid, ohne den Augapfel zu verletzen, in die Augenhöhle eindrang und sofortige Erblindung herbeiführte. Vortr. nimmt eine Durchtrennung des vordersten gefässhaltigen Theiles des Sehnerven an, bespricht die Seltenheit der Verletzung, ihr Zustandekommen und an der Hand von mehreren, in 4 wöchentlichen Zwischenräumen aufgenommenen Skizzen das ophthalmoskopische Bild. Dieses Bild ähnelt dem der sogen. Embolie der Art. centr. retin.; es unterscheidet sich aber von ihm durch die ausgedehnte und intensive Netzhauttrübung, namentlich in der Gegend des gelben Flecks, und durch die nach einiger Zeit aufgetretenen Pigmentveränderungen, die auf eine Verletzung der hinteren, kurzen Ciliargefässe beruhen und die sich in diesem Falle, entsprechend dem Gang des von unten her eingedrungenen Eisendrahtes, oberhalb und unterhalb der Papille in Gestalt von chorioretinitischen Heerden entwickelten. Diese beiden Momente sind zugleich auch beweisend für die Durchtrennung des Sehnerven in seinem gefässhaltigen Theil, während das unkomplicirte Bild der Embolie für Verletzungen spricht, die centralwärts vom Eintritt der Gefässe den Sehnerven durchtrennt und zugleich starke, die Centralgefässe komprimirende Scheidenblutungen oder eine Zerreissung der Art. ophthalmica gesetzt haben.

2. Herr Mendel: 2 Magnet-Operationsfälle.

Vortr. berichtet über 2 Fälle von Magnet-Operation, von denen der letzte vorgestellt wird, während der erste schon in seine Heimath entlassen ist.

Der zweite Fall betrifft einen 42jährigen Maurer, der am 14. November 1901 das rechte Auge beim Bearbeiten einer Mauer mit der eisernen Hacke sich verletzt hatte. Da er keine Schmerzen empfand, betrachtete er die Verletzung als unbedeutend und arbeitete an diesem und am folgenden Tage ruhig weiter. Erst nach Feierabend des 15. November suchte er, weil er „Rauch" im Zimmer zu sehen glaubte, die Unfallstation auf, die ihm in die Anstalt von Geheimrath Hirschberg schickte.

Als Patient um $^1/_2$9 Uhr Abends hier anlangte, wurde folgender Befund erhoben: Das verletzte Auge ist ziemlich reizlos. In der Mitte der Hornhaut besteht eine zarte, verharschte Wunde von ca. 1 mm. Breite; dahinter in der Iris unterhalb des Pupillenrandes ein ganz kleines dreieckiges Loch, noch weiter dahinter und nach unten eine pyramidale Trübung der Linse mit nach hinten gerichteter Spitze. Die Pupille ist eng, ein Fremd-

körper nicht sichtbar. Nach Erweiterung der Pupille durch Atropin zeigt sich der Glaskörper im wesentlichen frei und ganz in der äquatorialen Partie schläfenwärts sieht man einen in der Netzhaut festhaftenden Eisensplitter. Seine Richtung ist senkrecht, er ist 3 P. lang und 1 P. breit. Seine Masse erscheint dunkel, nur die Bruchecken glänzen metallisch. Sideroskopie positiv.

Da von Verträglichkeit des langen Splitters keine Rede sein kann, und da ein Zuwarten die Prognose verschlechtern würde, so wird trotz der späten Abendstunde sofort die Operation von Herrn Geheim-Rath Hirschberg ausgeführt. Der grosse Handmagnet fördert, wie zu erwarten war, nichts; auch wird der Versuch mit diesem Instrument nicht fortgesetzt. Auch der Versuch mit der halben Kraft des Riesenmagneten ist ohne Erfolg. Nunmehr wird die ganze Kraft des Riesenmagneten eingestellt, und seine Spitze wird langsam vom lateralen Aequator bis zum Hornhautrande vorgeschoben, ohne dass der Splitter in der Vorderkammer erscheint. Jedoch ergiebt eine jetzt angestellte ophthalmoskopische Untersuchung, dass der Fremdkörper aus seinem Sitz herausgefallen ist. Da er im Glaskörper nicht zu sehen ist, so wird angenommen, dass er auf dem Wege zur Hornhautwunde in der Ciliarkörpergegend liegt. Dementsprechend wird jetzt die Spitze des Riesenmagneten auf die Mitte zwischen Aequator und Hornhautwunde aufgesetzt und beim Vorwärtsleiten in dieser Richtung erscheint bald der Eisensplitter am unteren Pupillenrand. Er wird leicht darüber hinweggehebelt und liegt schräg in der Vorderkammer. Jetzt Lanzenschnitt am unteren Hornhautrande: schon beim Zurückziehen der Lanze folgt der Fremdkörper, so dass er zur Hälfte aus der Wunde herausragt. Aus dieser Lage wird er sofort mit dem grossen Handmagnet entfernt und ganz ausgezogen. (Die Lanze war, wie am folgenden Tage festgestellt wurde, magnetisch.) Die Iris wird mit dem Spatel geglättet, Eserin eingeträufelt, der Kranke verbunden und zu Bett gebracht.

Der Heilungsverlauf war ganz reizlos. Die Linsentrübung macht keine Fortschritte. Patient sieht mit dem Auge $^5/_{10}$ bei normalem Gesichtsfeld.

Aeusserlich sieht das Auge wie ein gesundes aus.

Bei genauerer Betrachtung sieht man die ganz zarte Hornhautnarbe von der Verletzung, das Loch in der Iris, und mit dem Augenspiegel, die zarte, wie es scheint, verschmälerte, schlauchförmige Linsentrübung und den weissen Narbenstreif im Augengrunde, da wo der Splitter gesessen hat.

Der Splitter ist $4^1/_2$ mm lang, $^3/_4$ mm breit, 0,004 gr schwer.

3. Herr Ginsberg: Demonstration anatomischer Präparate.

4. Herr Altmann: Abducens-Lähmung bei Schwangerschaft.

5. Herr Steindorff: Zur Embolie der Centralarterie.

6. Herr J. Hirschberg: Ueber Pilz-Concremente aus dem Thränen-Röhrchen. (Vgl. dieses Heft, S. 7.)

Referate, Uebersetzungen, Auszüge.

1) Die Fünfzigjahrfeier der Erfindung des Augenspiegels[1], von J. Hirschberg. (Deutsche med. Woch. 1901. Nr. 48.)

M. H.! Indem ich Sie nach der Sommer-Erholung heute in der ersten Herbst-Sitzung willkommen heisse, drängt es mich, an die Fünfzigjahrfeier

---

[1] Eröffnung der Herbst-Sitzung der Berliner ophthalmologischen Gesellschaft, am 14. November 1901.

der Erfindung des Augenspiegels zu erinnern. Das kleine und anspruchslose Büchlein: „Beschreibung eines Augenspiegels zur Untersuchung der Netzhaut im lebenden Auge von H. Helmholtz, Professor der Physiologie an der Universität zu Königsberg" ist im Jahre 1851 zu Berlin erschienen. An welchem Tage die Handschrift abgeliefert, an welchem das Buch den Fachgenossen zugänglich geworden, — das sind müssige Fragen, die sich übrigens gar nicht mehr entscheiden lassen; das Grab deckt bereits alle zunächst Betheiligten. Weit wichtiger ist es, zu betonen, dass die Schrift von Helmholtz und in Berlin veröffentlicht ist. Denn er war unser!

Hat Helmholtz auch die ganze Welt belehrt, in Deutschland ist das Wichtigste gefunden worden: Rüte und Coccius, Albrecht v. Graefe und Richard Liebreich, Eduard v. Jäger und Mauthner haben uns die neue Welt erschlossen, deren Columbus Hermann Helmholtz gewesen.

Wenn Sie das kleine Werkzeug betrachten, das den Compass für diese Entdeckungsreise darstellt, so sehen Sie wiederum ganz klar, dass Grosses mit den einfachsten Mitteln geleistet worden. Es ist ein passend schräg gestelltes Spiegelglas mit einigen Hilfs-Linsen.

Das Bedeutende war die Klarheit der Theorie. Denn diese hat bis heute nicht die geringste Aenderung erfahren. Von wie vielen Theorien aus dem Jahre 1850 kann man dasselbe sagen?

Trotz der in physikalischer Hinsicht vollendeten Einrichtung des Helmholtz'schen Augenspiegels, den noch heute jeder geübte Beobachter mit Vortheil anwenden kann, fanden im Beginn der Augenspiegel-Zeit, als die Kunst der Untersuchung noch nicht genügend ausgebildet worden, als es noch an erfahrenen Lehrern dieser Kunst mangelte, die Aerzte meist so erhebliche Schwierigkeiten, dass sie die Erfindung von Rüte's Augenspiegel mit lebhafter Freude begrüssten. Zu Göttingen erschien ein Jahr später, nämlich 1852: „Der Augenspiegel und das Optometer für praktische Aerzte von C. G. Theod. Rüte, Professor der Medicin und Direktor der Klinik für Sinnes-Krankheiten[1] in Göttingen". In dem Titel der Schrift ist der Zweck des neuen Instruments klar angedeutet, das ich Ihnen hier vorstelle, in derjenigen Form, in der ich es für die von mir veranlasste vollständige (historische) Sammlung von Augenspiegeln zur Berliner Gewerbe-Ausstellung 1879 herstellen liess.[2] Dasselbe ist feststehend, hat zur Beleuchtung einen in der Mitte durchbohrten lichtstarken Hohlspiegel, und Linsen sowohl für das umgekehrte, wie auch für das aufrechte Bild.

Jetzt war das Weitere erleichtert; es folgte 1853 der Augenspiegel von Coccius, mit dem A. v. Graefe seine hauptsächlichsten Entdeckungen gemacht, dann der kleine Liebreich, welcher die neue Kunst sozusagen popularisirte, endlich 1854 der Augenspiegel von Ed. v. Jäger, demjenigen Forscher, welcher wohl zuerst die regelmässige Untersuchung im aufrechten

---

[1] Eine solche Klinik giebt es heutzutage wohl nirgends. Obwohl der Begriff der Sinnes-Krankheiten eine gut begründete physiologische Einheit darstellt, ist der Umfang sowohl der Augen-, wie der Ohren-Krankheiten so gross geworden, dass nur Wenige noch beide Gebiete beherrschen. In Amerika giebt es noch Krankenhäuser und noch Zeitschriften für beide Gebiete zusammen. Knapp's Archiv für Augen- und Ohren-Krankenheiten ist erst durch mich getrennt worden, als ich 1879 die deutsche Ausgabe übernahm.

[2] Vgl. Hirschberg, in den Berichten über die wissenschaftlichen Apparate der Berliner Gewerbe-Ausstellung, herausgegeben von Dr. L. Loewenherz, Berlin 1880, Julius Springer.

Bilde und die mittels desselben zu erreichende objective Refractions-Messung zu einer besonderen Künstlerschaft ausgebildet hat.

Ich muss es mir versagen, die ganze weitere Entwickelung bis auf unsre Tage zu schildern. Ich kann auch nicht ausführlich erörtern, was der Augenspiegel der Heilkunde geleistet hat; denn dazu müsste ich Ihnen die ganze Geschichte der letzten 50 Jahre wieder vor Augen führen. Nur einen Punkt möchte ich hervorheben. Gegenüber dem optimistischen Jubelruf A. v. Graefe's aus dem Jahre 1851: „Helmholtz hat uns eine neue Welt erschlossen", hat Ed. v. Jäger, nach 24jähriger Beschäftigung mit dem Augenspiegel, im Jahre 1876, seiner pessimistischen Richtung folgend, offen bekannt, dass er anfänglich von dem Augenspiegel einen bedeutend grösseren Erfolg erwartet hatte.

Ich selber möchte nun, nach 35jähriger Beschäftigung mit dem Augenspiegel, denn doch betonen, dass, wenn auch nicht alle weitgehenden Hoffnungen sich erfüllt haben, der Augenspiegel uns doch mit einer ungeahnten Fülle neuer Thatsachen beschenkt hat, dass er in Wahrheit die neue Zeit der Augenheilkunde herbeigeführt hat und, weit über den Bereich der Augenheilkunde hinaus, helles Licht über die dunkelsten Gebiete der allgemeinen Heilkunde verbreitet und zu einem unentbehrlichen diagnostischen Hilfsmittel für jeden wissenschaftlichen Arzt geworden ist.[1]

---

2) **Das Glaukom und seine Behandlung**, von Prof. Dr. Haab in Zürich. 1902.

Verf. giebt zunächst eine kurze Uebersicht über die verschiedenen Bilder und Symptome, welche durch Glaukom hervorgerufen werden, und bespricht in den Hauptzügen das sekundäre Glaukom, das acut-entzündliche, das chronisch-entzündliche, das einfache, das infantile, bei dem er hauptsächlich auf die Risse in der Membrana Descemetii Gewicht legt, das hämorrhagische und schliesslich das fulminante.

Die Ursache des Glaukoms ist noch völlig in Dunkel gehüllt. Als Gelegenheits-Ursache nennt Verf. die Erweiterung der Pupille, in zweiter Linie kommen Gemüths-Bewegungen heiterer, aber hauptsächlich trauriger Art in Betracht, die einen Glaukom-Ausbruch ohne Prodromal-Erscheinungen hervorrufen können.

Was die pathologische Anatomie des Glaukoms anbetrifft, so zeigen die neueren Untersuchungen, dass in den Glaukom-Augen Sklerose und Endarteriitis, welche die Gefässe, wenn auch nur stellenweise, befällt, eine grosse Rolle spielen.

Zur Stellung der Diagnose „Glaukom" ist vor Allem der Nachweis der abnorm hohen Drucksteigerung nothwendig, die ja bei der sogenannten physiologischen Excavation fehlt. Haupt-Operation ist und bleibt die Iridektomie für die meisten Fälle von Glaukom.

In gewissen Fällen von Secundär-Glaukom, hauptsächlich bei Iridocyclitis, beim infantilen, hämorrhagischen und auch in vielen Fällen von Glaucoma simplex zieht Verf. nach langjährigen Erfahrungen die Sklerotomie der Iridectomie vor.

Vor Allem leistet die Sklerotomie beim infantilen Glaukom vortreffliche Dienste, zumal, da sie ja im Vergleich zur Iridectomie ein viel ungefähr-

[1] Vgl. meine Einführung in die Augenheilkunde, 1901. II, 1, S. 10.

licherer Eingriff ist, von dem Verf. niemals üble Zufälle nach der Operation auftreten sah. Die Sklerotomie wird mit der Einschneidung des Kammerwinkels combinirt und, wenn nöthig, doppelt vorgenommen, z B. nach oben und gleich darauf nach unten; in einzelnen Fällen liefert sie in Verbindung mit der Iridectomie günstige Resultate.

Von 1878 bis Juni 1900 wurden 570 Operationen bei 303 erwachsenen Glaukom-Kranken ausgeführt, von denen 279 Iridectomien und 291 Sklerotomien waren. Nach der im 25jährigen Bericht über Prof. Hirschberg's Augen-Heilanstalt erschienenen genauen Glaukom-Statistik wurden auch die der Züricher Klinik zur Verfügung stehenden Glaukom-Beobachtungen möglichst genau auf den Dauer-Erfolg geprüft. Nach genauer Klassificirung der verschiedenen Glaukom-Arten und nach Würdigung der einzelnen Operations-Methoden, theilt Verf. die gefundenen Resultate mit:

Akutes Glaukom . . .	77 %	relative und gute Heilung.
Glaucoma simplex . . .	71 %	relative und gute Heilung.
Chron.-entzündl. Glaukom	46,9 %	relative und gute Heilung.
Hämorrhag. Glaukom . .	40 %	gute und relative Heilung.
Miotica-Behandlung . .	40 %	relative Heilung.

F. Mendel.

Journal-Uebersicht.

I. Die ophthalmologische Klinik. 1901. Nr. 1—18.

1) Einseitige Neuritis optica geheilt im Anschluss an die Entfernung adenoider Vegetationen des Nasenrachen-Raums, von Königshöfer.

Unter Erscheinungen von intermittirendem Kopfschmerz tritt eine Neuritis des N. opticus oc. dextri auf, die ohne jede weitere Therapie nach Entfernung der adenoiden Vegetationen des Nasenrachen-Raums und der Gaumen-Mandeln in wenigen Tagen zurückgeht. Ein heftiger Influenza-Anfall mit secundärer Neuritis in beiden Beinen bleibt ohne Einfluss auf dies günstige Resultat. Verf. hat in Bezug auf Ursache und Wirkung in diesem Falle folgende Auffassung:

Durch die adenoiden Vegetationen waren erhebliche Circulations-Störungen im Gefäss-System der Orbita, speciell der rechten Orbita gegeben; hierdurch war eine gewisse Prädisposition geschaffen, so dass eine neu hinzukommende Schädlichkeit — in unsrem Falle vielleicht eine Influenza-Infection — bei einer ohnehin vorhandenen Neigung zu peripheren Neuritiden im Stande war, eine Neuritis optica auszulösen. Durch die Entfernung des Circulations-Hindernisses werden denn die Vorbedingungen zur Spontan-Heilung gegeben, indem durch die Regelung der Ernährungs-Verhältnisse des Opticus die Widerstandsfähigkeit der Gewebe und die Resorptions- bezw. Eliminationsfähigkeit für pathologische Producte erhöht wurde.

---

2) Ueber Glaskörper-Blutung im Verlauf von Apoplexia cerebri, von Terson.

Es handelte sich um venöse Blutung in Folge von Stauung. Im Uebrigen sind die Störungen im Augeninnern bei cerebraler Hämorrhagie mannigfach. Oedem und Netzhaut-Blutungen sind bei ausgedehnten Hirnblutungen häufiger beobachtet worden, als bei Embolie und Erweichung.

3) **Ueber einen Fall von Conjunctivitis granulosa syphilitica,** von Inouye.

Der Fall bezieht sich auf ein Mädchen mit allgemeinem maculo-papulösem Syphilid. Heilung durch Schmierkur.

---

4) **Beitrag zur Kenntniss von Fremdkörpern in der Augenhöhle,** von Calderon.

---

5) **Subconjunctivale Kochsalz-Injectionen bei Netzhaut-Ablösung,** von Winselmann.

Drei Fälle von Netzhaut-Ablösung, eine nach Iridocyclitis, eine traumatische und eine spontane, die durch die Injectionen zur Heilung gebracht worden sind. Letztere hat bei dem ältesten Falle bisher 13 Monate Stand gehalten.

---

6) **Entzündliches hämorrhagisches Glaucom geheilt durch Resection des Sympathicus,** von Dor.

---

7) **Ueber die Anwendung des Nebennieren-Extractes bei der Behandlung des Frühjahrs-Katarrhs,** von Perret.

Nach der Ansicht des Verf.'s ist Suprarenin das einzige Mittel, von dem man sich bei der Behandlung des Frühjahrs-Katarrhs eine präcise Einwirkung versprechen kann. Irgend welche unangenehmen Neben-Wirkungen werden nicht beobachtet.

---

8) **Weitere Mittheilungen zur Anwendung des Nebennieren-Extractes am erkrankten Auge,** von Zimmermann.

---

9) **Traumatische Opticus-Atrophie,** von Péchin.

Bei einem Trauma durch Eindringen eines Fremdkörpers in die Orbita am inneren oder äusseren Lidwinkel muss man, auch wenn der Fremdkörper nicht in der Orbita verbleibt, und selbst bei Fehlen jedes inneren oder äusseren Zeichen der Verletzung die Prognose nur mit grosser Vorsicht stellen. Bei absoluter Amaurose wird man auch dann an eine schwere Verletzung des Sehnerven denken müssen, wenn zunächst keinerlei ophthalmoskopische Erscheinungen dafür sprechen, die dann in kurzer Zeit auftreten können. Mit der Opticus-Atrophie können Augenmuskel-Lähmungen einhergehen.

---

10) **Ueber die Indicationen der Sympathektomie bei Glaucom,** von Abadie.

Bereits referirt.

---

11) **Eine neue Methode zur Erzielung eines künstlichen Stumpfes nach der Enucleation,** von Rohmer.

Verf. schmilzt aseptisches Vaselin und füllt damit eine gut desinficirte und leicht angewärmte Lüer'sche Spritze. Unter aseptischen Cautelen wird die Canüle 2—3 Wochen nach der Enucleation gerade in die Bindehaut-Narbe etwa $1^1/_2$ cm tief eingestossen und ungefähr 1 cbcm Vaselin injicirt. Eventuell wird die Injection wiederholt. Das künstliche Auge sitzt besser als auf dem natürlichen Stumpfe. Was aus dem Vaselin nach längerer Zeit



wird, vermag Verf. wegen der kurzen Behandlungsdauer nicht anzugeben. (Vgl. die Versuche von Gersuny. Ref.)

12) **Zur Casuistik der Fremdkörper-Verletzungen des Auges,** von Wagenmann.

13) **Ueber die Heilung eines acuten Glaucom-Anfalles ohne Iridectomie,** von Darier.

Trotz eines Erfolges durch Instillationen von Suprarenin und Dionin glaubt Verf. der Iridectomie nicht entrathen zu sollen. Die friedliche Behandlung kommt nur bei absolut messerscheuen Patienten in Betracht.

14) **Ein Fall von Cataract, entstanden im Verlauf von Malaria,** von Inouye.

Die Cataract entstand bei einem von Malaria befallenen, sonst gesunden 25jährigen Manne, wahrscheinlich auf Grund einer latenten Chorioiditis.

15) **Eine interessante Augen-Verletzung,** von Schnaudigel.

Traumatische Heilung hochgradiger Myopie durch Linsenluxation mittels eines Holzspahns, der gegen das Auge prallte. Sofort nach der Verletzung Entwicklung von Secundär-Glaucom, das durch Sklerotomie geheilt wurde.

16) **Wie lassen sich unsre neuen Kenntnisse über Isotonie und Osmose für die Behandlung der Netzhaut-Ablösung verwerthen?** von Jocqs.

Verf. stellt folgende Thesen auf: Subconjunctivale Kochsalz-Injectionen, denen Punction der Sklera vorauszugehen hat, sind zur Zeit das wirksamste Mittel zur Behandlung der Netzhaut-Ablösung. War in einzelnen Fällen der Erfolg ein inconstanter oder unvollständiger, so liegt die Schuld daran, dass zu schwache Lösungen verwandt wurden. Aus den Gesetzen der Isotonie und aus dem Mechanismus der Osmose folgt, dass möglichst concentrirte Lösungen zu benutzen sind. Gesättigte Kochsalz-Lösung wird bei Hinzufügung einiger Tropfen einer 1 % Acoin-Lösung leicht vertragen. Der Druckverband ist mit Vorsicht zu handhaben, da er leicht Iritis hervorruft.

17) **Das Wesen des acuten Glaucoms,** von Terson.

18) **Operations-Prophylaxe,** von Königshöfer.

Ein Theil des soeben erscheinenden „Handbuchs der Prophylaxe“. Verf. bekennt sich als Gegner der offenen Wund-Behandlung.

19) **Hornhaut-Geschwür arthritischen Ursprungs und ihre Behandlung,** von Abadie.

Verf. lenkt die Aufmerksamkeit auf ein neues und zwar homöopathisches Mittel, nämlich die Tinktur von Rhus[1] toxicodendron (Gift-Sumach). Man giebt davon täglich 15–25 Tropfen und findet es bei schmerzhaften arthritischen Hornhaut-Geschwüren meist wirksam.

20) **Ein Fall von sog. Iritis glaucomatosa,** von Inouye.

[1] Rhus gegen Rheuma. Galen. XI. 81. H.

21) Ueber die Geschwülste der Thränendrüse, von Fromaget.

Mittheilung von drei anatomisch untersuchten Fällen von Tumor: Sarcomyxofibrom der Lid-Thränendrüse, tubulöses Epitheliom der orbitalen Thränendrüse und Echinococcus-Cyste der orbitalen Thränendrüse..

---

22) Ueber die Verwendung des Aspirins bei Augen-Krankheiten, von Kirchner.

Wird als Ersatz für Salicyl-Präparate empfohlen, wo diese im Stich lassen. Dosirung: täglich 1—2 Mal 1,0.

---

23) Ueber die vorbeugende Entfernung des erkrankten Thränensackes, von Brandenburg.

Bei der Häufigkeit des Vorkommens von chronischen Entzündungen der Thränenwege bei Landleuten und der arbeitenden Klasse werden oft geringfügige Verletzungen der Hornhaut durch Entwicklung des Ulcus serpens, der Hypopyon-Keratitis äusserst gefährlich. Vf. räth daher zur prophylaktischen Exstirpation des Thränensackes in allen Fällen, in denen die Sonden-Behandlung aus irgend welchen Gründen nicht unbedingt zum Ziele führt.

---

24) Ueber Calomel-Conjunctivitis, von Inouye.

In einigen Fällen trug eine Verunreinigung des Mittels mit Sublimat die Schuld, in andren eine Aetzung durch Jodquecksilber. Und zwar war Jodkali 60 Stunden (?) vorher zum letzten Male eingenommen worden.

---

25) Eine Iris Blendbrille für Augen mit fehlender Regenbogenhaut, von Königshöfer.

Durch einen Fingerdruck am gemeinsamen Hebel können beide Pupillen der Irisblende, welche die Stelle der Gläser in der Brille vertritt, verengt bezw. erweitert werden, je nachdem Patient arbeitet, sich im Hellen oder Dunkeln befindet u. s. w.

---

26) Eine Lupen-Brille für brillentragende Uhrmacher, Goldarbeiter u. s. w., von Königshöfer.

27) Bemerkungen über einige Fälle von Glaucom bei Kurzsichtigen, von Cabannes und Picot.

---

28) Ein Fall von Keratomycosis aspergillina, von Ball.

Die Keratomycosis aspergillina ist eine häufigere Erkrankung, als man allgemein annimmt. Heftige Schmerzen im Auge, die von der Bildung einer braunen bis schwarzen Masse in der Substanz der Hornhaut begleitet sind, sind ein pathognomisches Zeichen dieser Erkrankung. Frühzeitige Entfernung dieser Masse führt zu prompter Heilung. Uebersehen der Erkrankung in Folge falscher oder nicht gestellter Diagnose und ungeeignete therapeutische Maassnahmen bedingen geschwürigen Zerfall der Hornhaut und können sogar zur Zerstörung der Augen führen. In den zwei Fällen, in denen das Cultur-Verfahren in Anwendung kam, wurde der Aspergillus fumigatus als Erreger gefunden.

Moll.

II. La clinique ophtalmologique. 1901. Nr. 1—17.

(Die bereits in der deutschen Ausgabe referirten Arbeiten blieben unberücksichtigt.)

1) **Was wissen wir von den Ursachen der Wirksamkeit oder Unwirksamkeit der Iridectomie bei Glaucom?** von Rochon-Duvigneaud.

Verf. unterscheidet in der Entwicklung eines jeden Glaucoms 2 Phasen. Die erste ist die Phase der Hypersecretion, in der die Ausführwege anatomisch noch normal, jedoch temporär ausser Stand sind, der Hypersecretion proportional zu functioniren. Die zweite ist die Phase der Retention, in der die Obliteration des Iriswinkels beendet ist, wo die Ausscheidung überhaupt unmöglich ist, der Druck dauernd erhöht bleibt u. s. w. Je nachdem die Iridectomie nun in der ersten oder zweiten Phase angelegt wird, ist sie wirksam oder unwirksam.

2) **Die Iridectomie bei Combination von Glaucom und Cataract,** von Bjerke.

Zwei Fälle des Autors beweisen, dass die conservative Operation (Iridectomie) an Augen mit Cataract ohne Lichtschein nicht angebracht ist, falls man nicht Gelegenheit hatte, das Auge vor Entwicklung der Cataract zu beobachten. In obigem Falle macht man lieber die Enucleation, da man nie sicher sein kann, ob man es nicht mit einem intraoculären Tumor und Secundär-Glaucom zu thun hat.

3) **Die Gefahr der Cystitomie,** von Léonard.

4) **Verätzung des Auges durch Ammoniak-Dämpfe,** von Trousseau.

Die schweren Symptome zeigen sich meist erst 2 Wochen nach der Verletzung, zu einer Zeit, in der man bereits an Heilung glaubt. Die Prognose ist daher vorsichtig zu stellen. Verf. beobachtete u. A. Infiltration, Erweichung und Perforation der Hornhaut.

5) **Amaurose im Gefolge von Catheterismus des Thränenkanals und Heilung durch Suggestion,** von Baudoin.

Es handelt sich um ein hysterisches Mädchen.

6) **Das acute entzündliche Oedem des Oberlids,** von de Sperille.

7) **Bemerkungen zur Wirkung der Iridectomie bei Glaucom,** von Daulnoy.

8) **Vier Fälle von sympathischer Ophthalmie,** von Guibert.

Die von Panas, Schmidt-Rimpler u. A. ausgesprochene Ansicht, dass es zur Hervorrufung einer sympathischen Ophthalmie nicht nur um eine locale Verletzung des ersten Auges, sondern um eine „allgemeine Auto-Intoxication" sich handle, wird durch drei der mitgetheilten Fälle gestützt. Hier brach die Entzündung auf dem zweiten Auge im Verlaufe von Typhus bezw. von Influenza aus.

9) **Hereditärer Nystagmus,** von Jacqueau.



10) **Zur orbitalen Heteroplastik durch Einpflanzung eines Kaninchen-Auges in die Tenon'sche Kapsel,** von Lagrange.

Wenn das Auge auch stark atrophirt, so stellt es doch einen sehr wünschenswerthen lebenden Stumpf dar, der ungefähr $^1/_3$ der Grösse des eingepflanzten Auges bewahrt.

11) **Die Actinomycose der Thränencanälchen,** von Terson.

Mittheilung eines neuen Falles, der in klinischer Beziehung von den bereits publicirten nicht abweicht. Die Therapie beschränkt sich auf Auskratzung der Concremente. Vor Catheterismus wird gewarnt, um die Infection nicht zu verschleppen.

12) **Hereditär-syphilitische Periostitis der Orbita. Möglichkeit der Verwechslung mit einer nicht specifischen Affection. Stellung der Diagnose nur durch geringe, ophthalmoskopisch sichtbare, für Lues sprechende Netzhaut-Veränderungen,** von Antonelli.

13) **Augen-Verletzungen durch rothglühendes Eisen und flüssiges Harz,** von Boulai.

14) **Traumatischer Enophthalmus,** von Maklakow.

15) **Vereiterung des Auges,** von Jocqs.

Auf Grund einer Blennorrhoea neonatorum entstand ein Total-Staphylom der Hornhaut. An einer Stelle war die vorgefallene Iris nur von einer äusserst dünnen Gewebslage bedeckt, und diese Stelle dürfte der Ausgangspunkt der Infection, welche zur Vereiterung des Auges führte, gewesen sein.

16) **Ein Fall von Vergiftung nach subcutaner Injection von salzsaurem Scopolamin,** von Domec.

Die Vergiftung erfolgte durch eine Verwechslung der Injections-Flüssigkeit. Es wurden 0,005 der Substanz injicirt; der Kranke genas.

17) **Einfaches Verfahren zur Behandlung der eitrigen Dacryocystitis,** von Baudoin.

Verf. empfiehlt die Combination von adstringirenden Injectionen mit Sondirung mittels einer tubulösen Sonde, durch welch' letztere injicirt wird. Die Sonde ist eine Dauer-Sonde, nach Art der Vulpius'schen.

18) **Ueber experimentelle Therapie,** von Darier.

19) **Behandlung der Blepharitis durch Picrinsäure (Acide picrique),** von Fage.

Verf. benutzt eine Lösung von 8 : 1000 zu Waschungen des Ciliarrandes und hat in hartnäckigen Fällen gute Erfolge gehabt.

20) **Traumatisches Angiom der rechten Orbita,** von Frogé.

21) **Glaucom im Gefolge von Retinitis albuminurica. Schmerzstillende Wirkung des Dionin,** von Terson.



22) Cataract und Dacryocystitis, von Rollet.

Das rationellste Mittel, die drohende Gefahr der Vereiterung des Auges nach Star-Operation bei Bestehen einer Erkrankung des Thränensackes zu vermeiden ist die Exstirpation des Sackes. Verf. empfiehlt seine eigene Methode.

---

23) Zwei Fälle von retrobulbärer Neuritis, von Jocqs.

Die Aetiologie bestand im ersten Fall in Blut-Vergiftung, im zweiten in Diabetes.

---

24) Traumatische Augenmuskel-Lähmungen, von Aubineau.

---

25) Primäraffect der Bindehaut, von Bourgeois.

Die Infection fand statt durch die eigene Hand, die bei der Behandlung eines specifisch erkrankten Pflegekindes inficirt worden war. Im weiteren Verlaufe stellten sich Allgemein-Erscheinungen, sowie Iridochoroiditis auf beiden Augen ein.

---

26) Fractur der Orbitalwand des Sinus frontalis mit nachfolgender Lähmung der Mm. rectus superior und obliquus superior, von Jocqs.

---

27) Stauungspapille traumatischen Ursprungs. Trepanation. Heilung, von Chesneau.

---

28) Zwei Fälle von congenitaler Ptosis, operirt nach Motais, von Delbès.

Das Princip der Methode besteht in der Einpflanzung eines Lappens der Sehne des Rectus superior in den Tarsus des Oberlids. Es soll dadurch die Beweglichkeit des Lids und zugleich ein Harmoniren der Bewegungen desselben mit denen der Augen gewährleistet werden.

---

29) Ueber die Elektrolyse in der Behandlung der Netzhaut-Ablösung, von Maraval.

In frischen Fällen hat Verf. dauernde Besserung gesehen. Er verwendet einen Strom von 5 ma.

---

30) Subjective Myopie von 5 D in einem objectiv emmetropischen Auge. von Gaupillat.

---

31) Die verspätete Vernarbung nach der Star-Operation und ein Mittel dagegen, von Guibert.

In der grossen Mehrzahl der Fälle, in denen sich die Vorderkammer nicht bald wieder herstellt, ist die Vernarbung eine unvollständige, und es besteht eine oft unsichtbare Fistel, durch welche das Kammerwasser heraussickert. Ist dies noch am 5. Tage nach der Operation der Fall, so touchirt Verf. die Narbe an 2 Punkten leicht mit dem Glüheisen und sucht so durch die leichte Entzündung, die er setzt, einen dauernden Verschluss zu erreichen.



32) **Noch einige Worte über die Pathogenese und die Behandlung der Dacryocystitis.** von Jocqs. Moll.

III. Annales d'oculistique. 1901. August—September.

1) **Augen-Störungen bei acuter Meningitis. Lähmungen der äusseren Muskeln und Netzhaut-Veränderungen,** von Teillais.

2) **Kanthoplastik,** von Valude.

Das Verfahren wird für Fälle von Ankyloblepharon mit Narbenretraction der Conjunctiva (Trachom) empfohlen. Im Original nachzulesen.

3) **Ueber Hornhaut-Astigmatismus nach Star-Operation,** von Majewski.

Verf. betrachtet den Einfluss der Zeit auf den Grad des Astigmatismus, der Schnittführung, eines Bindehaut-Lappens, eventuell eintretende Complicationen während der Operation, des Alters der Patienten u. s. w. Zum Schluss werden die Theorien des postoperativen Astigmatismus besprochen, von denen die von Weiss — Art der Vernarbung — den Vorzug erhält.

4) **Ueber die Diagnose der tuberculösen Affectionen des Sehapparates,** von Morax und Chaillons.

Mittheilung von Fällen von Bindehaut-Tuberculose, lupus-ähnlicher Erkrankung der Hornhaut, tuberculöser Iritis und interstitieller Keratitis. Verf. spricht sich für diagnostische Verwendung des Tuberculins unter den bekannten Cautelen aus.

5) **Selbstbeobachtung bei Glaucom,** von Javal.

6) **Giebt es eine Amblyopia ex anopsia?** von Rogman.

7) **Metastatische Ophthalmie des linken, serpiginöses Ulcus des rechten Auges, doppelseitige Pneumokokken-Conjunctivitis bei einer an Pneumonie erkrankten Frau,** von Petit.

Der Inhalt ist in der Ueberschrift wiedergegeben.

8) **Allgemeine Anästhesie durch Aethylchlorid in der Augenheilkunde,** von Fromaget.

Man erreicht durch 2—5 cbcm des Mittels eine vollkommene Anästhesie schon nach 20—30 Secunden. Der Puls bleibt regelmässig, wird nur etwas schneller.

Die Narkose dauert 1—3 Minuten und der Kranke erwacht sehr schnell, falls er nicht bei Zeiten von Neuem dem Mittel ausgesetzt wird. Ein Excitations-Stadium fehlt meist, und Folgen der Narkose werden kaum beobachtet. — Ueble Folgen für Herz und Athmung werden nicht bemerkt. Moll.

Vermischtes.

Prof. W. Goldzieher ist zum dir. Arzt der Augen-Abtheilung des Rochus-Spitals in Budapest ernannt worden.

Um Einsendung von Separatabdrücken wird gebeten (Berlin NW. 26 Schiffbauerdamm).

Verlag von Veit & Comp. in Leipzig. — Druck von Metzger & Wittig in Leipzig.

Centralblatt
für praktische
AUGENHEILKUNDE.

Herausgegeben von

Prof. Dr. J. Hirschberg, Geh. Med.-Rath, in Berlin.

Monatlich ein Heft. Preis des Jahrganges 12 Mark. Zu beziehen durch alle Buchhandlungen des In- und Auslandes und die Postanstalten des Deutschen Reiches.

Februar. Sechsundzwanzigster Jahrgang. 1902.

I. Erste Hilfe (Sebsthilfe) bei Kalk-Verletzung des Auges im Bau-Gewerbe.

Von Prof. Dr. **Hoppe** in Cöln.

Um die bekannten bösen Folgen der Kalk-Verletzung des Auges nach Möglichkeit zu mildern, ist schnellste „Hilfe" das Haupt-Erforderniss. Erleichtert wird dieselbe durch die Feststellung Andreä's[1], dass man ein

[1] Die Verletzungen des Seh-Organs mit Kalk und ähnlichen Substanzen. 1899.

so leicht zu beschaffendes Hilfsmittel wie das Wasser, verwenden dürfe, ohne nach hergebrachter Vorstellung Schaden davon befürchten zu müssen. Unbedenklich ist aber die Einführung des Wassers in das Verfahren der ersten Hilfeleistung — wenigstens auf der Baustelle — nicht. Man kann nämlich beobachten, dass die von ANDREÄ nachdrücklich betonte Zufuhr reichlicher Wassermengen als Vorbedingung der Anwendung überhaupt, von baugewerblichen Praktikern nicht genug beachtet wurde; auch dürfte ihr trotz besten Wissens und Wollens in Wirklichkeit nicht Rechnung zu tragen sein. Der auf die Verletzung sofort folgende krampfhafte Lidschluss einerseits und die ungefügige Werkhand des Helfers andrerseits werden nur ausnahmsweise eine genügende Oeffnung der Lidspalte ermöglichen, ohne welche eine ergiebige Durchspülung des Bindehaut-Sackes in diesem Falle undenkbar ist. Auf umständliche, im entscheidenden Augenblick vielleicht versagende Instrumente ist kein Verlass. Es steht daher zu fürchten, wie auch von andrer Seite bereits betont wurde, dass, wenn überhaupt, nur wenig Wasser ins Auge gelangt, welches nicht einer mechanischen Beseitigung kalkhaltiger Massen, sondern einer Erweichung derselben dienen wird, und so die chemisch-thermische Beschädigung des Auges vermehrt. Die Verwendung indifferenter Fette, deren Vorzüge SCHMIDT-RIMPLER[1] neuerdings wieder, auch experimentell unter Verwendung von Oel, dargethan hat, darf daher nach wie vor ihren Platz beanspruchen, um so mehr, wenn es gelingt, ein solches Fett schneller, leichter und mit grösserem Erfolge als auf eine sonstige bekannte Art zu benutzen. Als ein solches Verfahren empfehle ich die Einführung reichlicher Mengen zäh-weicher Lanolin-Salbe (mit 2 % Holocaïn. mur.) mittels einer kleinen platthalsigen weichen Gelatine-Flasche in Tubenform. Diese etwa pflaumengrossen, 10 g fassenden Tuben (es giebt auch grössere) mit etwa 11 cm langem, ½ cm dickem, leicht plattzudrückendem Halse, verschlossen mit einem Gelatine-Hütchen, sind seit einigen Jahren in meinem Gebrauch. Um ein Sprödewerden der Gelatine in trockener Luft zu verhüten, empfiehlt sich die Aufbewahrung in einer gut schliessenden Blechbüchse. Durch Aussetzen an die Aussenluft werden spröde Tuben schnell wieder geschmeidig.

Die kleine Flasche kann in einer angepassten Blechbüchse bequem im Werk-Anzug des Bauhandwerkers einen ständigen Platz finden, mindestens auf jeder Baustelle vorräthig gehalten werden.

Gebrauchsanweisung.

Verfahren bei Augen-Verletzung durch Kalk, Mörtel, Mauersand u. dergl., von dem **Verletzten selbst** oder dem nächstbesten Helfer auszuüben.

---

[1] Ueber Kalk-Verletzung der Augen. Berliner klin. Wochenschrift. 1900. Nr. 36.

Vorbemerkung: „Das Verfahren ist schmerzlos und gefahrlos; handle daher ohne Zögern und ohne Aengstlichkeit!“

1. Nimm aus der Blechbüchse die kleine Gelatine-Flasche und drücke deren Hals platt.

2. Streife das Hütchen ab und schiebe den platten Flaschenhals in seiner ganzen Länge am Schläfen-Ende der Lidspalte unter den oberen Augendeckel.

3. Drücke in dieser Stellung langsam, aber kräftig auf den Bauch der Flasche, bis das obere Augenlid sich vorwölbt, und aus der Lidspalte Salben-Masse reichlich hervorquillt.

4. Verfahre in derselben Weise mit dem Unterlide.

5. Gelingt es, das Auge zu öffnen, so wische der Helfer alle etwa sichtbaren Fremdkörper sorgfältig mit einem Taschentuchzipfel, welcher mit etwas Salbe überfettet ist, ab.

6. Werden nach einigen Minuten die Schmerzen geringer, so ist das zum Theil eine Wirkung der schmerzstillenden Eigenschaft der Salbe, beweist also nicht sicher, dass die Fremdkörper vollständig aus dem Auge entfernt sind. Daher suche unter allen Umständen **sofort** einen **Arzt** auf.

7. Stellen sich vor Erreichung desselben aufs Neue heftige Schmerzen ein, so kann das Verfahren mit Aufwendung einer geringeren Salben-Menge wiederholt werden.

Hat man nach dieser Weisung den platten, schmiegsamen Flaschenhals unter das Oberlid geschoben, was auch bei sehr starkem Lidkrampf leicht gelingt, und übt einen langsamen, kräftigen Druck, so entleert sich ein dicker Salben-Strang, welcher zuerst aufwärts, dann nasenwärts im oberen Bindehaut-Sack vordringt. (Eine [nicht verletzte] Versuchsperson fühlte diesen Vorgang deutlich und glaubte, ich hätte ihr ein „Krebs-Auge“ eingeführt.) Zusehends füllt sich der Sack, das Lid wölbt sich prall vor, und alsbald sieht man in der ganzen Lidspalten-Breite langsam einen dicken Salben-Wulst hervorquellen.

Der normale obere Bindehaut-Sack fasste bei mir selbst und andren gesunden Versuchspersonen 5—7 g Salbe; bei Lidkrampf entzündeter Augen eher mehr als weniger.

Bei diesem Verfahren findet eine vollkommene Ausglättung der Falten des oberen Bindehaut-Sackes statt, aufsitzende Kalk-Massen werden, soweit das überhaupt ohne Instrumente erreichbar ist, von der Unterlage gelockert, von dem zäh-weichen Salben-Strom wie von einer Sonde fortgeschoben, in die Salbe eingepresst und eingehüllt. So gelangt die Hauptmasse der Fremdkörper aus dem Auge. Ein beträchtlicher Theil der Salbe (etwa 2 g) bleibt, nachdem die angestrengte Thätigkeit des Augen-Schliess-

muskels unter Auspressung des grössten Theiles der Salbe aufgehört hat, zurück, überzieht den Bindehaut-Sack und etwa verbliebene Kalk-Partikel noch gründlicher mit einer Fetthülle, welche die Gewebe vor Aetzung schützt, den Zutritt des Wassers zum Kalk an der freien Oberfläche und damit den Löschungs-Process mit seiner schädlichen Wärme-Entwickelung behindert.

Durch die Körperwärme geht die Salbe allmählich in eine mit Thränen gemischte, dünnölige Flüssigkeit über, in der erweichte und zerkleinerte Kalk-Partikel herausgeschwemmt werden. Nebenher stellt sich die schmerzstillende Wirkung des der Lanolin-Salbe beigemengten Holocaïns ein und beugt dem Insult durch Lidreiben vor; der Lidkrampf lässt nach und erleichtert alle nachfolgenden Maassnahmen am Auge. Der plattgedrückte Flaschenhals der Gelatine-Tube kann dabei vortheilhaft als Sonde benutzt werden.

Durch nachträgliche Einführung kleiner Holocaïn-Lanolin-Mengen wird sich geraume Zeit bis zum Eingreifen des Arztes ein erträglicher Zustand für den Verletzten schaffen lassen. Der Arzt hat endlich unter allen Umständen eine Untersuchung des ganzen Bindehaut-Sackes vorzunehmen, weil manche Kalk-Partikel ohne von ärztlicher Hand geführte Instrumente überhaupt nicht entfernbar scheinen.

Leichtverständlich und billig, überall von dem beruflich am meisten Gefährdeten sofort, ohne fremde Hilfe, gefahrlos und leicht ausführbar, scheint dieses Verfahren der ersten Hilfe bei Kalk-Verletzung des Auges einer Einbürgerung in der Praxis wohl fähig. Dann könnte sich im günstigen Falle der Verletzte schon wenige Secunden nach dem Unfall die wirksamste Selbsthilfe verschaffen. Um wie Vieles besser sich die Unfallsfolgen gestalten würden, bedarf keiner weiteren Erörterung.

II. Sklerokeratitis rheumatica — Cyclitis specifica — Dacryocystitis diphtherica.

Eine kasuistische Zusammenstellung.

Von Dr. **Hugo Feilchenfeld**, Augenarzt in Lübeck.

(Schluss.)

2. Cyclitis subacuta specifica p. Ulcus corneae traumaticum.

Der 40jährigen Patientin, Frau Christine Oe., flog vor drei Wochen ein brennendes Streichholz gegen das rechte Auge. Geringe Schmerzen. Am folgenden Tage suchte sie einen Augenarzt auf, der sie zunächst mit Tropfen, dann mit Verband behandelte. Nach einigen Tagen Hornhaut

gebrannt. Die Anfangs gute Sehkraft verschlechterte sich zusehends, die Kopfschmerzen wurden unerträglich und raubten die Nachtruhe. Vor 3 Tagen zum zweiten Male gebrannt. Die Tropfen, vorher wohl Atropin, wurden später abgeändert: Skopolamin, wie ich aus dem, im Besitze der Patientin befindlichen Fläschchen ersah.

Objectiv: Das Oberlid hängt herab und kann nicht willkürlich gehoben werden. Höchstgradige Lichtscheu. Düsterrote Ciliar-Injection. Hornhaut in ganzer Ausdehnung getrübt, am intensivsten unten-aussen, in der Umgebung des hier befindlichen Ulcus. Dieses ist kreisrund, von 4 mm Durchmesser, mit cauterisirtem Grunde, zeigt einen schwärzlichen Punkt in der Mitte; und hier adhärirt die Iris. Sonst ist die Pupille weder vorn noch hinten adhärent, durch Atropin (später Skopolamin) nur mittelweit. Die Kammer ist fast aufgehoben. Punktförmige Beschläge der Descemetis. Der freie Theil der Pupille lässt bei Durchleuchtung graurothes Licht durchscheinen. Druck auf den Bulbus oben-innen höchstgradig empfindlich. T — 2. S: Finger in $1^1/_2$ m.

Das linke Auge steht unter dem Zeichen der sympathischen Reizung, sonst normal. Durch starken Druck auf den Thränensack liessen sich rechts einige Tropfen wässriger Flüssigkeit aus dem unteren Röhrchen herauspressen.

Der Befund ähnelt dem vorigen insofern, als bei sehr tiefgreifender Hornhaut-Erkrankung die Regenbogenhaut im Wesentlichen frei war. Der Gegensatz besteht aber in der starken Beteiligung des Ciliarkörpers, die eine immerhin auffallende Begleit-Erscheinung eines einfachen Hornhaut-Geschwürs darstellt und mir von vornherein den Verdacht nahe legte, dass das locale Trauma nicht die eigentliche Ursache für den tieferen Theil der Entzündung abgegeben habe. Die Körper-Untersuchung ergab sichere Merkmale alter Lues, die Anamnese Infection von Seiten des Gatten. So kam ich zu der Auffassung einer specifischen Cyclitis, die, ausgelöst durch ein Trauma, im Locus minoris resistentiae sich localisirt hatte. Durch leichte Infection des Ulcus von Seiten der Thränenwege mag auch die Rolle des Trauma ein wenig an Bedeutung gewonnen haben. Nach Aussetzen jeder Local-Therapie — nur feuchter Verband — bildete sich der Process unter energischen Inunctionen im Laufe von 14 Tagen zurück. Der Erfolg des Quecksilbers ist so eclatant, dass man wohl die Diagnose ex juvantibus als sicher gestellt ansehen darf. Immerhin kommt auch dem negativen Theil der Behandlung, dem Aussetzen des Scopolamin ein Antheil an dem Heil-Erfolge zu; denn es ist einleuchtend, dass bei Entzündung ausschliesslich des Ciliarkörpers — nicht der Iris — jedes Mittel Schaden anrichtet, welches das Blut aus der letzteren in den ersteren hineintreibt; und es macht wenig Unterschied aus, wie das betreffende Mydriaticum heisst.

3. Diphtheria sacci lacrymalis.

Die Wirkung des Specificum auf das locale Leiden ist hier — soweit die Diphtherie der Conjunctiva in Betracht kommt; durch eine so reiche Casuistik[1] sichergestellt, dass ich die Mittheilung einer entsprechenden Beobachtung für überflüssig halten würde. Die Localisirung des infectiösen Processes im Thränensacke ist aber ebenso interessant, wie die Beeinflussung dieses local schwer zugänglichen Organs durch das Heilserum praktisch bedeutungsvoll.

Der 3jährige Henry E. ist im ersten Lebensjahre wegen Lues congenita vom Hausarzte mit Calomel behandelt worden. Eine dauernde Coryza hat er behalten. Die Mutter brachte ihn jetzt zum Hausarzte wegen Mattigkeit und Unlust. Dieser stellte Drüsen-Schwellungen am Halse fest, die er zunächst, da der Pharyx-Befund negativ war, auf die alte Lues bezog. Am nächsten Morgen war das Kind laut Mittheilung des Arztes schwer krank, blass, 39°, Nasenfluss, beide Lider geschwollen, das rechte Auge in dem Maasse, dass der Bulbus nicht mehr sichtbar ist. Der Arzt vermuthete Diphtherie der Conjunctiva, ein Verdacht, der im Hinblick auf das Lidödem, welches eine regelmässige Begleit-Erscheinung dieser Conjunctivitis ist, nahe genug lag, und verordnete Kühlungen. Am nächsten Tage sah ich das Kind. Die Schwellung hatte zugenommen, rechts das Lidödem seinen höchsten Grad erreicht, die Haut über demselben war prall gespannt, glänzend, geröthet; Berührung empfindlich. Kleine Stippchen konnte man jetzt auch auf beiden Tonsillen feststellen; viel auffallender war dagegen die Erkrankung der rechten Nasenhälfte, deren Schleimhaut von einer zähen, fest aufsitzenden, weissen Membran lückenlos übergossen war. Ausserdem fiel am inneren Lidwinkel eine bohnengrosse Anschwellung in der Gegend des Thränensacks auf, die auf Druck sehr schmerzhaft war. Sie bot das gewohnte Bild der acuten Dacryocystitis. Links liess sich durch Ectropioniren leicht feststellen, dass die Conjunctiva der Lider unbetheiligt war. Rechts war das nur am unteren Lide unter vieler Vorsicht möglich; aber mir genügte dieser Befund, sowie die Thatsache, dass beide Hornhäute intact waren, um mich zu überzeugen, dass die kleine Schwellung am Thränensacke der eigentliche Erkrankungsherd sei, alles Andre aber, so beunruhigend auch der Eindruck auf den ersten Blick sein mochte, secundäre Schwellung. Demgemäss stand ich von jeder localen Therapie ab. Nach Einspritzung einer Dosis Behring II verschwand Thränensack-Schwellung wie Lidödem spurlos im Laufe von zwei Tagen. Es hat sich später nie ein Tröpfchen aus den Thränenwegen ausdrücken lassen. Als inter-

---

[1] Mongour, 1898, Traitement de la conj. diphth. par les instillations du Sérum Annal. d'Oculist. CXX, p. 58. — Gerbeff. 1896, Deutsche med. Wochenschrift, Nr. 37 (Literatur).



essantes Analogon zu diesem Falle mag eine Beobachtung von Boucheron[1] erwähnt werden, der behauptet, dass die eitrige Dacryocystitis durch Streptokokken hervorgerufen werde und nach einmaliger Injection von Marmorek'schem Anti-Streptokokkenserum wesentliche Besserung, nach dreimaliger völlige Heilung erzielt haben will. (?)

Durchsicht der Literatur ergab, dass eine Diphtherie des Thränensackes bisher nicht beobachtet ist. Nach dem Verlauf der Erscheinungen kann es keinem Zweifel unterliegen, dass die Rhinitis zuerst eingetreten ist; die Stippchen an den Tonsillen stellen einen secundären Process dar, hergeleitet von dem infectiösen Secret, welches beständig über die Oberlippe herabfloss.[2] Die Thränensack-Erkrankung bildet die Fortsetzung der Rhinitis per continuitatem.

Fragen wir uns nun, wie der Process unbeeinflusst verlaufen wäre, so ist die Möglichkeit einer weiteren Fortsetzung auf die Thränenröhrchen und die Bindehaut nicht von der Hand zu weisen. Wir wissen zwar, dass „die selbst heftigste Blennorrhöe oder Diphtheritis der Conjunctiva kaum jemals eine secundäre Infection in dem Thränensacke oder in der Nase erzeugte"[3], wie ja in allen neuerdings mitgetheilten Fällen von Heilwirkung des Serum auf die Conjunctivitis diphtherica nie eine Thränensack-Erkrankung erwähnt ist. Als Grund hierfür erscheint mir freilich weniger eine specifische Immunität der betreffenden Organe, wie sie Kuhnt annimmt, als vielmehr die Hypothese Raehlmann's[4] plausibel, dass die mit der Blennorrhöe, bezw. Diphtherie zugleich einsetzende hochgradige Gewebsschwellung die Thränen-Kanälchen verlegt und den Transport der Entzündungs-Erreger verhindert. Dagegen geht aus den Untersuchungen besonders Kuhnt's über die Entwicklung des Trachoms hervor, dass der umgekehrte Infections-Modus von der Nase zur Conjunctiva weit häufiger ist. Zweifellos hätte jede reizende Local-Behandlung einen empfänglichen Locus minoris resistentiae abgegeben, insbesondere eine Schlitzung der Röhrchen verderblich werden können.

Klinische Beobachtungen.

I. Ein Fall von Varicellen der Bindehaut.

Von Dr. Richard Hilbert in Sensburg.

Während schon eine grössere Anzahl von Erkrankungs-Fällen der Conjunctiva und Cornea an Variola und Varioloïs, sowie auch an Vaccine beobachtet und beschrieben worden ist, so scheint dieses bezüglich der Varicellen bisher noch nicht geschehen zu sein.

---

[1] Boucheron, Dacryocystite à streptocoques, Revue générale d'Opht. 1896, p. 553.

[2] Baginsky in Nothnagel's Handbuch (Diphtherie) S. 234.

[3] Kuhnt, Ueber die Therapie der Conjunctivitis granulosa, S. 30.

[4] Raehlmann, Ueber die Ursache der acuten Dacryocystitis, Deutsche med. Wochenschr., 1901, Nr. 43.

In der mir zugänglichen Literatur wenigstens, habe ich keinen diesbezüglichen Fall auffinden können, und die neueste Arbeit über die Beziehungen zwischen Allgemein-Erkrankungen und Augen-Affectionen von Grönouw in der 2. Auflage von Graefe-Sämisch ist leider noch nicht vollständig erschienen.

Es dürfte daher die Veröffentlichung eines solchen Falles, den ich genau zu beobachten Gelegenheit hatte, von allgemeinem Interesse sein.

In der Familie des Kaufmanns M. hierselbst erkrankte Ende November vorigen Jahres ein einjähriger Knabe an Varicellen, die in der gewöhnlichen Weise und ohne dem Kinde, bis auf das Hautjucken, Beschwerden zu verursachen, fieberlos verliefen und nach etwa 7 Tagen ohne Behandlung abgeheilt waren. Am 28. desselben Monats erkrankte nun auch in gleicher Weise der halbjährige Bruder dieses Knaben, und dieser wurde mir am 29. November wegen einer gleichzeitig aufgetretenen Entzündung des linken Auges zugeführt.

Der an diesem Tage erhobene Befund war der folgende. Seinem Alter entsprechend gut entwickelter Knabe. Kopf, Rumpf und Extremitäten sind mit zahlreichen Varicellen-Bläschen bedeckt. Die Lider des linken Auges sind geröthet und geschwollen, die Cilien durch Schleim mit einander verklebt. Beim Auseinanderziehen der Lider stürzen heisse Thränen hervor. Die Conjunctiva sowohl der Lider, sowie auch des Augapfels ist geröthet und etwas aufgelockert und bietet im Ganzen das Aussehen eines akuten Katarrhs da. In der Nähe der inneren Commissur bemerkt man auf dem Unterlide ein rundliches, klein Linsen-grosses Geschwür, dessen Ränder wulstig sind und eine dunkelblaurothe Farbe zeigen, während die Mitte vertieft erscheint. Ein Gebilde von ungefähr derselben Grösse und Configuration befindet sich auf der Conjunctiva bulbi im verticalen Meridian des Auges und etwa 3 mm vom unteren Hornhaut-Rande entfernt. Hier ist die Aehnlichkeit mit einem Varicellen-Bläschen der äusseren Haut noch weit ausgesprochener, indem das Centrum dieses pathologischen Productes nicht des Epithels beraubt ist und eine richtige Delle aufweist. — Die Bindehaut des rechten Auges ist etwas hyperämisch.

Dieser Befund dürfte kaum einer andren Deutung unterliegen als der einer Varicelle der Bindehaut.

Um die Beobachtung des Verlaufes nicht durch therapeutische Eingriffe zu stören, verordnete ich nur einfache Waschungen mit einer Borsäure-Lösung, um Schleim und Eiter aus dem Auge zu entfernen.

Der weitere Verlauf gestaltete sich nun folgendermaassen: Am nächsten Tage war auch auf dem oben beschriebenen Gebilde auf der Conjunctiva bulbi das Epithel abgestossen, so dass sich dasselbe als kleines Geschwür präsentirte und nun ebenso aussah, wie das auf der Lid-Bindehaut. Die Secretion erschien etwas vermindert. Während der nächsten Tage nahmen Secretion und Bindehaut-Röthung allmählich ab, die wulstigen Ränder der kleinen Geschwüre ebneten sich und am 9. Tage, als der Ausschlag auf der Haut des Körpers abgeheilt war, bestand nur noch ein allgemeiner, doch geringfüger Bindehaut-Katarrh, während von den Geschwüren nichts mehr zu sehen war. Nach weiteren 8 Tagen war auch der Bindehaut-Katarrh völlig beseitigt und von den Varicellen nichts mehr zu sehen: dieselben waren, ebenso wie auf der äusseren Haut, spurlos und ohne Narbenbildung abgeheilt.

So sprechen also nicht nur der erste Befund, sondern auch der weitere Verlauf der oben beschriebenen Affection dafür, dass es sich in diesem Falle

um richtige Varicellen der Bindehaut gehandelt habe, die, ebenso wie auf der allgemeinen Hautbedeckung, auch auf der Bindehaut schubweise auftraten.

Ob solche Dinge nun wirklich so selten sind, wie man es nach Maassgabe der fehlenden Literatur schliessen sollte, wage ich nicht zu behaupten. Da Varicellen auch im Publikum als eine höchst ungefährliche Krankheit bekannt sind, und nur sehr ängstliche Eltern bei dieser Krankkeit ärztlichen Rath einholen, so mögen auch hin und wieder vorkommende Augen-Affectionen im Verlauf dieser Krankheit als ungefährliche Zuthaten betrachtet werden. Varicellen-Epidemien gehören gewiss nicht zu den Seltenheiten, und es dürfte wohl möglich sein, bei dem Auftreten dieser Krankheit, das ja stets epidemisch zu sein pflegt, auch öfters Varicellen auf der Conjunctiva zu beobachten sofern man diesem Punkte grössere Aufmerksamkeit zuwendete.

II. Ein Fall von radicaler Ausheilung des Keratoconus auf operativem Wege (Keratectomia).[1]

Von Dr. med. Noiczewski.

Unter allen bekannten Methoden der Behandlung des Keratoconus wird am häufigsten die Aetzung der Spitze des Conus angewandt. Den Keratoconus ätzte schon Eichel, wie Szokalski[2] berichtet. v. Graefe verbesserte die Methode Eichel's, indem er der Aetzung die Abtragung der Spitze des Conus vorausschickte. Uebrigens waren die Resultate der Aetzung des Keratoconus — was die Verbesserung der Sehschärfe anbetrifft — nicht hervorragende, ganz abgesehen davon, dass man eine Narbe auf der Cornea bekommt und manchmal auch ein Leucoma adhaerens.

Mein Fall weist darauf hin, dass der Keratoconus radical geheilt werden kann durch die Keratectomie.

G. R., 57 Jahre alte Frau, wandte sich am 16. Mai 1896 an mich mit der Klage über vollständigen Verlust der Sehschärfe.

Rechtes Auge: S = Lichtempfindung, angeborene Cornea conica, Spitze des Conus leicht getrübt, Cataracta matura.

Linkes Auge: S = Bewegung der Hand auf 0,5 m Entfernung, Cornea conica, Spitze des Conus getrübt, artificielles Iris-Colobom nach unten, Cataracta secundaria.

Vor vielen Jahren von mir wegen Cataract operirt, aber Verbesserung der Sehschärfe trat nicht ein, und die Kranke bediente sich die ganze Zeit über des rechten Auges. Jetzt ist es auch in diesem Auge zur Cataract-Bildung gekommen.

In Anbetracht dessen, dass der Conus nach oben zu stärker getrübt war, wurde die Cataract-Extraction unten ausgeführt: der Schnitt wurde nach Möglichkeit lineär an der Grenze von Cornea und Sklera mit Punction und Contra-Punction der Sklera ausgeführt; Druckverband. Befund am folgenden Tage folgender: Kein Schmerz, keine Secretion, keine peri-corneale Injection, keine Reiz-Erscheinungen von Seiten der Iris (die Cataract-Extraction war mit Iridectomie verbunden); die Hornhaut im Bereich der Pupille ganz klar, aber der innere Rand der Cornealwunde liegt dem skleralen Wundrande nicht an,

[1] Vortrag, gehalten am 27. October 1901 in der Dünaburger medicin. Gesellschaft.
[2] Szokalski, Wykl. chor. przycz. wzrou. t. I. S. 404. 1869. Warschau.

sondern bedeckt denselben in einer Ausdehnung von etwa $^1/_2$ mm an den Seiten bis $1^1/_2$ mm in der Mitte.

In den nächsten Tagen wurde der nekrotisch gewordene supra-marginale Theil des Wundrandes abgetragen, worauf die Wunde rasch verheilte; gleichzeitig verschwand auch der Keratoconus.

Dieser ganze Process vollzog sich ganz ohne Reiz-Erscheinungen und Schmerzen, und, was nicht weniger bemerkenswerth ist, zusammen mit dem Keratoconus verschwand auch die auf seiner Spitze befindliche diffuse Trübung.

Die Prüfung der Sehschärfe ergab, dass die Kranke mit convex 11,0 D Nr. 3 der Buchstaben-Tabelle liest und Nr. 5 der Punct-Tabelle[1] richtig zählt.

Im Jahre 1901 sah ich die Kranke wieder; sie ist mit dem Zustande ihres Auges sehr zufrieden, die Hornhaut hat normale Gestalt und ist vollständig klar.

Das Wichtigste in diesem Falle ist, dass die in einer Richtung ausgeführte Keratectomie auf alle Meridiane der Hornhaut Einfluss gehabt hat.

Gesellschaftsberichte.

Société belge d'ophtalmologie à Bruxelles.

Elfte[2] Sitzung am 24. November 1901.

1. Coppez (Brüssel) theilt 5 Fälle von Tumoren der Thränen-Drüse mit: a) von einem 61jähr. Manne, seit 5 Jahren nach einem mässigen Trauma entstanden; rechts allmähliche Vergrösserung, Vortreibung des Bulbus; seit 3 Monaten etwas Schmerz im Auge und an der Stirn; Lagophthalmus, Ulcus corneae, Hypopyon. Depage exstirpirte nach Krönlein; dabei Perforatio corneae; Heilung mit Leucoma adhaerens. Tumor taubenei-gross; kleinzelliges Sarkom mit Tendenz zur Spindelform und myxomatösen Stellen; unten sass die normale Drüse; bis jetzt, 2 Wochen nach der Exstirpation, nichts Besonderes; b) eine 41jährige, albuminurische Frau; Tumor, wie ein kleines Hühnerei, rechts exstipirt; kleine, runde Sarcom-Zellen; 20 Monate später kein Recidiv; c) 61jährige Frau, auch rechts, dabei die Parotis rechts geschwollen; Exstirpation in zwei Sitzungen; Thränendrüsen-Tumor wie eine Kastanie; kleinzelliges Rundzellen-Sarcom; Parotis ähnlich; Recidiv in den rechten Cervical-Ganglien; hier, im Gegensatz zu den Fällen a) und b), war die Kapsel ringsum schon durchbrochen; d) ein 65jähriger Mann hatte rechts einen Haselnuss-grossen, schmerzenden Tumor; Exstirpation; Dacryo-adenitis sclerosans, welche ringsum eine Entzündung veranlasst hatte; Acini partiell atrophisch; viele Rundzellen, viel Bindegewebe; e) ein 24jähriges Mädchen hatte bei einem Sturz die linke Thränen-Drüse in die Orbita luxirt, was erst nach der Exstirpation erkannt wurde, da sie vorher nicht angab, dass beim Weinen das linke Auge trocken blieb.

2. Lor (Brüssel) sprach über elektrolytische Behandlung des Pannus trachomatosus. Narkose; 2—3 Milliampères; + Pol an der Wange der betroffenen Seite; — Pol mit dem de Wecker'schen Kamme in

---

[1] Noiczewski, Die Untersuchungsmethode des differentialen und integralen Sehens s. Centralbl. f. prakt. Augenheilk. 1896. S. 463.

[2] Das Bulletin de la Société belge d'ophtalmologie giebt wieder diese irrthümlich als zehnte an.



Verbindung. Sind Lid-Granulationen vorhanden, so werden diese zuerst mit dem Kamme 2 bis 3 Mal behandelt, und dann täglich mit in $^{4}/_{10000}$ Sublimat getauchter Watte abgerieben. Dann wird direct um den Limbus 3—4 mm breit gegangen und das bis 3 Mal, damit die Episklera ergriffen wird. Ebenso wird über die Cornea gegangen, bis die Pannus-Gefässe erreicht sind. Abwaschung, Vaselin in den Bindehaut-Sack, Trocken-Verband. In den ersten Tagen Cocaïn-Instillationen gegen den Schmerz.

3. Gallemaerts (Brüssel) über elektrolytische Behandlung der Keratitis. Nach guten Resultaten beim Pannus trachomatosus, wurde von ihm der Pannus strumosus, auch wenn partiell, das Gefäss-Bändchen, scrophulöse atonische Ulcera mit Photophobie damit behandelt und mit gutem Erfolge. Contraindicirt sind Ulcera im Anfangsstadium mit starker Röthung der Conjunctiva. Er geht nicht über 2 Milliampères, und in den letzten Arten von Erkrankung geht er nur mit einem Zahn des de Wecker'schen Instrumentes vor.

4. Gallemaerts und Loosfelt (Brüssel) experimentirten die Wirkung der Elektrolyse an der normalen Hornhaut von Kaninchen; 4 Milliampères und 1 Zahn des Instrumentes, an der Hornhaut (+ Pol im Ohre) während 15 Sekunden, giebt einen weissen Fleck und darum einen Nebel; dieser fängt nach 5 Tagen zu verschwinden an; der weisse Fleck besteht noch nach 2 Wochen. Wird nur 5 Secunden behandelt, so fängt der Nebel nach 2 Tagen zu verschwinden an und es bleibt nach 2 Wochen nur eine leichte Nubecula zu bemerken. Ein Milliampère während 7 Secunden giebt Aehnliches mit schnellerer Rückbildung, wobei nach 2 Wochen alles normal ist; wird die Cornea eben berührt, so ist in 2 Tagen alles schon normal. Bei der stärkeren Wirkung ist im Centrum des $\pm$ 0,5 mm grossen Substanzverlustes Alles zerstört; von da aus kraterförmig zur Peripherie gehend immer weniger. In 2 Tagen ist das Epithelium regenerirt.

5. Leplat (Lüttich) heilte Xanthome der Lider mit Elektrolyse; bei einem grossen war die Heilung in 9 Sitzungen erzielt; er wurde jedes Mal 4 bis 5 Mal eingestochen.

6. Nuël (Lüttich) sprach über externe Oculomotorius-Paralyse nach einer traumatischen Verbindung der Carotis interna und des Sinus transversus, wovon sie das einzige Symptom darstellte. Ein Stück eines Regenschirmes verwundete einen 14jährigen Jungen links am inneren Augenwinkel; Bewusstlosigkeit, Schwindel, Erbrechen, Kopfschmerzen, Lidschwellung. Schnelle Besserung; Diagnose: Commotio cerebri. 3 Wochen später constatirte Vortr. eine totale externe Oculomotorius-Paralyse; Diplopie; keinerlei Schwellung; S beiderseits normal; Fundus nicht untersucht; Diagnose: Leiden des N. VI in der Orbita, oder eine intracranielle Läsion: Jodkali, Elektricität, 3 Monate später unter apoplectiformen Symptomen trat Exitus ein. Autopsie: subarachnoideales Blut an der Gehirnbasis; Blut in den Seitenkammern; Distension und varicöse Erweiterung des linken Sinus cavernosus; arterio-venöses Aneurysma zwischen Sinus cavernosus und Carotis interna; die varicöse Erweiterung war oben perforirt und hat die Blutung veranlasst; N. oculomotorius atrophisch. Die Verletzung der Carotis war die Hauptsache; Vortr. betont, dass man in solchen Fällen immer den Fundus untersuchen soll wegen eventueller Stase in den Netzhaut-Venen; auch soll der Kopf auscultirt werden mit und ohne Carotis-Compression; die Oculomotorius-Lähmung hat wohl nichts Pathognomonisches, aber wenn sie nach einem Trauma besteht, muss man doch an eine arterielle Ruptur denken.

7. Rogman (Gent) sprach über die Diagnose von Tumoren und Pseudo-Tumoren des Auges, welche in den Anfangsstadien schwer zu stellen sein kann, wenn die Symptome nicht scharf ausgesprochen sind. Eine 49jährige Frau consultirte wegen eines Tumors am Limbus; $S = {}^1/_{10}$; an der correspondirenden Stelle im Bulbus-Innern war auch ein Tumor. Enucleation; innen ein melanotisches Sarcom des Ciliar-Körpers der Iris, stellenweise Peritheliom-artig, stellenweise cavernös; aussen ein alveoläres Sarcom. Die zwischenliegende Sklera normal; die Lymphgefässe infiltrirt und als Verbreiterungsweg zu betrachten. Ein scrophulöses Kind hatte ebenso innen und aussen einen Tumor, Tuberculose der Chorioidea und des Corpus ciliare; Sklera dissociirt, durchbrochen; Tumor hindurch nach aussen gekommen; Retina abgehoben. Da nachher tuberculöse Geschwüre rings um das Auge entstanden, weiss Vortr. nicht, ob in solchen Fällen die Enucleation vorzunehmen ist.

8. van Duyse (Gent) sprach über gleichzeitige Embolie der beiden Aa. centrales retinae. Ein 71jähriger Mann neigte den Kopf nach vorn und bemerkte, dass plötzlich das linke Auge alles schwarz sah; er theilte es seiner Familie mit, als plötzlich auch das rechte Auge erblindete; innerhalb 3 Minuten waren beide ergriffen. Der Zustand blieb so. Vortr. sah 8 Tage später den Fall. Mässige Mydriasis; das klassische Bild der Embolie, Synchysis scintillans; etwas Circulation; die papillo-macularen Gefässe meistens thrombosirt; keine säulenförmige Anordnung, sondern Stellen mit dunklen Granulationen zu Gruppen angeordnet; dazwischen Stellen ohne oder mit wenigen Granulationen. Pat. leidet an Atheromatose, Endoaortitis deformans, Mitral-Insufficienz; gute Compensation. Vortr. bemerkt, dass keine Gehirn-Erscheinungen, keine Prodromal-Symptome bestanden haben. Er schliesst auf eine Dispersion von massenhaften, kleinen Emboli, wohl von der Aorta stammend. Die bekannten doppelseitigen Fälle von Embolie sind nicht gleichzeitig, sondern Wochen bis Jahre später erst am zweiten Auge aufgetreten. — Coppez würde eine Blutung in den Opticus-Scheiden annehmen. — Venneman (Löwen) findet, dass von keiner Embolie die Rede sein kann; er giebt an, seit September drei ähnliche Fälle beobachtet zu haben; sie hatten alle drei Kopfschmerz, einer Erbrechen, einer Brechreiz; zwei Fälle waren doppelseitig, wovon einer blind blieb, der andere war nur unvollständig erblindet; der dritte war unilateral. Venneman nimmt für den Fall van Duyse's an, dass eine Thrombose durch die phlogogenen Substanzen bedingt wurde, welche im Blute, das sich in den Opticus-Scheiden verbreitete, enthalten sein müssen. — Van der Straeten (Brüssel) hat einen 50jährigen Mann behandelt, welcher beim Aufschlagen eines Zeltes plötzlich erblindete; Pat. rieb sich die Augen; nach einer Viertelstunde war links alles wieder in Ordnung; rechts blieb er nahezu blind. Tags darauf war der Fundus links normal, rechts das klassische Bild mit Netzhaut-Hämorrhagien; dieses letztere, sowie die beim Erblinden beobachteten Photopsien liessen ihm eine Scheiden-Blutung annehmen. Eines der von van Duyse vorgezeigten Bilder hat eine kleine Netzhaut-Blutung. — Leplat sah einen alten Mann, welcher zuerst links an Embolie erblindete, und 25 Tage später rechts. — van Duyse kann schwer eine spontane Blutung in beiden Opticus-Scheiden zur gleichen Zeit gelten lassen; Pat. ist nicht zuckerkrank. Der Blutflecken ist klein und befindet sich nur am linken Auge; das ist nicht das bekannte Bild mit dem peripapillaren Ring und flammenartiger Ausbreitung. Das Gefäss-System des Kranken spricht für Embolie, ebenso die Nicht-Besserung. Der Mangel an

Gehirn-Erscheinungen, die gleichzeitige Duplicität der Erblindung sprechen gegen Thrombose.

9. van Duyse spricht über eine specielle Endigung der Arteria hyaloidea, welche nicht zum hinteren Pol, sondern zum unteren-äusseren Quadranten der Linse verläuft; es gehen strahlenförmige Faden vorn ab. Die vordere Anschwellung läuft in einem glashellen Faden aus, welcher bei maximaler Mydriasis noch weiter verläuft, als man ihm folgen kann.

10. van Duyse sprach über Membrana pupillaris persistens, corneae adhaerens. Das linke Auge eines 9jährigen Mädchens hat tief im Centrum der Hornhaut, wie der Lamina Descemeti aufsitzend, einen grauweissen Flecken mit einigen rostfarbigen Pünktchen. Von ihm aus gehen 6 Faden zum kleinen Iris-Kreise, sie haben die Farbe der Iris und sind pigmentirt. Bei der Contraction der Iris krümmen sich die Faden mit einer Concavität nach vorne. Fundus normal. Das Kind hat an Blennorrhoea neonatorum gelitten; es hat wohl keine Perforation stattgefunden, sondern ein fibrinöses Exsudat an der Lamina Descemeti hat bei der Enge der vorderen Kammer leicht zu einer Verlöthung mit der bestehenden Membrana pupillaris adhaerens geführt.

11. Bettrémieux (Roubaix) sprach über Neuralgien bei thränenden Augen. Er hebt die Wichtigkeit der Behandlung des Thränen-Nasenkanals hervor, wenn Thränen-Träufeln, Neuralgien oder Zuckungen des Antlitzes bestehen. v. Frey's Untersuchungen, durch Tournier und Coutin controllirt, wiesen das Bestehen specieller Neuromen für die Schmerzempfindung nach in Haut und Schleimhaut. Die Bindehaut, die Schleimhaut des Thränen-Kanals sind damit ausgestattet; wo letzterer in den knöchernen Kanal verläuft, kann bei einer Anschwellung Druck auf die sensiblen Neurone stattfinden, und so leicht schmerzhafte Irradiationen hervorgerufen werden. Vortr. theilt in 4 Fällen mit, wo durch richtige Behandlung des Thränen-Kanals Heilung oder Besserung erreicht wurde.

12. Leplat (Lüttich) theilt einen Fall von Aneurysma arterioso-venosum an der Retina mit, bei einem 19jährigen Manne so peripher gelegen, dass das Gesichtsfeld nicht beeinflusst wurde. Farbe beider Gefässe gleich; Arterie enger; bei leisem Druck Venenpuls, bei starkem Arterienpuls. Da kein Trauma stattgefunden hat, nimmt Vortr. eine congenitale Bildung an.

Pergens.

Referate, Uebersetzungen, Auszüge.

Histoire des lunettes, par P. Pansier. (Paris. 1901. A. Maloine. 137 S. 8°. Mit 5 Tafeln und zahlreichen Figuren.)

Das sehr lesenswerthe Buch behandelt die gut dokumentirte Geschichte der Brillen. Die Anachronismen von Malern werden zuerst signalisirt, dann folgt die von Brewster (1851) und von Layard (1853) mitgetheilte bergkrystallene plan-convexe Linse aus Ninive, sowie die aus Pompei und Nola aus Glas. Die sogenannten Druiden-Köpfe stellen wohl nichts anderes dar als ein Zeichen der königlichen und priesterlichen Macht; im Grabe Childerich's war ein solcher anwesend. Pansier ist auch der Meinung, dass Nero's sogenanntes Augenglas kein brillenförmiges Instrument war. Er glaubt aber, dass dasjenige, was die Alten dioptra nannten, wohl Lupen oder Spiegel sein könnten; (wir verstehen darunter eine einfache Röhre, wodurch gesehen

wurde und wo durch Ausschliessung des peripheren Gesichts-Feldes die centrale Sehschärfe gesteigert wird. Ref.) Ptolemaeus, Alhazen, Roger Baco, Vitellio werden dann abgehandelt. Verf. betrachtet Baco als den Erfinder der Brillen, da nur er optische Kenntnisse besass; Salvino degli Armati ist für ihn nur ein Brillenschleifer; dem 13. Jahrhundert gehört die Entdeckung an. Sodann folgen Citate antiquarischen Inhaltes über die Verbreitung der Brillen in den folgenden Jahrhunderten, sowie ihre Abbildungen. Der Namen wird auf den Beryll zurückgeführt; die ersten waren convexe; erst im 15. Jahrhundert wurden concave Gläser angezeigt, beim Papst Leo X; im 16. Jahrhundert kommen sie in den medicinischen Werken vor (bei Gesner). Kepler (1604) verlegte den Sitz des Sehens in die Retina und schrieb der Linse nur eine optische Rolle zu. Im 17. Jahrhundert schrieb Daça de Valdes (1623 Sevilla) ein sehr bemerkenswerthes (jetzt seltenes) Werk über die Brillen, wovon 1892 Albertotti eine französische Uebersetzung mit Anmerkungen herausgab; dabei kommen auch stenopäische Brillen vor. Die Schiel-Masken und Schiel-Brillen folgen dann, sowie mehrere Daten über frühere Fabrikanten, über Corporationen, über Notirung der Refraction. Peirese und Daça de Valdes sollen zuerst über farbige Brillen geschrieben haben; (Luther spricht schon von blitzblauen Brillen, Ref.). Im 18. Jahrhundert tauchen Gläser mit Diaphragmen auf, sowie Brillen, deren eines Glas gelb, das andere blau war. Die systematischen Kasten mit Probir-Gläsern wurden erst in der zweiten Hälfte des 19. Jahrhunderts bei den Augen-Aerzten eingeführt. Früher waren die Brillen-Gläser rund; aus England kamen im Anfange der vorigen Jahrhunderts zuerst die ovalen Formen. Die periskopischen Gläser sollen im Ende des 19. Jahrhunderts zuerst von Smith als Brillen-Gläser anempfohlen sein (1716 von Hertel, Ref.) und durch Wollaston (1804) verallgemeinert sein.

Chamblant, gegen 1820, gebrauchte Cylinder-Gläser; Airy (1827) Sphaero-Cylinder; Galland de Cherveux wird auch als Erfinder betrachtet. Prismatische Brillen wurden 1844 von Chevalier angewendet (Krecke erst 1847). Torische Gläser 1840 oder 1844 von Suscipi; hyperbolische von Raehlmann 1879. Viele interessante Angaben müssen hier übergangen werden, Quacksalberstreiche, Betrügereien, unverschämte Reklamen, wovon eine aus dem 19. Jahrhundert, welche den Trägern jener Brillensorte „Augen junger Adler“ verspricht! Eine gute Beherrschung des Thema's, eine angenehme Schreibweise, machen das Buch auch für Nicht-Historiker zu einer wohlthuenden Belehrung. Pergens (Janus, VI, 6.)

Journal-Uebersicht.

I. A. v. Graefe's Archiv f. Ophthalmologie. LII. 3.

1) **Ueber die optische Orientirung bei Neigung des Kopfes gegen die Schulter**, von Dr. M. Sachs und Dr. J. Meller in Wien. (Aus der II. Univ.-Augenkl. des Hofrath Fuchs in Wien.)

Aubert hatte schon früher beobachtet, dass im verdunkelten Raume eine vertikale Linie schief zu liegen scheint, wenn der Kopf gegen die Schulter geneigt wird. Das Phänomen wurde von Andren bestätigt und genauer studirt.

Die Verff. suchten zu ermitteln, welche Lage die Linien einnehmen müssen, um bei verschiedenen Graden der Kopfneigung vertikal zu erscheinen.

Da die Eindrücke des Beobachters bei kurzem Aufblitzen der leuchtenden Linie schärfer sind, als bei längerer Betrachtung derselben, so wurden zunächst Aufblitz-Versuche angestellt. Die Versuche müssen monocular gemacht werden, da bei binocularem Sehen nach Neigung des Kopfes störende Doppelbilder auftreten. Binocular erscheint bei aufrechter Kopfhaltung die vertikal stehende Linie vertikal, dagegen nimmt sie bei monocularer Betrachtung eine schiefe Lage an. Die Ursache liegt darin, dass der mittlere Längsschnitt und der vertikale Meridian der Retina nicht zusammenfallen, sondern einen Winkel bilden, dessen Grösse individuell verschieden ist.

Die Aufblitz-Versuche ergaben, dass die bei aufrechter Kopfhaltung vertikal erscheinende Linie nach Ausführung schwacher Kopfneigungen (bis 50°) mit dem oberen Ende nach der Seite der Bewegung geneigt erscheint. Bei starken Kopfneigungen erfolgt die scheinbare Schiefstellung in entgegengesetzter Richtung. Daraus ergiebt sich, dass die Leuchtlinien, um scheinbar vertikal zu sein, eine Schiefstellung in umgekehrtem Sinne einnehmen müssen.

Da die Rollbewegungen der Augen stets in einem der Kopfneigung entgegengesetzten Sinne erfolgen, so ist es schwer erklärlich, dass die Leuchtlinien bei verschieden starker Kopfneigung ihre Neigungs-Richtung scheinbar vollkommen änderen. Die Verff. führen aus, dass die Gegenrollungen bei schwachen Kopfneigungen die Localisationsfehler mit verschulden, bei starken Kopfneigungen dagegen nicht ausreichen, um die Fehler zu verhüten.

Wird im erhellten Zimmer auf dem annähernd horizontalen Meridiane der Netzhaut ein fadenförmiges Nachbild erzeugt, und der Kopf soweit geneigt, dass es ebenso wie eine fixirte Leuchtlinie vertikal erscheint, so erfolgt nach Verdunkelung des Zimmers sofort eine Schrägstellung der Leuchtlinie und zugleich eine gleichsinnige Schrägstellung des Nachbildes.

Offenbar wirken im hellen Raume Erfahrungsmotive mit.

---

2) Ueber die Beziehung der Drucksteigerung zu der Form-Veränderung und der Volum-Zunahme am normalen menschlichen Auge, nebst einigen Bemerkungen über die Form des normalen Bulbus, von Prof. W. Koster, Gzn. in Leiden.

Verf. hat vor 2 Jahren eine Methode bekannt gegeben, die Form von Thierorgan bei verschiedenen Druckhöhen zu bestimmen. Die Augen werden mit Gypsbrei umgossen, die Gypsform in Scheiben zerlegt und die Innenkante der Scheiben mit einem spitzen Bleistift nachgezeichnet. Es bot sich kürzlich Gelegenheit, diese Methode bei einem normalen Menschen-Auge unmittelbar nach der Enucleation anzuwenden. Die einzelnen Maasse können hier nicht wiedergegeben werden. Die Form-Veränderung, welche der Bulbus bei steigender Druckhöhe erfährt, beruht auf dem Bestreben der Skleral-Kapsel, die Kugelgestalt anzunehmen: die hintere flache Wand wird ausgebuchtet, die Aequatorialgegend etwas eingezogen, während sich der vordere leicht konische Abschnitt kaum verändert.

Die vielfach verbreitete Annahme, dass nach Punction der vorderen Kammer das Vorrücken der Linse ohne Mitwirkung andrer Factoren die Entleerung des Kammerwassers herbeiführt, ist nicht ohne Weiteres richtig. Wird ein Bulbus bis zum Hornhaut-Rande mit einer Gypsschale umgeben, so tritt nach Punction der vorderen Kammer auch bei Erhöhung des Glaskörperdrucks kein Kammerwasser aus, weil die Sklera ihre Form nicht ändern kann, und die Hornhaut nicht nach innen zurückweicht.

Verf. beobachtete bei 2 Augen desselben Individuums, dass während der Star-Operation nach Ausführung des Lappenschnitts kaum Kammerwasser ausfloss, und die vordere Kammer sich mit Luft füllte. Die Rigidität der Sklera verhinderte die Verkleinerung der Kapsel, und in Folge dessen konnte die Linse nicht nach vorne rücken. Viele der nicht seltenen Fälle, in denen nach Eröffnung der vorderen Kammer eine kleine Luftblase eindringt, mögen ebenfalls hierher gehören.

Trägt man den Durchschnitt des Bulbus in eine Kreisfigur ein, so sieht man besonders deutlich die Abflachung der hinteren Wand und die konische Form des vorderen Pols. Auffallend ist, dass der Mittelpunkt des Kreises genau so weit hinter dem Scheitel der Cornea liegt, wie der Drehpunkt beim normalsichtigen Auge. Im Gegensatz zu Merkel fand Verf. den Querdurchmesser etwas grösser als die Axe, und die hintere Wand abgeflacht. Dagegen konnte er bestätigen, dass die Hornhaut nicht wie ein Uhrglas der Kugel aufliegt, sondern dass der Hornhaut-Scheitel innerhalb der Kugel-Oberfläche liegt, welche in der Gegend der Corneo-Skleralgrenze eine Einschnürung erfährt.

---

3) **Ueber Epithel-Einsenkung und Cysten-Bildung im Auge,** von Dr. J. Meller, Assist. an der Univ.-Augenklinik des Hofrath Dr. E. Fuchs in Wien.

Wie Stölting nachwies, entstehen Iris-Cysten unter Umständen dadurch, dass Epithel längs den Rändern perforirender Hornhaut-Wunden in die vordere Kammer hineinwuchert. Verf. konnte diese Epithel-Wucherungen an mehreren Präparaten nachweisen und giebt sehr anschauliche Abbildungen der Befunde. In einem Falle hatte das beide Wundränder bekleidende Epithel bereits 4 Tage nach der Extract. lentis (Exitus durch Delirium tremens) die Membr. Descem. erreicht. In andren Fällen durchsetzte gewuchertes Epithel die ganze Hornhaut, bog zapfenförmig in das Hornhaut-Gewebe selbst und in die Iris ein oder erstreckte sich weithin über die Oberfläche der Iris.

Diese Verhältnisse erklären, wie es nach den im Einzelfalle obwaltenden Umständen zur Bildung von wahren Kammer-Cysten, von echten Iris-Cysten oder von Iris-Kammer-Cysten kommen kann.

In einem Falle waren in dem in die vordere Kammer gewucherten Bindehaut-Epithel Becherzellen vorhanden.

---

4) **Ueber eine ausgedehnte luetische Erkrankung des Auges mit Mitbetheiligung der Conjunctiva,** von Dr. Abrew Fialho aus Rio de Janeiro. (Aus der Univ.-Augenkl. des Prof. Fuchs in Wien.)

Schwere Irido-Cyclitis luetica beider Augen, von denen das eine $S = {}^{6}/_{60}$ behielt, das andre erblindete und wegen heftiger Schmerzen enucleïrt werden musste. Bei der Untersuchung fanden sich ungewöhnlich ausgebreitete und tiefgreifende Veränderungen. Im vorderen Abschnitt mächtige Infiltration der Conjunctiva und Sklera, so dass ein wallartiger Ring den Rand der schmutzig gelbgrauen Hornhaut überragte. Letztere war abgeflacht und in Folge der Schrumpfung stark verdickt. Iris und Ciliarkörper waren entzündlich infiltrirt und zum Theil in Exsudat eingebettet. Die Retina abgelöst und hochgradig degenerirt. Die Chorioidea, überall hyperämisch und mit Rundzellen infiltrirt, zeigte sich an der medialen Seite in ein bis zur doppelten Dicke der Sklera anwachsendes Infiltrationsgewebe umgewandelt, in welchem

eine Reihe von Knötchen sichtbar waren, die aus epithelioiden Zellen bestanden und Riesenzellen enthielten.

Verf. erörtert die Differenzial-Diagnose zwischen Lues und Tuberculose. Die Anamnese sprach entschieden für Lues; Riesenzellen gelten heute nicht mehr für etwas der Tuberculose Eigenthümliches. Tuberkel-Bacillen konnten ebenso wenig nachgewiesen werden wie irgend welche Zeichen der Verkäsung. Demnach entscheidet Verf. sich für Lues.

---

5) **Ueber den hinteren Abscess der Cornea und die Früh-Perforation der Membrana Descemeti,** von Dr. Hugo Wintersteiner, Docent in Wien.

Eingehende Beschreibung eines Falles von ausgebreiteter Hornhaut-Verschwärung bei einem 2jährigen Kinde, welches an Pocken starb. Die Vorderfläche der Hornhaut war fast ganz von einem flachen Geschwür eingenommen, und daneben bestand in der Tiefe der Hornhaut ein ausgedehnter Abscess, welcher nach Durchbruch der M. Descemeti mit einem eitrigen Exsudate der vorderen Kammer in Verbindung stand, aber nicht nach vorne perforirt war.

Im Anschluss an diesen Fall berichtet der Verf. über einen ähnlichen Befund an 2 Augen, welche von einer 78jähr. Irren stammten, die längere Zeit in der Agone gelegen und sich Keratitis e Lagophthalmo zugezogen hatte. Neben oberflächlicher Ulceration fand sich ganz getrennt von derselben eine Eiter-Ansammlung in den tieferen Schichten der Hornhaut. Die M. Descemeti war in zwei Blätter gespalten, zwischen denen eine eiweissreiche Flüssigkeit lag. In der vorderen Kammer war nur eine geringe Menge zelligen und fibrinösen Exsudates.

Verf. fasst diese Veränderungen als Hornhaut-Abscesse im Frühstadium auf und weist darauf hin, wie wenig diese Befunde der Annahme entsprechen, dass bei hinteren Hornhaut-Abscessen die Leukocyten durch die usurirte M. Descemeti in die Hornhaut einwandern. Hier fehlte jede Usurirung und jeder Exsudat-Belag der Descemeti. Verf. denkt sich den Vorgang so, dass die Leukocyten von der Peripherie her in die Hornhaut einwandern, das Stroma einschmelzen und zur Aufblätterung, bezw. Perforation der M. Descemeti führen, die demnach von vorn nach hinten, und nicht in umgekehrter Richtung zerstört wird.

---

6) **Einige seltene angeborene Anomalien des Auges,** von Prof. Eugen v. Hippel in Heidelberg.

1. Anatomische Untersuchung eines mit partiellem angeborenen Irismangel nach oben-innen und Hämophthalmus behafteten Auges.

5 Monate altes Kind, schwere Geburt, Zange. Sogleich nach der Geburt wurde bemerkt, dass die Conjunctiva mit Blut unterlaufen und die vordere Kammer mit Blut angefüllt war. Später fiel die eigenthümliche Gestalt der Pupille und gelb-rother Reflex aus der Tiefe auf. Im 3. oder 4. Lebensmonat Entzündung und Schmerzen, Verdacht auf Gliom. Enucleation. Das Auge war etwas verkleinert, Cornea vergrössert und stark gewölbt, Iriswurzel mit der Hornhaut verwachsen. Innen-oben, wo makroskopisch anscheinend ein Colobom der Iris bestand, starkes Ektropium des Pupillarrandes. Hinter der Linse lag eine bindegewebige Schwarte, die einerseits mit der abge-

lösten Netzhaut in Verbindung stand und andrerseits durch Vermittlung der Zonula die Ciliar-Fortsätze nach innen gezerrt hatte. Im subretinalen Raume eine enorme Blutung.

Wahrscheinlich handelte es sich um eine angeborene Erkrankung, die möglicher Weise durch bei der Geburt entstandene Blutungen complicirt wurde. Allerdings fehlten Blutungen in der Umgebung des Auges, wie sie nach Zangendruck vorkommen.

2. Hochgradige einseitige Myopie und ausgedehnte markhaltige Nervenfasern bei einem $2^1/_2$ Jahre alten Kinde.

Rechts hochgradige Myopie, in 20 cm Entfernung ohne Convexglas umgekehrtes Bild (Beobachter M = 3,0 D). Fundus beim Vergleich mit dem emmetropischen linken Auge, sehr arm an Pigment; markhaltige Nervenfasern.

3. Einseitige parenchymatöse Hornhaut-Trübung, vordere Synechie ohne Hornhaut-Perforation und doppelseitiges symmetrisches Aderhaut-Colobom nach oben-aussen bei einem Neugeborenen.

Lues congenita zweifelhaft. Wie die Prüfung mit Fluorescin ergab, handelte es sich um eine durch Erkrankung des Endothels entstandene parenchymatöse Hornhaut-Trübung. Wahrscheinlich hatte eine bei flacher vorderer Kammer erfolgte Verklebung der Iris mit der von Endothel entblössten Hinterfläche der Hornhaut zur Entwicklung einer vorderen Synechie geführt. Nach Atropin löste sich die Synechie, und später trat auf Fluorescin keine Färbung mehr auf. Beiderseits fand sich noch oben-aussen von der normalen Papille ein mehrere P.-D. grosser, weisser, scharf begrenzter Bezirk, der einem Colobom chorioidea glich.

---

7) **Achtjähriges Verweilen eines Schrotkornes in der vorderen Augenkammer.** Casuistische Mittheilung von Dr. Bürstenbinder, Augenarzt in Hamburg.

Sitz unten in der Kammerbucht. Auge bis jetzt reizlos. Amblyopie durch Retino-Chorioidealruptur.

---

8) **Das Epithel der vorderen Linsenkapsel,** von Prof. Dr. Hosch in Basel.

---

9) **Nachschrift zu der vorstehenden Arbeit des Herrn Prof. Dr. Hosch,** von Prof. Th. Leber in Heidelberg.

Hosch erinnert an das von ihm angegebene und scheinbar wenig beachtete Verhalten des Linsen-Epithels, dessen Zellen nicht überall mit scharfen Contouren an einander stossen, sondern durch Ausläufer der Zellen zwischen einander greifen.

Leber bestätigt diese Angabe und verweist auf eine unter seiner Leitung gemachte Arbeit von Barabaschew, die noch nähere Angaben über die fraglichen Verhältnisse enthält. Die Fortsätze nehmen nicht die ganze Dicke der Zellen ein, sondern gehen bald oben, bald in der Mitte, bald unten ab, so dass bei Versilberungspräparaten die einzelnen Zellen bei wechselnder Einstellung eine verschiedene Gestalt zeigen. Dickendurchschnitte bestätigen die Richtigkeit dieser Anschauung. Schwerlich handelt es sich aber, wie Hosch anzunehmen scheint, um eine Verbindung oder Verschmelzung zweier Zellen.

---

10) Beitrag zur Kenntniss der angeborenen Hornhautleiden, von Prof. Dr. Hosch in Basel.

Die beiden untersuchten Augen stammten von einem nicht ausgetragenen, hereditär-syphilitischen Kinde her, welches sogleich nach der Geburt starb. Das linke Auge war in toto verkleinert. Rechts bestand ein entzündlicher Process der Hornhaut: zahlreiche runde und ovale Kerne im Gewebe, daneben Uveïtis, Blutungen im Glaskörper und in der Retina. Aehnliche Verhältnisse lagen im linken verkleinerten Auge vor, in dessen Hornhaut sich ausserdem neugebildete Gefässe fanden. Besonders bemerkenswerth war eine an der Hinterfläche der Hornhaut gelegene, im Centrum dünnere, an der Peripherie dickere Gewebsmasse, welche als Linsenrest angesehen werden musste. Von der vorderen Linsenkapsel fehlte jede Spur. Die Aderhaut bestand aus einem zellreichen, faserigen, pigmentlosen Gewebe mit länglichen Kernen und weiten Gefässen. Ciliarfortsätze klein und flach, Blutungen in Retina und Glaskörper.

Für beide Augen nimmt Verf. an, dass die Hornhaut-Veränderungen Folge einer intrauterin verlaufenen Entzündung der Hornhaut und der Uvea sind, und zwar einer Entzündung, welche, wie aus den Verhältnissen des in der Entwickelung zurückgebliebenen linken Auges geschlossen werden darf, in einer frühen Entwickelungs-Periode begonnen haben muss. Das Fehlen der vorderen Linsenkapsel und der vorderen Linsenpartie kann nur aus der Entwickelungs-Geschichte erklärt werden. Vermuthlich sind Entwickelungsstörungen des Kopf-Mesoderms im Spiele, welches sich zwischen Ectoderm und Linse einschiebt.

---

11) Zur pathologischen Anatomie des Glaucoms, nebst Bemerkungen über Netzhaut-Pigmentirung vom Glaskörper aus, von Prof. Eugen v. Hippel in Heidelberg.

Zwei Beobachtungen. I. 61jähriger Mann, vor 48 Jahren Kieselsteinwurf ins linke Auge, vor 21 Jahren Seh-Störung, Cataract, deren Operation von competenter Seite für nicht erforderlich erklärt wurde. Vor 14 Tagen schmerzhafte Entzündung, Glaucom. Da Eserin und Paracentese erfolglos waren, so wurde — 3 Wochen nach dem Ausbruch des Glaucoms — enucleirt. Aus dem Befunde sei Folgendes hervorgehoben: Der Kammerwinkel ist vollkommen offen, der Ciliar-Theil der Iris zeigt keine Vortreibung. Massenhafte pigmentirte Zellen sind dem Platten-Gewebe, welches die vordere Kammer von dem Schlemm'schen Plexus trennt, eingelagert und finden sich ebenfalls auf der Vorderfläche und in den oberflächlichen Schichten der Iris, sowie ferner in der Innenfläche der Netzhaut. Einzeln, und zwar nur in der Umgebung der Gefässe, dringen sie in die Netzhaut ein. Diese zeigt netzförmige Pigmentirung, die sich wesentlich auf die inneren Schichten beschränkt und meistens den Gefässen folgt. Das Pigment besteht aus kugeligen Gebilden und giebt keine Eisen-Reaction. Opticus kaum verändert.

II. 48jähriger Mann. Vor 20 Jahren Glaskörper-Blutung, nach Pilocarpin und Jodkalium $S = {}^6/_9$ wiedererlangt. Jetzt, vor 3 Wochen, überfallen, und durch Schläge auf den Kopf verletzt: Mydriasis, Sphinkter-Risse, Luxatio lentis. Bei der Aufnahme schmerzhaftes Glaucom. Enucleation. Befund: Die subluxirte Linse ist mit der Vorderfläche nach hinten gekehrt, zahlreiche Pigment-Epithelzellen haben sich an der Iris-Wurzel und am Corp. cil. losgelöst und nach Einschwemmung in die vordere Kammer das Balkenwerk zwischen vorderer Kammer und Schlemm'schen Plexus dicht infiltrirt. Der Ciliar-Theil der Iris ist vorgetrieben, jedoch der Hornhaut nicht angelagert.

Mehrkernige Leukocyten finden sich in grosser Zahl in den Gefässen der Iris, des Corp. cil., der Chorioidea und der Retina; Rundzellen im Gewebe der Iris und der Chorioidea. Ausgedehnte Retinitis pigmentosa mit hochgradiger Atrophie der Membran, in der von ihren specifischen Elementen wenig mehr nachweisbar ist. Im unteren Bulbus-Abschnitt ist eine Schicht pigmentirten Binde-Gewebes der Retina fest aufgelagert. Glaskörper verflüssigt.

Verf. ist geneigt, die Pigment-Infiltration des Kammerwinkels als Ursache herabgesetzter Filtration und in Folge dessen als Ursache des Glaucoms anzusehen. Dieser Pigmentbefund ist nicht neu und sicher nicht constant beim Glaucom, aber in einer Reihe von Fällen wird die auf diese Weise bewirkte Unwegsamkeit des Kammerwinkels ebenso gut einen Glaucom-Anfall herbeiführen können, wie die bekannte Obliteration. Die Pigmentirung der Netzhaut war in beiden Fällen von verschiedener Art, in Fall I erfolgte sie, was bisher noch nicht beobachtet ist, durch pigmentirte Zellen vom Glaskörper her; die Betheiligung des Pigment-Epithels konnte mit Sicherheit ausgeschlossen werden. In Fall II handelte es sich um eine vollständige Degeneration der Netzhaut und Pigmentirung aller Schichten, an der das Pigment-Epithel wesentlich betheiligt war. Einseitige, nicht luetische Pigment-Degeneration der Netzhaut ist sehr selten.

---

12) **Verkalkung der Retina bei chronischer Nephritis, zugleich ein Beitrag zur pathologischen Anatomie des Glaucoms und der Retinitis proliferans,** von Dr. P. Römer, 1. Assistent der Universitäts-Augenklinik zu Würzburg.

Ein 34jähriger Mann, welcher seit etwa 2 Jahren an Nephritis litt, hatte rechts S = $^{6}/_{20}$. Trübung am hinteren Linsenpol; links S = 0, T + 3, Status glaucomatosus mit Staphylom an der oberen Corneo-Skleralgrenze, 1 cm lang, 0,5 cm hoch. Wegen heftiger Schmerzen Enucleation. Bei der anatomischen Untersuchung zeigte sich, dass die dünne Wandung des Staphyloms aus den äusseren Schichten der Sklera gebildet wurde, während die inneren Schichten durch eine von innen nach aussen fortschreitende Atrophie zu Grunde gegangen waren. Von der Iris war in der Ausdehnung des Staphyloms nur ein schmaler Pupillar-Theil sichtbar, der Rest lag im Staphylom und war in ein von der bedeckenden Sklera nicht zu trennendes Gewebe umgewandelt. Das Corp. cil. betheiligte sich nicht an der Staphylom-Bildung. Im Uebrigen lag die Peripherie der Iris der Hinterfläche der Cornea breit an, ohne dass jedoch das Corp. cil. der Iris angenähert war. Chorioidea ohne entzündliche Processe. In der Retina fand sich hochgradige Degeneration der inneren Schichten, während die äusseren Schichten auffallend gut erhalten waren. In der Umgebung der Papille waren schon in vivo Veränderungen undeutlich sichtbar gewesen, welche an Retinitis circinata erinnerten. Die Untersuchung der Herde ergab, dass es sich um schalenförmige Concremente handelte, welche in den inneren Netzhaut-Schichten lagerten. Auch hier waren die äusseren Schichten intact. Die Einlagerungen erwiesen sich bei der mikrochemischen Untersuchung als eine organische Kalkverbindung, die nicht nur in Mineralsäuren, sondern auch in Kali- und Natronlauge löslich war und als Product von degenerirtem Eiweiss anzusehen ist.

Fettige Degeneration, varicöse Entartung der Nervenfasern und Veränderungen im Stützgewebe fehlten gänzlich, so dass die Kalk-Einlagerungen nichts mit den bekannten Plaques der Retinitis albuminurica gemein hatten.

Vielleicht führten die nachweisbaren Gefäss-Erkrankungen zur Ablagerung flüssiger Exsudate in die inneren Netzhaut-Schichten, wo sie nicht resorbirt wurden, sondern der Verkalkung anheimfielen.

Bemerkenswerth ist, dass die Anlagerung der Iris an die Hornhaut nicht durch Druck seitens des Ciliar-Körpers erfolgte.

Das Aussehen des Opticus deutete darauf hin, dass seiner Zeit eine Neuritis (albuminurica) bestanden hatte. Eine aus der Adventitia der Gefässe stammende Bindegewebsmasse erstreckte sich aus der Excavation gegen den Glaskörper hin und überlagerte eine Strecke weit die Netzhaut, mit deren Bindegewebs-Gerüst sie in unmittelbaren Faser-Austausch trat. Das Bild entsprach der Retinitis proliferans, welche wahrscheinlich auf verschiedene Weise entstehen kann.

---

13) **Die Prüfung des Ophthalmometers,** von E. Javal in Paris.

Die zahlreichen Einzelheiten lassen sich nicht kurz zusammenfassen.

---

14) **Die Einführung des Jequirity in die ophthalmologische Therapie,** von L. de Wecker in Paris.

Verf. ist mit der Darstellung, welche Römer von der Geschichte der Jequirity-Behandlung gegeben hat, nicht einverstanden. Er hat das Jequirity nicht als gefahrloses Allheilmittel empfohlen und nicht behauptet, dass die Anwendung schmerzlos sei. Er hat das Mittel durch wechselnde Stärke der Infusion und wechselnde Zahl der Waschungen je nach Umständen dosirt und nur bei veraltetem Trachom angewandt. Hat der Arzt genügende Erfahrung und befolgt er genau die vom Verf. angegebenen Indicationen, so läuft die Cornea in der That keine Gefahr. Vor Allem darf kein „purulenter Zustand“ der Conjunctiva vorhanden sein. Ausser in Paris ist das Jequirity in Belgien und Spanien ununterbrochen mit gutem Erfolge, und ohne dass sich gefahrdrohende Nebenwirkungen zeigten, gebraucht worden. Scheer.

II. Deutschmann's Beiträge zur Augen-Heilkunde. 1901. Heft XLVIII.

1) **Ueber die hyaline Degeneration der Cornea,** von Dr. A. Sachsalber, Priv.-Doc. in Graz.

Verf. untersuchte 5 Bulbi mit schweren Degenerations-Veränderungen der Cornea bei Corneal-Staphylom. Er fand neben gewöhnlicher Epithel-Degeneration eine durch Anwesenheit netzförmig in die Tiefe greifende Züge verhornter Zellen charakterisirte Degeneration. Ferner secundäre Epithel-Veränderungen in Form von Wirbeln, um Hyalin-Concretionen, Wuchern des sub-epithelialen Gewebes in das Epithel-Lager unter Schwinden des Epithels und Bildung von hyalinen und kalkigen Degenerationen. Die Concretionen entstehen im Narben-Gewebe oder Corneal-Stroma, gelangen nur secundär in das Epithel; sie sind im Gegensatz zum Colloid dem Hyalin zuzuzählen, fallen allmählich der Verkalkung anheim. Daneben finden sich primäre Verkalkungen. In der Sklera, Conjunctiva, dem Corneal-Rande treten bei Staphylom-Degeneration viel elastische Fasern auf, die weiterhin hyalin entarten. In der Iris kommen Ablagerungen von hyalinen Concretionen in der reticulirten und Muskelschicht vor, die allmählich verkalken.

---

2) **Ueber Enophthalmus congenitus,** von Dr. Bergmeister (Augen-Klinik Prof. Fuchs in Wien.)

Ein nachweisbar angeborener Enophthalmus gelangte bei einer 18jährigen zur Beobachtung. Ein Versuch, durch Ablösung der vier Recti das starre Auge mehr hervortreten zu lassen, misslang, da die Muskeln nur harte sehnige Stränge bildeten, was auf ein gleiches Verhalten der Obliqui schliessen liess. Vielleicht ist die starre Fixation durch eine abnorme Kürze des orbitalen Theiles des Sehnerven veranlasst.

3) **Zur Kenntniss der Chinin-Amaurose,** von Dr. Noht, Darmstadt.

Die Beobachtung eines Falles mit Sehstörung, die auf Chinin schlechter wurde, und Sehnerven-Abblassung giebt Verf. Anlass zu langen Ausführungen über die Chinin-Vergiftung und Zusammenstellung der in der Literatur vertretenen Anschauungen darüber.

---

4) **Ein Fall von Primär-Affect der Thränen-Drüse,** von Dr. Anargyros.

Bei einem 14jährigen fand sich eine harte Geschwulst der Thränen-Drüse, die wegen Lungen-Erkrankung des Pat. als tuberculös exstirpirt wurde. 4 Wochen darauf trat ein papulo-maculöses Exanthem auf, weitere Erscheinungen bestätigten die Diagnose: Lues. Die mikroskopische Untersuchung der Drüse zeigte keine Spur von Tuberculose, sondern eine Gewebswucherung, welche als syphilitische bezeichnet werden kann.

Wie das syphilitische Virus in die Drüse gekommen ist, ist nicht zu erklären.

Spiro.

III. Archiv für Augen-Heilkunde. XLIV. 1. 1901.

1) **Neue Untersuchungen über die Pathogenese der sympathischen Ophthalmie,** von Prof. Bellarminoff und Dr. Selenkowsky, St. Petersburg.

Eine experimentelle Prüfung der Versuche von Deutschmann, Moll u. A. führt die Verff. zu der Ansicht, dass für die bestehenden Theorien der sympathischen Entzündung nichts bewiesen ist, was sich ihnen auch aus kritischen Erörterungen ergiebt. Als überlegen erklären sie eine angeblich neue Theorie Bellarminoff's, nach der Toxine von dem einen Auge in das andre überwandern, und zwar auf dem Wege des Subvaginal-Raumes zwischen äusserer und innerer Scheide der Sehnerven. Es wurden unter anderem Toxin des Staph. pyogen. aureus bei Kaninchen in den Subvaginal-Raum des Sehnerven nahe dem Bulbus oder in die hintere Hälfte des Glaskörpers eingeführt und es gelang, in einem Theile der Fälle eine der sympathischen ähnliche Entzündung des andren Auges herbeizuführen.

Wenn B. diese seit 1897 von ihm verfochtene Theorie als neu erklärt, so ist doch zu berücksichtigen, dass eine Reihe von Autoren eine Toxin-Theorie schon vor ihm aufgestellt haben, wie Rosenmeyer, Gorecki, Bocchi, Praun, Schirmer.

---

2) **Zwei Fälle von Tumor praecornealis nach Episkleritis,** von Dr. Artland.

Die Fälle, in denen sich ein Epithel-Carcinom bezw. ein Papillom auf dem Boden einer chronischen Episkleritis entwickelt hatte, sprechen dafür,

dass man in der chronischen Entzündung der Sklera ein prädisponirendes Moment für die Entwicklung präcornealer Tumoren zu sehen hat.

3) **4. Mittheilung, betreffend die Anatomie des myopischen Auges,** von Dr. Heine, Priv.-Doc. in Breslau.

Aus dem Befunde an 5 Augen schliesst Verf., dass die Veränderungen der Aderhaut bei excessiver Myopie secundär atrophische sind, bedingt durch die ungleich geringere Dehnung „relative Retraction“ der elastischen Elemente speciell der Lam. el., ferner auch wohl des elastischen Aderhaut-Ringes und der dadurch bedingten Verzerrung der Sehnerven-Fasern in Form einer Falte. Auch der weisse temporale Conus zeigte Reste von Aderhaut-Gewebe, so dass seine Erklärung aus einem perspectivischen Sichtbarwerden der lateralen Skleralwand nicht haltbar erscheint.

Die Macular-Veränderungen der Myop. excess. sind nicht entzündlicher Natur, vielmehr einfache Degenerations-Erscheinungen hauptsächlich im Pigment-Epithel der Retina und Verklumpungen der Zapfen-Aussenglieder.

---

4) **Ueber Retractions-Bewegungen des Augapfels bei angeborenen Defecten der äusseren Augen-Muskeln,** von Dr. J. Wolff in New York.

Verf. beobachtete 5 derartige Fälle. Die Retraction tritt während des Impulses zur Adduction auf, die fehlen oder geschwächt vorhanden sein kann. Gleichzeitig erfolgt Verengerung der Lidspalte. Der Rectus ext. des retrahirten Auges ist theilweise oder ganz functionsunfähig. Die beste Erklärung ist die, nach der bei Unnachgiebigkeit des Rectus ext. der Bulbus bei Contraction des Internus nur wenig adducirt und gleichzeitig nach hinten gezogen wird.

---

5) **Die Original-Artikel der englischen Ausgabe.** (Arch. of Ophthalm. XXIX, 3).

1. Ueber Entwicklung der Farben-Wahrnehmung und Farben-Bewegung bei Kindern, von W. A. Holden und K. K. Bosse, New York.

Farbige Papierstücke wurden auf Grau gleicher Helligkeit kleinen Kindern vorgehalten. Im Alter von 6—12 Monaten unterschieden die (30) Kinder bereits die Farben von Grau. Zwischen 7 und 14 Monaten bevorzugten sie bei Wahl zwischen gleichhellen Farben Roth, Orange und Gelb, wobei zwischen 7 und 15 Monaten fast alle Kinder eine positive Wahl trafen, während zwischen 16 und 24 Monaten dies nur bei einem Viertel der Kinder der Fall war. Bei 2- und 3jährigen Kindern nahm dieser Procentsatz noch mehr ab (3 von 26), um mit dem 4. Lebensjahre wieder anzusteigen. Hier bevorzugten aber schon viele das Blau, in den folgenden Jahren (untersucht bis zum 13.) nahm der Procentsatz der Kinder mit positiver Wahl ebenso zu, wie die fast ausschliessliche Bevorzugung des Blau. Demnach weicht mit fortschreitender Entwicklung die erregende Wirkung des rothen Endes des Spectrums einer Vorliebe für ruhigere Farben.

2. Retro-bulbäre Neuritis mit dauerndem centralen Skotom nach der Behandlung ausgedehnter Verbrennungen mit Jodoform, von L. O. Brose, Evansville.

Verf. glaubt, dass nicht die Haut-Verbrennungen, vielmehr das Jodoform die Atrophie verursachte, da schwere Allgemein-Erscheinungen fehlten und nach Fortlassen des Jodoforms Besserung eintrat.

3. Ein Fall von Hemianopsie nach Leuchtgas-Vergiftung, von H. Friedenwald, Baltimore.
4. Ein Fall von Retractions-Bewegung des Augapfels, von A. N. Alling, New Haven. (Vergl. die Veröffentlichung von Wolff in diesem Hefte.)
5. Retractions-Bewegungen in einem Falle von angeborener Contraction des Rectus internus und Lähmung des Externus des linken Auges, von H. Knapp, New-York.

Verf. verzichtet auf einen Erklärungs-Versuch des Phänomens.

XLIV. 2.

6) **Augenärztliche Mittheilungen aus Egypten**, von Dr. A. Osborne, Alexandrien.

Aus den interessanten Mittheilungen sei hervorgehoben, dass von 115 Star-Operationen des Verf.'s der letzten 5 Jahre nur einmal Verlust durch Wundeiterung eintrat, trotzdem fast in allen Fällen Trachom bestand. Nur die enge Lidspalte ist störend. Auffallend findet Verf. die günstige Heil-Tendenz des egyptischen Organismus, die schon Galenus (wie Hirschberg anführt) rühmt. Durch Curven zeigt Verf. das Ansteigen der Bindehaut-Erkrankungen im August — September, die durchschnittlich tägliche Besuchs-Ziffern der Poliklinik von 240 Patienten aufweisen. Dies Ansteigen führt Verf. auf die Temperatur-Steigerung zurück, die Staub-Entwicklung und Fliegen-Production begünstigt, Factoren, die bei der grenzenlosen Unsauberkeit der Bevölkerung wichtig sind. In Bezug auf Trachom-Therapie enthalten die Mittheilungen nichts Neues. Den Schluss bilden einige interessante klinische Beobachtungen.

7) **Stereoskop für Schielende zur Bekämpfung der Neutralisation**, von Dr. A. Senn in Wyl.

Wie vor ihm Landolt, bietet Verf. dem Schiel-Auge ein lichtstarkes Bild, während das Bild für das andre Auge durch Einsetzen grauer Gläser nach Bedarf verdunkelt werden kann.

8) **Operativ behandelter Fall eines Myxo-Sarcoma retrobulbare**, von Dr. J. Fejér, Arzt des St. Margareten-Spitals in Budapest.

Entfernung eines retrobulbären Myxo-Sarcoms bei einem 9jähr. Kinde nach Enucleation. Es folgten sehr rasch Recidive, denen das Kind erlag.

9) **Die Myopie-Operationen der Bromberger Augen-Klinik** (Chef: Sanitäts-Rath Dr. Augstein), von Dr. M. Meyerhof.

Die 30 Operationen werden eingehend ohne Schön-Färberei der Resultate mitgetheilt. Auffallend ist das Auftreten sehr heftiger Drucksteigerung nach der Discission trotz geringer Linsen-Quellung (3 Fälle). In einem Falle wurde bei bestehender Netzhaut-Ablösung operirt, die sich danach rasch vergrösserte, sonst trat 2 Mal Netzhaut-Ablösung rasch nach der Operation auf, 2 Mal spät bei gut verlaufenen Fällen nach Trauma. Sonst sind die Resultate gute. Eine Operation bei einem 21jährigen betraf eine Myopie nur von 10 Dioptr. (danach Hyp. 4 D.); demnach ging Augstein mit der Indication sehr weit. Abschliessend spricht sich Verf. für Vorsicht aus.

10) Einige Beobachtungen an einem Falle von totaler Farben-Blindheit, von Prof. Dr. Nagel, Freiburg i. B.

Ein Pat. mit geringer Sehschärfe (— 7 D. = $^3/_{50}$) und Macula-Veränderungen zeigte totale Farben-Blindheit. Verf. stellte ein centrales Skotom fest, das er auf die Farben-Blindheit, nicht auf die Anomalie der Fovea bezieht.

Auch das Purkinje'sche nachlaufende Bild sah Pat. Verf. verwerthet die Beobachtungen zu Gunsten der v. Kries'schen Theorie und knüpft polemische Bemerkungen gegen Hess an.

XLIV. 3.

11) Sehnerv und Arterio-Sklerose, von Dr. Liebrecht in Hamburg.

Verf. betont nach seinen Beobachtungen, dass die Schädigungen des Sehnerven durch Arterio-Sklerose viel häufiger und grösser sind, als man bisher annahm. Sie erfolgen am häufigsten an der Einbohrungs-Stelle der A. ophthalmica in den Sehnerven der Längsrichtung nach, sodann im oberen Rande des fibrösen Kanals nach der Schädelhöhle zu, an dem der Sehnerv durch die aufsteigende Carotis breit abgequetscht wird, endlich in der Mitte zwischen Canal und Chiasma, wo Carotis und A. cerebri anterior sich oberhalb und unterhalb des Sehnerven kreuzen.

Die Atrophie des Nerven-Gewebes ist anfangs eine reine Druck-Atrophie, später treten Bindegewebs-Vermehrung und Gefäss-Neubildung hinzu.

Nur in langdauernden, fortgeschrittenen Fällen macht sich Atrophie an der Papille bemerkbar (Complication). Functionell traten atypische Skotome auf, erhebliche Sehstörungen fehlen. Auch bei hochgradiger Arterio-Sklerose der Carotis und Ophthalmica ist die Central-Arterie in vielen Fällen von arterio-sklerotischen Veränderungen frei.

---

12) Iritis bei einem Neugeborenen, von Prof. O. Hoppe in Cöln.

Bei einem 6tägigen Kinde beobachtete Verf. eine einseitige Iritis mit hinterer Synchie und Exsudation auf die vordere Linsen-Kapsel. Dabei waren alle Iris-Gefässe mit Blut gefüllt und Blut in die Vorderkammer ergossen. Nach einigen Tagen Heilung. Durch Ausschliessung führt Verf. die Entstehung auf ein Trauma während des langdauernden Geburts-Actes zurück, obwohl daran nichts zu bemerken war.

---

13) Beitrag zur Kenntniss der Keratitis interstitialis punctata specifica, von Dr. O. Ammon, München.

An die Mittheilung eines Falles anschliessend, erklärt Verf., dass er den Process als einen der secundären Periode angehörigen auffasst, als eine Erkrankung der als Lymphgefässe functionirenden Saftkanälchen der Hornhaut, analog der specifischen Erkrankung der Lymphgefässe. Danach erscheint die Erkrankung leichter, als bei der Auffassung als gummös, tertiär.

---

14) Tabelle zu meinen Sehproben, von Dr. Guillery, Oberstabs-Arzt in Cöln.

---

15) Bemerkungen zur Lehre von den Nachbildern der totalen Farben-Blindheit, von Prof. C. Hess, Würzburg.

Verf. hält es nicht für angängig, in dem oben besprochenen Falle von Nagel aus dem Gesichtsfeld-Defect bei so pathologischen Veränderungen

Schlüsse für die Farbenblindheits-Lehre zu ziehen und schliesst weitere polemische Ausführungen an. Spiro.

IV. Zehender's Klinische Monatsblätter für Augen-Heilkunde. 1901. November.

1) **Anatomischer und bakteriologischer Befund eines weiteren Falles von sympathischer Entzündung,** von K. Grunert.

Verf. beobachtete bei einem 55 jährigen Manne ein perforirendes Trauma des rechten Auges mit Ausgang in Phthisis bulbi und eine sympathische Entzündung des linken Auges, welche unter dem Bilde einer chronischen Irido-Cyclitis serosa mit Drucksteigerung begann und unter entzündlichen und glaucomatösen Erscheinungen mit Verlust des Auges endete. Patient war mit der Entfernung des sympathisch erkrankten, sehr schmerzhaften linken Auges einverstanden. Die bakteriologische Untersuchung war vollständig resultatlos. Bei der anatomischen Untersuchung zeigte sich vor allem der Uveal-Tractus ergriffen, und zwar der vordere Theil desselben. Entzündliche Herde fanden sich besonders in der Nähe des Ciliar-Körpers und der Papille. Am Sehnerven war in stärkstem Maasse die Papille betheiligt. Die entzündlichen Veränderungen am retro-bulbären Opticustheile steigerten sich nach dem Bulbus zu.

2) **Beiträge zur Kenntniss der angeborenen Beweglichkeits-Defecte im Auge,** von Th. Axenfeld und E. Schürenberg.

Der erste Fall war ein anatomischer Muskel-Befund bei angeborenem Abductions-Mangel ohne secundäres Schielen, sowie bei angeborenem Beweglichkeits-Defect nach oben. Es handelte sich um ein 10 jähriges Mädchen, bei welchem die Tenotomie des Rectus inferior ausgeführt war. Die Ansatzstelle des betreffenden Muskels lag auffallend weit nach hinten und war ausserordentlich breit. Der Rectus superior des linken Auges, welcher vorgelagert wurde, inserirte sich an normaler Stelle und war gut entwickelt. Der weitere Fall betraf ein 12 jähriges Mädchen mit angeborenen Retractionsbewegungen. Es fehlte vollständig oder fast vollständig die Abduction. Es trat eine Retraction ein beim Versuche, die mehr oder weniger erhaltene Adduction anzuregen. Die Ursache der Retraction ist in einer nach hinten verlagerten Insertion des Internus zu suchen.

3) **Ueber ungewöhnliche Folge-Erscheinungen bei Ciliarkörper-Sarcom,** von H. Symens.

Durch das Sarcom des Ciliar-Körpers war die Linse derartig dislocirt, dass sie an der gesunden temporalen Seite mit ihrer Vorderfläche das Corpus ciliare berührt, während der nasale Rand des Aequators fast im Pupillargebiete lag.

4) **Zur Kenntniss der Sycosis parasitaria ciliaris (Trichophytia ciliaris),** von Hans Voerner.

Verf. berichtet über einen Fall von Sycosis des Bartes, der Augenbrauen und der Cilien. Es handelte sich um diejenige Pilz-Art, welche Sabouraud mit dem Namen Trichophyton ectothrix bezeichnet, und deren Vorkommen beim Menschen auf directe Uebertragung der bei den Hausthieren vorkommenden Trichophytie hinweist.

5) **Ueber den Ort der Auslösung des Blendungs-Schmerzes,** von Willibald A. Nagel.

Der Blendungs-Schmerz beruht auf der heftigen Zusammenziehung der schmerz-empfindlichen Iris beim Einfall intensiven Lichtes. Beim homatropinisirten Auge fehlt dieser Schmerz vollständig.

December.

1) **Ueber seltene Ausbreitungs-Arten und Folge-Zustände von Uveal-Sarcomen,** von Max Meyerhof.

Verf. berichtet über 3 Fälle von Uveal-Sarcom. Ein Fall stellt den Typus des circumscripten Sarcoms dar. Vor dem Aequator entspringend sitzt hier der knollige Tumor der Sklera breitbasig auf. Die andern 2 Fälle gehören in die Gruppe der Flächen-Sarcome. Dieselben haben die Eigenschaft, sich am hinteren Bulbuspol zu entwickeln und von da aus die ganze Chorioidea, oft auch Corpus ciliare und Iris diffus zu filtriren und gleichmässig zu verdicken. Bei dem einen der letzteren Fälle blieb die Cornea, trotz der starken Wachsthums-Tendenz des Tumors nach vorn intact und war nur deckelförmig abgehoben, Bei dem andren Falle war die Iris abgedrängt und verkrümmt und ihre ganze Vorderfläche befallen.

---

2) **Beitrag zur Lehre der ringförmigen Keratitis,** von Br. Pankstat.

Auf Grund der Beobachtung von 4 Fällen von Keratitis annularis spricht sich Verf. dahin aus, dass diese von Vossius zuerst beschriebene Erkrankung, der Ansicht von Fuchs entsprechend, eine nicht häufige Varietät der Keratitis parenchymatosa bildet. Zumeist beruht dieselbe auf Lues hereditaria. Die Ringbildungen liegen im Corneal-Parenchym und Centrum. Die Ringe selbst sind entweder nicht näher differenzirbar oder lassen sich in kleinste punkt- und strichförmige Trübungen verlegen. Die Peripherie der Cornea ist stark mitbetheiligt. Die ganze Cornea ist in toto getrübt, unregelmässig spiegelnd und gestrichelt, Geschwürs-Bildung kommt nicht vor, die Sensibilität ist herabgesetzt.

---

3) **Ein Fall von glaucomatöser Excavation der Lamina cribrosa ohne Excavation des Sehnerven,** von Alfred Roscher.

Bei einer 25jährigen Patientin hatte sich ein schon lang glaucomatöses Auge von Neuem entzündet. Dasselbe wurde wegen der Schmerzen und der Verunstaltung enucleirt. Der Bulbus war in seiner Längs-Achse vergrössert, die Sklera von normaler Dicke, die Cornea zeigte tiefe Infiltration und Gefäss-Neubildung, die vordere Kammer fehlte; von dem infiltrirten entzündeten Ciliar-Körper zogen Eiterwolken in den Glaskörper hinein. Am Sehnerven-Eintritt sah man die Lamina cribrosa total excavirt; die Excavation war ausgefüllt durch den ödematös gelockerten, eitrig-entzündlich infiltrirten Sehnerven-Kopf, der noch in den Glaskörper hineinragte. Dieses Verhalten ist dadurch zu erklären, dass die neu aufgetretene Entzündung des Bulbus auf den Sehnerven übergegriffen und trotz der Atrophie eine so mächtige Schwellung des noch übrig gebliebenen Gewebes hervorgerufen hat, dass die Excavation ausgefüllt und sogar noch eine beträchtliche Prominenz herbeigeführt wurde. Horstmann.

1902. Januar.

1) **Die Theorie der Augen-Magnete,** von Wilhelm Volkmann.

Nach den Ausführungen des Verf.'s wäre die Grösse des Eisensplitters unwesentlich, seine Gestalt dagegen maassgebend für die zu seiner Bewegung erforderliche Zugkraft der Magneten. Die Ausdehnung des Bereiches hinreichender Zugkraft ist bei kleinen Magneten verhältnissmässig grösser, als bei grossen. Die Dicke der Bewickelung eines Magneten ist ganz ohne Rücksicht auf seine Grösse nur durch Dimensions-Verhältniss und die verlangte Magnetisirungs-Intensität bestimmt. Die Form der Magneten ist dem Verlauf der Magnetisirungs-Linien anzupassen. Man spart dadurch an Gewicht und bekommt die Pole streng in die Endflächen.

---

2) **Ueber den Einfluss des intra-arteriellen Druckes auf Pupille und intra-ocularen Druck,** von Dr. Heine.

Nach Versuchen an 9 Leichen, denen Wasser in die Arterien geleitet wurde, konnte Verf. 4 Mal eine deutliche Wirkung auf die Pupille nachweisen. Es trat Miose auf unter deutlichem Verwaschensein der Iris-Zeichnung, ein Umstand, der darauf hindeutet, dass wir es mit Gewebs-Läsionen in der Iris, mit Blut- oder Wasser-Austritt in das Iris-Stroma, also nicht mehr ausschliesslich mit starker Füllung der Gefässe zu thun haben. Hieraus ist zu schliessen, dass selbst starke arterielle Drucksteigerung in vivo die Pupillen-Grösse nicht nennenswerth beeinflusst. Auch durch Versuche am lebenden Thier liess sich keine Beeinflussung der Pupillen-Weite durch Steigerung des arteriellen Druckes intra vitam nachweisen. Ebenso wird der intra-oculare Druck durch den arteriellen Druck nicht beeinflusst.

---

3) **Bacterium coli als Erreger einer Hypopyon-Keratitis,** von Dr. zur Nedden.

Verf. konnte in einem Falle von Hypopyon-Keratitis den Coli-Bacillus nachweisen. Impf-Versuche am Kaninchen-Auge brachten daselbst die gleiche Affection hervor, ein Beweis dafür, dass das Bacterium coli als Erreger der genannten Hornhaut-Affection angesehen werden muss.

---

4) **Primitives Angio-Sarcom (Peritheliom) der Hornhaut, welches sich auf einer Hornhaut-Narbe entwickelt hatte,** von Arnoldo Fumagalli.

Beschreibung eines Falles.

---

5) **Ueber Enophthalmus beim Auseinanderziehen der Lider,** von W. Förster.

Bei einem 68jährigen, sehr abgemagerten Manne zeigte sich, sobald man die Lider und damit die Uebergangsfalte und ganze Conjunctiva nach vorn zog, eine breite, fast horizontale Conjunctival-Fläche vom Lidrand bis zum Bulbus, der gleichzeitig tiefer in die Orbita zurücksank. Der Enophthalmus bestand nur so lange, als die Lider stark auseinander gezogen wurden. Zum Zustandekommen der Erscheinung ist ein gewisser Grad von Abmagerung nothwendig, weil man erst dann passiven Enophthalmus hervorrufen kann, wenn der geschrumpfte retro-bulbäre Orbital-Inhalt noch durch Ziehen an den Lidern verringert werden kann.

---

6) **Ein Beitrag zur Frage des Dilatator iridis,** von W. Stock.

Bei der Fischotter konnte Verf. einen starken Dilatator iridis nachweisen. Derselbe lag vor dem hinteren Epithel und bildet eine ununterbrochene Schicht vom Ciliarkörper-Ansatz an bis beinahe zur vordersten Spitze der Iris und besteht aus etwa 8—10 übereinander liegenden Zellschichten. Horstmann.

Vermischtes.

Zusatz zu der Mittheilung über die Pilz-Concremente in den Thränen-Kanälchen (d. Centralblatt. 1902. Januar. S. 7).

1. Herr College H. Cohn macht mich auf seinen Fall von Leptothrix im unteren Thränen-Kanälchen aufmerksam, den er er in seinem Lehrbuch über die Hygiene des Auges (1892, S. 573) veröffentlicht hat. 2. Herr College O. Lange in Braunschweig macht mich auf seinen Fall von Aktinomykose der Thränen-Kanälchen aufmerksam, den er in Nr. 3 der ophthalmologischen Klinik 1897 beschrieben hat. 3. Herr College Axenfeld verweist auf seine beiden Fälle, wo er durch Züchtung Streptothrix nachwies. (Klin. Monatsbl. 1901. Januar.) Den Herren Collegen bin ich für ihre Mittheilung sehr verbunden und finde solche Ergänzungen sehr zweckmässig, da bei der grossen Ausdehnung unsrer Literatur trotz grösster Sorgsamkeit ein und die andre Mittheilung übersehen werden kann. J. Hirschberg.

Bibliographie.

1) Over Scleritis naar aanleiding van tree gevallen van Cyclo-Skleritis, par G. P. Utermöhlen. (Academische Proefschrift. 1902. Amsterdam.) In dieser fleissigen Inaugural-Dissertation berichtet Verf. ausführlich über zwei von ihm in der Strauch'schen Universitäts-Augenklinik mikroskopisch untersuchte Augen, die an Uveitis, complicirt mit Skleritis und Keratitis, erblindet waren und enucleirt wurden. Eine photographische Abbildung des Durchschnittes eines der Augen, sowie 4 Tafeln mit guten Abbildungen mikroskopischer Befunde erläutern die Beschreibung. Nach gründlichem Studium der Literatur der pathologischen Anatomie der Skleritis kommt Verf. zu folgenden Schlussfolgerungen. 1. Es besteht kein Grund ein klinisches Krankheitsbild Episkleritis von dem der Skleritis zu sondern, abgesehen von der Episkleritis periodica fugax Fuchs. 2. Fälle von Skleritis, die mit entzündlicher Infiltration des Episkleralgewebes gepaart gehen, bilden einen besonderen klinischen Typus, für den die Bezeichnung Sklero-episkleritis passend erscheint. 3. Aus klinischen Gründen müssen wie bisher noch reine Skleritis von der Sklero-cyclitis unterscheiden. Anatomisch aber ist das selbständige Vorkommen reiner Skleritis nicht bewiesen. 4. Tuberculöse Infection kann Ursache der Skleritis sein, auf Grund unserer bisherigen Kenntnisse aber nur in einem kleinen Theil der Fälle. Hillemanns-Duisburg.

2) Ein Beitrag zu der Lehre von der Aetiologie, Pathologie und Therapie der Diphtheria conjunctivae, von Prof. Vossius, Giessen. (Deutsche Praxis. III. Nr. 22.) Die klinischen Bilder der tiefen, nekrotisirenden Diphth. conj., der oberflächlichen Conjunctivitis crouposa, der eitrigen blennorrhoischen Bindehaut-Entzündung können sowohl durch Diphtherie-Bacillen als auch durch Streptokokken erzeugt werden, weshalb stets die bakteriologische Untersuchung, in zweifelhaften Fällen mit Cultur- und Impf-Versuch, zu machen ist. Ferner ist wegen der Infections-Gefahr,



auch auf andere Schleimhäute, stets für Isolirung Sorge zu tragen. Man kann auch schon, bevor das Resultat der bakteriologischen Untersuchung feststeht, Heilserum-Injectionen machen, ohne bei Streptokokken-Infection Nachtheile zu haben, im Gegentheil, auch bei letzterer sah Verf. Besserung durch diese Methode. (Ref. i. Deutsch. Medic. Ztg. 1901. Nr. 33.) Neuburger.

3) Zur Behandlung der Blennorrhoe und der Diphtherie der Conjunctiva, von Prof. Schmidt-Rimpler, Halle a/S. (Klin.-therap. Wochenschr. 1901. Nr. 9.) Zwischen Blenn. neonatorum und adultorum muss streng unterschieden werden. Während erstere, häufig nicht durch den Gonococcus verursacht, schon durch einfaches Reinigen und öfteres Ausspülen heilen kann und nur bei intensiverer Erkrankung stark adstringirende Behandlung und kalte Umschläge erfordert, ist letztere stets eine ernste, fast ausschliesslich durch den Gonococcus erzeugte, Erkrankung. Neben eiskalten Umschlägen und Atropin sah Verf. sehr günstige Resultate, auch bei diphtherischer oder schwerer croupöser Erkrankung der Conj., bei der Methode von Kalt, die Leber etwas modificirt hat. Verf. verfuhr ähnlich: man lässt eine laue Lösung von Kali hypermanganicum (1 : 5000) unter geringem Drucke, 3—4 Mal täglich in reichlichem Maasse (etwa je 1 Liter Flüssigkeit) in die Lidspalte einlaufen; werden die Lider, das untere gänzlich, das obere so weit als möglich ectropionirt, so wird der Eiter dadurch gut entfernt. (Ref. Deutsch. Med. Ztg. 1901. Nr. 33.) Neuburger.

4) Pathologische Anatomie der chronischen Dacryocystitis, von Prof. Tartuferi. (Bull. d. Scienze Med. Bologna. 1901. Dic.) Der Thränen-Sack kann bei chronischer Dacryocystitis ganz geschlossen oder in mehrere Höhlen getheilt sein, die innere Oberfläche ist oft von zahlreichen papillären Auswüchsen besetzt. Congenital besteht nicht selten entweder im oberen oder im unteren Theile des Sackes ein Septum, welches ihn in zwei Hohlräume scheidet. Dasselbe ist nicht Folge entzündlicher Veränderungen, sondern Ueberbleibsel einer embryonalen Bildung. In Föten nämlich von 7 oder 8 Monaten fand Verf. den Sack durch eine Membran in eine vordere äussere und eine hintere innere Höhle getheilt, welche beide durch eine Oeffnung communiciren. In die erstere münden die vereinigten zwei Thränen-Kanälchen, die letztere setzt sich in den Thränen-Nasengang fort. Auf Fortbestand dieses Septums sind wohl auch die von verschiedenen Autoren beschriebenen Klappen an der Einmündungs-Stelle der Thränen-Kanälchen zu beziehen. In erkrankten Thränen-Säcken findet man im stratificirten Cylinder-Epithel vielfach Becher-Zellen oder diffuse schleimige Zellen-Degeneration, auch trübe Schwellung mit Bildung unförmlicher Massen ohne Kern; es kann auch streckenweise fehlen oder durch geschichtetes Platten-Epithel ersetzt sein. Der Thränen-Nasengang zeigt normaler Weise folgende Modificationen: 1. Durchschnittlich etwa gleichförmiges Kaliber, nur oben an der Verbindungs-Stelle mit dem Sacke etwas enger, ebenso am untersten Ende; 2. nach unten ampulläre Kanäle; 3. solche mit abwechselnden Erweiterungen und Verengerungen; 4. streckenweise doppelte Kanäle; 5. Kanäle mit dünnen tubulären, accessorischen Kanälen. Diese finden sich auch bei Föten, sind also ein fötales Ueberbleibsel. Bei Dacryocystitis nun findet sich öfters Verschluss der unteren Oeffnung des Kanals, mitunter existiren zwei oder drei Kanäle, entweder als Persistenz fötaler Bildung oder als Folge von entzündlichen Processen, wobei man in einem Querschnitte selbst sechs oder sieben Kanäle zählen kann. Auch fehlt bisweilen jedes Lumen und es findet sich ein compacter Bindegewebs-Strang, auch mit hyaliner Degeneration.. Verf. beobachtete

auch obliterirende Endo- und Peri-arteriitis, sowie starke Venen-Dilatation, kleine, runde, heteroplastische Osteome. Durch congenital enge Kanäle sind Mongolen und Israeliten zur Dacryocystitis prädisponirt. Peschel.

5) Beziehung der adenoiden Vegetationen zu Augen-Erkrankungen, von Arslan. (Archivio Ital. di Otologia. 1900.) In 16 Fällen adenoider Wucherungen im Cavum naso-pharyngeum mit chronischer oder phlyctänulärer Conjunctivitis oder Pusteln[1] oder Geschwüren auf der Cornea bei Kindern wurde schnelle Heilung der Augen-Erkrankungen nach der Abtragung der Wucherungen erreicht. Gallenga.

6) Ueber congenitale ectatische Hornhaut-Trübungen, von Gallenga. (Rendic. Ass. Med. di Parma. 1900.) Verf. betont die Seltenheit dieser Affection (16 Fälle der Literatur) im Verhältniss zur Häufigkeit angeborener Hornhaut-Trübungen überhaupt (über 150 Fälle). Von den 16 Fällen war die Ectasie 2 Mal bilateral, 8 Mal im rechten, 6 Mal im linken Auge. 9 Mal zeigte das zweite Auge Mikrophthalmus oder Atrophie oder partielle oder totale Corneal-Trübung. Von 9 Fällen existiren anatomische Beschreibungen. Von 16 Fällen betrafen 8 männliche, 8 weibliche Individuen. In einem einzigen Falle konnte man ätiologisch Syphilis des Vaters anschuldigen. Verf. beobachtete ein 3tägiges Kind mit totaler opaker Hornhaut-Ectasie ohne entzündliche Erscheinungen im rechten Auge, im linken Auge mit leichtem Mikrophthalmus und fast centralem Leucom. Es bestand gleichzeitig ausgeprägte Entwickelungs-Hemmung des Unterkiefers. Da nach 11 Monaten die Ectasie zugenommen hatte, wurde das rechte Auge enucleïrt. Anatomisch fand sich Fehlen der Membr. Bowman, Vorderkammer 12 mm tief, Iris atrophisch, an die Cornea angewachsen, Mikrophakie, Atrophie des Corpus ciliare u. s. w. In vieler Hinsicht gleicht der Befund dem von Haab in einem Falle beschriebenen. Diese Ectasien können von Ulceration und Perforation der Cornea herrühren (Krükow, Treitel, Schiess, Nettleship, Pincus, Hirschberg u. s. w.), oder von diffuser Entzündung im Uvealtractus unter Theilnahme der Cornea. Die Zunahme der Ectasie mit Secundär-Glaucom war im Falle des Verf.'s wohl der totalen Obliteration des Fontana'schen Raumes zuzuschreiben. Gallenga.

7) Ein Tumor nervi optici, von Gallenga. (Rendic. Assoc. Med. Parmense. 1900.) Bei einem 6jährigen Kinde trat Exophthalmus mit Schwächung des Rectus internus auf. Der Exophthalmus wuchs durch 2 Jahre langsam mit progressivem Verluste der Sehkraft. Exstirpation des Tumors mit Enucleation. Fibromyxoma nervi optici. Gallenga.

8) Das Trachom in den Schulen von Palermo, von Dr. Lodato. (Boll. Società Sicil. d'Igiene. 1901.) Unter 7000 Schülern fand sich etwa 4 % Trachom, und zwar ein höherer Procent-Satz in den Privat-Schulen, wohin die aus den communalen Schulen Ausgeschlossenen zusammenströmen. Die Schul-Locale sind im Allgemeinen nicht sehr zweckmässig. Die von der Stadt eingesetzte Commission, welche die Verhütung des Trachom in den Schulen studiren soll, schlägt vor: 1. Isolirung der Trachomatösen nach augenärztlicher Untersuchung am Anfang und während des Schuljahres, 2. Einrichtung einer besonders für Trachomatöse bestimmten Schule, mit welcher ein augenärztliches Ambulatorium verbunden ist (Sanatorium-Schule). Gallenga.

[1] Bei schweren, gefahrdrohenden Pusteln fand ich die Wirkung der Abtragung adenoider Wucherungen geradezu überraschend. H.



9) Zur Casuistik der Thrombose der Vena centralis retinae, von Otto Schönewald. (Inaug.-Dissert. aus der Universitäts-Augenklinik zu Giessen.) Bericht über 18 Krankengeschichten von Thrombose der Vena centralis retinae, in 10 Jahren (1890 – 1900) in Giessen klinisch beobachtet. Das Lebensalter schwankte zwischen 39 und 79 Jahren, doch war die Zeit zwischen 50 und 70 am häufigsten vertreten. Nur ein Mal war die Krankheit beiderseitig, (es bestand in diesem Falle Diabetes und Albuminurie). Anzeichen von früherer Lues war in keinem Falle nachzuweisen. Der Eintritt der Erkrankung war fast stets plötzlich; „gewöhnlich wurde die Abnahme des Sehvermögens zufällig bemerkt". In zwei Fällen (Fall XIII und Fall XII) scheinen Verletzungen die Ursache gewesen zu sein.

C. Hamburger.

10) Ueber Verknöcherung der Chorioidea, von Wilhelm Rassiga. (Inaug.-Dissert. aus der Univ.-Augenklinik zu Strassburg. 1900.) Verf. hat 54 Fälle von Verknöcherung im Auge in der Literatur auffinden können. In der grossen Mehrzahl betraf die Verknöcherung die Aderhaut, in zwei Fällen wurde eine Verknöcherung der Linse und in einem eine solche des Glaskörpers angegeben. — In dem Falle, welchen Verf. beschreibt, handelte es sich um ein seit etwa 60 Jahren blindes, sehr weiches Auge, in welchem man, wenn der Patient nach innen blickte, einen harten, scharfen Knochenrand fühlte.

C. Hamburger.

11) Ueber Orbitalphlegmone nebst pathologisch-anatomischem Befund der in einem der Fälle beobachteten Scleral- und Cornealulceration, von Johannes Schütze. (Inaug.-Dissert. aus der Universitäts-Augenklinik zu Jena. 1900.) Mittheilung zweier Fälle von Orbitalphlegmone, beide verursacht durch Verletzung; der eine durch Sturz auf eine Egge, der andre durch Stoss eines Ziegenbockes. In dem einen Falle gelang es, das Auge zu erhalten ($S = {}^{5}/_{7,5}$), in dem andren erfolgte Enucleation, da der Bulbus stark vorgetrieben gewesen war und die Protusion (mit Ausgang in Vereiterung der Hornhaut) selbst durch Incisionen und Eiter-Entleerungen nicht hatte beseitigt werden können.

C. Hamburger.

12) Die Blutungen des Sehorgans in ihrer semiotischen Behandlung für die allgemeine Praxis, von Dr. Ernst Guttmann in Breslau. Bindehaut-Blutung führt zur Erkennung einer Schwangerschaft, indem das ursächliche Erbrechen als „Hyperemesis gravidarum" gedeutet wurde.

C. Hamburger.

13) Un cas rare d'infection cornéenne. Les kératomycoses, par Collomb. (Taponnier et Soldini, 1901, Genf.) Der Aspergillus fumigatus ist, abgesehen von den andren Schädigungen, die er im thierischen Körper setzen kann, im Stande, ohne Mitwirkung von andren Organismen eine schwere Entzündung der Hornhaut unter dem Bilde der ulcerösen Hypopyon-Keratitis zu verursachen. Die Eingangspforte bildet gewöhnlich eine minimale Erosion. Wenn auch der klinische Verlauf der Affection sehr mannigfach sein kann, so beobachtet man doch stets die trockene, harte, graue Auflagerung, umgeben von einer scharfen Demarcationslinie. Verf. ist der Ansicht, dass bei genauerer Untersuchung sich viele der atypischen Hornhaut-Entzündungen als Keratomykosen herausstellen werden.

Moll.

Um Einsendung von Separatabdrücken wird gebeten (Berlin NW. 26 Schiffbauerdamm).

Verlag von Veit & Comp. in Leipzig. — Druck von Metzger & Wittig in Leipzig.

Centralblatt

für praktische

AUGENHEILKUNDE.

Herausgegeben von

Prof. Dr. J. Hirschberg, Geh. Med.-Rath, in Berlin.

Monatlich ein Heft. Preis des Jahrganges 12 Mark. Zu beziehen durch alle Buchhandlungen des In- und Auslandes und die Postanstalten des Deutschen Reiches.

März. Sechsundzwanzigster Jahrgang. 1902.

I. Zwei Fälle von Keratitis bullosa nach vorausgegangener Erosio corneae.

Von Dr. **Merz Weigandt**, Augenarzt in Gablonz a. N.

I. Mitte Juni v. J. kam Frau Th. B. in meine Ordination und erzählte mir folgende Anamnese: Anfangs Februar v. J. habe ihr ein trockener Ast, der auf einem Stuhle lag, als sie sich bückte, in das linke Auge geschlagen. Es traten sofort heftige Schmerzen, Lichtscheu und Thränenfluss auf. Patientin machte über Nacht kalte Umschläge und begab sich,

als die Schmerzen am andren Morgen noch ungeschwächt fortdauerten, zu einem Arzte. Dieser verschrieb ihr Augen-Tropfen (Cocaïn 2 %) und verordnete Umschläge (essigsaure Thonerde). Patientin trug aus eigener Initiative durch 3 Tage einen Verband. Es trat dann durch einige Tage eine schmerzfreie Pause ein. Dann bekam Patientin wieder leichte Schmerzen, welche nach Einträufeln der ihr verordneten Tropfen wieder geringer wurden. Ein leichtes Fremdkörper-Gefühl und hier und da Thränenträufeln bestand aber fort. Die Schmerzen traten meistens des Morgens nach dem Erwachen auf. Vor 3 Tagen wurden nun die Schmerzen wieder heftiger und liessen sich durch die Tropfen nicht mehr besänftigen, so dass sich Patientin entschloss, wieder ärztliche Hilfe in Anspruch zu nehmen.

Status praesens: Das linke Auge zeigt beträchtliche Lichtscheu und Thränenfluss, dabei bestehen heftige Schmerzen. Bindehaut der Lider und des Augapfels geröthet, leichte Ciliar-Injection. Im Centrum der Hornhaut beginnend, nach innen-unten verlaufend, befindet sich eine etwa 6 mm lange, 4 mm breite, oval geformte, schlappe, blasige Abhebung des Epithels, welche kurz vorher geplatzt sein dürfte. Die Stelle, an der die Blase geplatzt ist, befindet sich am inneren-unteren Rand derselben. Am oberen gegen die Pupille zu gerichteten Rande der Blase befindet sich eine graue, linienförmige, 3 mm lange Trübung. Die Blasenwand, welche sich mit der Pincette leicht abheben lässt, ist allenthalben durchsichtig.

Nach ausgiebiger Verabreichung einer 3 % Cocaïn-Lösung wird die Blase mit einer gerieften Iris-Pincette abgehoben und mit der Pincetten-Scheere möglichst knapp am Rande abgeschnitten. Mit einer sterilen Fremdkörper-Nadel wird das überhängende Epithel an den Wundrändern sorgfältig abgestreift, so dass nun ein von scharfen, steilen Wundrändern umgebener Substanz-Verlust in der oben bereits angeführten Ausdehnung bestand. Dazu muss ich noch erwähnen, dass ich die oben erwähnte linienförmige Trübung besonders gründlich abgekratzt habe. Wegen der bestehenden Ciliarinjection verabreichte ich einige Tropfen Atropin, darauf Verband (Arlt'sche Binde). Die Patientin bekam eine 2 % Cocaïn-Lösung mit nach Hause und wurde angewiesen, bei eintretenden Schmerzen einige Tropfen einzuträufeln, darauf den Verband sofort wieder anzulegen. Ausserdem empfahl ich ihr zu Hause das Bett zu hüten und womöglich auch das gesunde Auge zu verbinden. Am andren Morgen kam Patientin wieder in meine Ordination und berichtete, dass sie zwar am Abend leichte Schmerzen bekommen hätte, dass dieselben aber auf Cocaïn-Einträufelung wieder verschwunden seien. Sie hatte die ganze Nacht gut geschlafen. Die Hornhaut bot fast das gleiche Bild wie am Nachmittag vorher, nur hatte die Reizung bedeutend nachgelassen und begann sich der Epithel-Verlust von den Rändern her neu zu überkleiden. Cocaïn, Dermatol-Einstäubung, Verband. Am folgenden Tage war der ganze Substanz-Verlust mit Epithel überdeckt. Am unteren Pole war eine etwa 1 mm Durch-

messer haltende rundliche, graue Trübung. Schmerzen waren nicht aufgetreten. Am nächsten Tage war die Trübung bedeutend aufgehellt und kaum mehr sichtbar, nach weiteren 3 Tagen vollkommen verschwunden, der Bulbus reizlos. Der Verband wurde weggelassen. Der ganze Heilungs-Process erforderte 7 Tage. Patientin kam nach 4 Wochen wegen einer schief stehenden Wimper noch einmal in die Ordination. Bei dieser Gelegenheit konnte ich constatiren, dass der Zustand der Hornhaut andauernd der gleiche war, auch waren während dieser Zeit keine Beschwerden aufgetreten. Vor Kurzem sprach ich die Patientin, welche mir versicherte, dass auch bis jetzt das Auge vollkommen gesund und schmerzfrei geblieben.

II. Am 9. August kam der zweite ganz gleiche Fall zur Behandlung. K. H., Zugsführer bei der Landwehr, giebt an, dass ihm im Juli 1900, also vor etwa 13 Monaten, gelegentlich einer Nachtübung beim Marsche durch einen Wald, ein Zweig in das rechte Auge schlug. Es traten sofort heftige Schmerzen auf, so dass sich der Verletzte krank melden musste. Unter Verband, welcher nur einige Tage getragen wurde, gingen die Schmerzen rasch zurück und Patient konnte wieder Dienst thun. Seit dieser Zeit hat Patient die Wahrnehmung gemacht, dass zeitweilig Morgens beim Erwachen, hier und da auch bei Nacht, wenn er plötzlich erwachte und die Augen rasch öffnete, ein stechender Schmerz auftrat, welcher aber bald wieder aufhörte und nie zur Entzündung des Auges führte. Am 8. August 1901 war der Schmerz-Anfall, nachdem er sich in der letzteren Zeit seltener eingestellt hatte, besonders heftig. Die Schmerzen gingen diesmal nicht zurück, das Auge entzündete sich, es trat Lichtscheu und Thränenfluss auf, weshalb Patient am 9. August ärztliche Hilfe suchte. Er befand sich zu dieser Zeit gerade hier auf Urlaub.

Status praesens: Es bestehen heftige Schmerzen, Lichtscheu und Thränenfluss. Bindehaut des Lids und Augapfels stark gereizt. Das Centrum der Hornhaut ist durch eine flache, schwappende Blase in der Weise eingenommen, dass ein etwa 3 mm breiter, concentrischer Ring normaler Hornhaut an der Peripherie übrig bleibt. Beim Erfassen der Blase mit der Pincette reisst diese ein und der grösste Theil der vorderen Blasenwand bleibt in der Pincette hängen. Nach reichlicher Cocaïn-Einträuflung werden, wie bei Fall I, die Epithelfetzen mit der Fremdkörper-Nadel vom peripheren Blasenrande abgestreift. Das Resultat ist ein fast kreisförmiger Epithel-Verlust mit scharfen, steilen Rändern, umgeben von einem schmalen Ringe gesunder Hornhaut. Cocaïn, Atropin, Verband. Patient bekommt dieselben Verhaltungs-Maassregeln wie Fall I.

Am nächsten Tage ist der Epithel-Verlust fast vollständig ersetzt. Am unteren-äusseren Rande sitzt eine kleine dreieckige Trübung, welche bei genauerer Untersuchung mit der Lupe, als ein am Vortage übersehener kleiner, flottirender Epithelfetzen, etwa in Form einer Fädchen-Keratitis, sich herausstellte. Dieser wurde nochmals gründlich abgekratzt. Cocaïn, Ver-

band. Schmerzen waren nur in geringem Grade aufgetreten. Am nächsten Tage waren die Reiz-Erscheinungen fast verschwunden, der Epithel-Verlust vollkommen ersetzt. Da Patient wieder einrücken musste, wies ich ihn an, den Verband noch etwa 8 Tage zu tragen.

Am 22. August stellte sich Patient, den man bei seinem Truppenkörper, trotz ärztlichen Zeugniss, als Simulanten betrachtete, wieder vor. Die Hornhaut war intact, es bestanden keinerlei Reiz-Erscheinungen. Ende September wurde derselbe nach Vollendung seiner Militär-Dienstzeit entlassen und befindet sich hier in Stellung. Beschwerden sind bis jetzt nicht aufgetreten.

Diese Fälle bekam ich kurze Zeit nach dem Erscheinen der Publication Dr. F. Schoeler's „Zur Frage der Hornhaut-Erosionen“ im Juni-Hefte 1901 des Centralbl. f. prakt. Augenheilk. in Behandlung. Kurz vorher hatte Prof. v. Reuss eine Abhandlung über „Die Erosionen der Hornhaut und ihre Folgen“ ebenfalls im Centralbl. f. prakt. Augenheilkunde, Heft März bis April veröffentlicht. Diese Fälle kamen mir also sehr gelegen, umsomehr als ich bereits früher an der Augen-Heilanstalt des Prof. Dr. Birnbacher in Graz mehrere derartige Fälle von recidivirenden Erosionen beobachtet hatte, allerdings nie mit einer so bedeutenden Abhebung des Epithels, wie in den vorliegenden Fällen. Dort wurden derartige Fälle mit Cocaïn und Verbänden mit gutem Erfolge behandelt.

Alle Beobachter haben die Erfahrung gemacht, dass unregelmässig geformte, zackige Verletzungen einerseits viel schwerer zur Heilung zu bringen sind, als glatte, scharfrandige, dass sie andrerseits aber auch viel leichter recidiviren als letztere. Schoeler erklärt die Ursachen der Recidive dadurch, dass das Hornhaut-Epithel abgeschält und höchst wahrscheinlich die entstehende Wundfläche chemisch verunreinigt wird, indem kleinste mikroskopische Partikelchen sich auf ihr festsetzen; und dass bei der schnellen Bedeckung der Wunde durch das Epithel die fremden Substanzen nicht mehr rechtzeitig abgestossen wurden und unter der Decke des neuen Epithels liegen bleiben. Dadurch wird eine feste Verwachsung mit der Unterlage verhindert und bei jeder stärkeren Reibung der Lider die neugebildete Epitheldecke auf der Unterlage verschoben. Durch Flüssigkeits-Ansammlung in Folge hoher Reizung kommt es dann zur Abhebung in Bläschenform. Die Recidive entstehen nach Schoeler's Ansicht dadurch, weil die eingeheilten Fremdkörper nach einer gewissen Zeit der Ruhe oft ohne nachweisbare Ursache erneute Beschwerden machen. Auf diese Weise erklärt Schoeler auch die therapeutische Wirkung der Abreibung des Epithels und der dadurch entstandenen Wundfläche mit Chlorwasser. (Auch Prof. v. Reuss hat in einem Falle diese Therapie angewendet, er benutzte Sublimat 1:5000),[1] weil dadurch die Hindernisse zur Verklebung entfernt werden.)

---

[1] Centralbl. f. Augenheilk., 1901, S. 104.

Schoeler meint auch, dass bei derartigen Verletzungen die ursprüngliche Verletzung grösser war, als die, welche wir zu Gesicht bekommen, wenn der Verletzte in unsre Behandlung kommt. Ich glaube aber, dass in der Mehrzahl der Fälle das Gegentheil der Fall ist.

Bei Verletzungen mit zackigen, unregelmässigen Rändern ist schon primär der Wundrand entweder in toto oder doch an einzelnen Stellen unterminirt, von seiner Unterlage abgehoben. Durch den fortwährenden Lidschlag und dadurch bewirkte Zerrung an dem freischwebenden Wundrand des Epithels wird nicht allein das Epithel immer mehr von seiner Unterlage abgehoben, sondern auch die Epithelzellen, die den Wundrand bilden und ihre nächsten Nachbarzellen in der ungünstigsten Weise beeinflusst: ein Theil dieser Zellen wird durch die andauernde Zerrung auch vollständig zu Grunde gehen. Auf diese Weise erkläre ich mir auch, dass solche Erosionen immer eine getrübte, graue, unregelmässige Linie vorstellen, indem diese Zellen sich theils thatsächlich trüben, theils, weil von der Unterlage abgehoben, das Licht reflectiren. Prof. v. Reuss erklärt auf diese Weise[1] die Disjunction des Epithels und muss ich mich dieser Erklärung vollkommen anschliessen. Wenn wir also nach mehreren Stunden eine derartige Verletzung in Behandlung bekommen, ist die Disjunction des Epithels schon eine grössere geworden. Wir wissen nun, dass die Neubildung der Epithelzellen vom Wundrand her erfolgt, und können dies ja an mikroskopischen Präparaten der in Heilung begriffenen oberflächlichen Geschwüre sehen. Wenn wir nun einen aus der freischwebenden Epitheldecke bestehenden Wundrand haben, an dessen Rändern sich noch dazu nicht mehr regenerationsfähige Zellen befinden, so ist es ja leicht einzusehen, dass, wenn diese Zellen abgestossen sind, es nur zu einer Verklebung mit den Randzellen des gegenüberliegenden Wundrandes kommen kann, dass aber diese neugebildete Decke niemals fest auf der Unterlage haften kann, auf der sie bei jedem Lidschlag verschoben wird, sondern dass höchstens eine mechanische Verklebung der neugebildeten Decke mit der Unterlage eintreten kann und auf diese Weise eine Heilung vorgetäuscht wird. Dabei kommt es hauptsächlich darauf an, ob die Fusszellen des Epithels wohl erhalten sind, wenn sich dasselbe auf die Bowman'sche Haut festsetzen soll; bei zu rascher Proliferation, welche immer nur von den Fusszellen ausgeht, dürfte es wahrscheinlich zu mangelhafter Ausbildung der letzteren kommen. Durch irgend einen verstärkten Lidschlag oder sonstigen Reiz kann die Verklebung der beiden Wundränder, da ja eben keine solide Verbindung besteht, wieder gelöst werden und die recidivirende Erosion ist fertig.

So erkläre ich mir auch die Erscheinung, dass die recidivirende Erosio in der Regel die gleiche Form und die gleiche Localisation mit der primären Verletzung zeigt. Ausnahmsweise kann ja auch die Verklebung so fest

---

[1] l. c. S. 106.

sein, dass die Epitheldecke in der Nachbarschaft zerreisst; gewöhnlich aber sehen wir doch gleiche Form und Localisation des Recidivs mit der primären Verletzung.

Haben wir es nun mit sehr kleinen derartigen Abhebungen zu thun, deren Epitheldecke sehr dünnwandig ist, so bilden diese die Gruppe I, wie sie v. Reuss eingetheilt hat und dessen Erklärung ist sehr plausibel, dass durch Adhäsion an die Conjunctiva der Lider beim raschen Oeffnen der Augen durch Einreissen der Epitheldecke die Erosio entsteht. Wären wir immer in der Lage, wie Geheimrath Hirschberg vorschlägt, sofort nach dem Erwachen die Cornea zu untersuchen, so würden wir bei genauer Untersuchung auf die eine oder die andre Art diese Erosio auch sichtbar machen können. Bis wir sie zu Gesicht bekommen, ist die Verklebung der Wundränder des Epithels bei den kleinen Dimensionen derselben längst wieder eingetreten. Sind diese Abhebungen etwas grösser, ist die Epitheldecke dicker und kommt es nun zu einer Zerreissung der Verklebung, so tritt, da wir es hier mit grösseren Dimensionen zu thun haben, naturgemäss auch die Neuverklebung nicht so rasch auf, wie bei Gruppe I, und wir sehen daher auch wenn Patient erst nach längerer Zeit in Behandlung kommt, die Erosion immer noch und erhalten auf diese Weise die Gruppe II, die recidivirende Erosion. Ist die Verklebung der Wundränder ausnahmsweise einmal so fest, dass es nicht zum Platzen derselben kommt, so bildet sich durch den fortwährenden Reiz eine Flüssigkeits-Ansammlung unter der Abhebung, welche dann das Epithel immer mehr von seiner Unterlage abhebt: wir erhalten eine grössere Blase, wie in meinen beiden Fällen. Diese Form der Keratitis bullosa nach vorausgegangener Erosion, welche auch von Biber in 3 Fällen beobachtet wurde, möchte ich, wenn sie auch selten vorkommt, als Gruppe III den von v. Reuss aufgestellten 2 Gruppen anreihen. In meinen Fällen sind, bevor es zur Blasen-Bildung kam, Erscheinungen der Gruppe I und II mehrmals vorausgegangen, wie sich aus der Anamnese ergiebt. Schliesslich hielt die Verklebung der Wundränder doch einmal fester und es kam zu einer beträchtlichen Abhebung in Blasenform. Bei Fall I dürfte die ursprüngliche Verletzung die in der Krankengeschichte erwähnte, linienförmige Trübung am oberen Rande der Blase gewesen sein; deshalb habe ich auch bei der Abtragung der Blase dieser meine besondere Aufmerksamkeit zugewendet. Ob diese beiden Fälle nun definitiv geheilt sind, lässt sich naturgemäss nicht mit absoluter Sicherheit sagen, doch glaube ich dies, weil bis jetzt nicht die geringsten Beschwerden bestanden.

Man kann also die kleinsten Partikelchen Schoeler's auf der Unterlage zur Erklärung dieser Krankheits-Formen entbehren; in einzelnen Fällen kann ja eine derartige Verunreinigung der Wundfläche mit allen von Schoeler beschriebenen Folgen und Erscheinungen thatsächlich eintreten; nur glaube ich, dass kleinste Partikelchen, welche vom Lidschlag nicht getroffen werden, durch den Saftstrom fortgeschafft würden. Ebenso spricht

auch die lange Dauer meines zweiten Falles gegen die SCHOELER'sche Theorie. Es ist nicht gut anzunehmen, dass feinste Partikelchen durch fast 13 Monate reactionslos unter der Epitheldecke liegen bleiben würden.

Ich komme nun zu folgendem Schlusse: 1. Scharfrandige Erosionen heilen rasch und geben nur in seltenen Fällen Anlass zum Recidiv, weil von den scharfen Wundrändern her eine solide Verwachsung dieser selbst und auch mit der Unterlage stattfindet. (v. REUSS und SCHOELER kommen übrigens zu demselben Resultat der Wichtigkeit der scharfen, steilen Wundränder des Epithels. v. REUSS[1] beschreibt die Abreibung einer Blase innerhalb welcher das Epithel nur lose an der Unterlage haftet, darüber hinaus gelang es jedoch nicht, den Substanz-Verlust zu vergrössern; das übrige Epithel haftet also fest. SCHOELER[2] schreibt: Dabei [bei der Abreibung der Erosion] entsteht in sämmtlichen Fällen ein beträchtlicher Epithel-Verlust der Hornhaut mit unregelmässigen steilen Rändern.) 2. Zackige, unregelmässige Erosionen, mit von der Unterlage abgehobenen Wundrändern heilen schwerer und geben häufig Anlass zu Recidiven, da es meist nur zu einer mechanischen Verklebung der gegenüberliegenden Wundränder des Epithels und der so entstandenen Decke mit der Unterlage kommt.

Daraus ergiebt sich für die Therapie der Grundsatz, unter allen Umständen scharfe, steile Wundränder zu erzeugen. Ob dies nun durch Abreiben mit Wattestäbchen oder in geeigneten Fällen mit Scheere oder Fremdkörper-Nadel geschieht oder durch fortgesetzte Verbände, unter denen sich, wie SCHOELER[3] sehr plausibel erklärt, durch Reibung am Lide der gleiche Process der Abreibung vollzieht, halte ich für gleichgültig.

Bei grossen, blasenartigen Abhebungen, wie sie in meinen beiden Fällen bestanden, würde ich aber doch das Abtragen der Blase und das Abstreifen nur der Wundränder vorziehen, weil ich auf diese Weise den Zweck, nämlich die Bildung steiler Wundränder erfülle ohne die Hornhaut in der Weise zu malträtiren, wie es bei der Entfernung der Blasenwand durch Abreiben mit Wattestäbchen geschieht, die noch ausserdem in eine desinficirende, also unter allen Umständen reizende Flüssigkeit getaucht sind.

II. Ein Fall von traumatischem Enophthalmus.[4]

Von Dr. **J. Bistis** in Konstantinopel.

Der traumatische Enophthalmus ist noch eine seltene Krankheit, die eines weiteren Studiums benöthigt, besonders was die Pathogenese anbelangt. Als traumatischer Enophthalmus soll nur die mittelbar wegen Ver-

[1] Centralbl. f. pr. Augenheilk. 1901, S. 104. [2] l. c. S. 162. [3] l. c. S. 164.

[4] Vortrag, gehalten in der Biologischen Section des „Griechischen literarischen Syllogus in Konstantinopel“ am 22. Januar 1902.



letzung der Umgebung des Auges entstehende Einsenkung desselben in die Augenhöhle benannt werden, wie sie besonders beim Trauma des oberen Orbital-Randes beobachtet wird. Folglich soll unter der obigen Benennung nicht inbegriffen sein derjenige Enophthalmus, der die Folge einer direct das Auge treffenden Verletzung ist, wie z. B. beim Eindringen eines spitzen Gegenstandes in die Orbita, oder bei Verletzung des Auges durch das Kuhhorn. In solchen Fällen ist beobachtet worden, dass das Trauma die Austreibung des Auges in die Nasenhöhle oder das Antrum Highmori bewirkte.

Von sogenannten echten Fällen traumatischen Enophthalmus hat Daulnoy (1) beinahe 40 gesammelt. Diesen soll folgender eigener Fall hinzugefügt werden:

Herr N., 58 Jahre alt, erhielt durch Schneiden mit einem Werkzeug verschiedene Verletzungen, von denen eine sich auf den rechten oberen Orbital-Rande localisirte. 2 Tage nach der Verletzung besuchten wir den Kranken und beobachteten, was das Auge und die dasselbe umgebende Gegend anbelangt, Folgendes:

Am oberen Orbital-Rand, gegen sein inneres Drittel, existirte eine lineare senkrechte Verletzung von 1 cm Länge, welche nur die weichen Theile betraf. Das obere Lid war geschwollen, der Augapfel selbst zeigte, abgesehen von einer breiten Ecchymose, keine andre Veränderung. Wegen des allgemeinen Zustandes des Kranken unterliessen wir die ophthalmoskopische Untersuchung und begnügten uns mit einer vorläufigen Untersuchung der Sehschärfe, welche keine Veränderung zeigte. Es soll bemerkt werden, dass der Bulbus beim Neigen des Kopfes nach vorn und unten seine Lage nicht veränderte. Wenn man einen Druck auf den Orbital-Rand ausübte, rief derselbe keine Empfindlichkeit hervor, durch welche wir eine Fractur des Knochens annehmen könnten.

10 Tage nach der Verletzung waren sowohl das Oedem des Lides als auch die Ecchymose der Augapfel-Bindehaut fast verschwunden, und der Patient zeigte folgende Erscheinungen: Das rechte Auge lag 4 mm tiefer in der Orbita als das linke. Die Lidspalte war enger; die Höhe derselben beim Blick nach vorn betrug 11 mm, während die Höhe der Lidspalte des linken Auges 14 mm betrug. Die Bewegungen des Augapfels, dessen Aussehen physiologisch war, hatten dieselbe Ausdehnung, wie die des gesunden. Doppeltsehen war nicht vorhanden, auch nicht bei der Untersuchung mit gefärbtem Glase. Der intraoculäre Druck war physiologisch, die Weite der Pupille gleich der der andren, und die Reaction normal. Die Sehschärfe war auf beiden Augen $^{6}/_{18}$ und besserte sich durch Vorsetzen von + 1,50 D auf $^{1}/_{2}$. Die Ausdehnung des Gesichtsfeldes war normal, und der Augenspiegel fand keine Veränderung des Augen-Hintergrundes.

Aus den beschriebenen Symptomen ist klar, dass es sich um einen Fall eigentlichen traumatischen Enophthalmus handelt, der nach einem leichten Trauma des oberen Orbital-Randes entstanden ist, ohne Fractur

der knöchernen Wände der Orbita, durch welche eine Vergrösserung ihres Fassungsraumes und folglich Einsenkung des Bulbus entstehen könnte. In diesem Falle war weder eine Parese des Lidhebers, wie sie bei einigen Fällen beobachtet wurde, noch der Augenmuskeln vorhanden, wie sie z. B. bei dem Falle MAKLAKOW's (2) existirte, der noch eine leichte Verengerung des Gesichtsfeldes erwähnt, die unser Kranke, wie gesagt wurde, nicht zeigte.

Das negative Ergebniss der ophthalmoskopischen Untersuchung des Augen-Hintergrundes stimmt den Beobachtungen der Autoren bei, bei welchen dieser überhaupt normal ist.

Zur Erklärung der Genese des traumatischen Enophthalmus führen wir folgende Theorien an:

LANG (3) beschuldigt für die Entstehung des Enophthalmus eine Erweiterung der Orbita, wegen Fractur oder Einsenkung eines Theiles der knöchernen Wand. In solchem Falle geht das Auge tiefer durch die Wirkung des atmosphärischen Druckes. Diese Theorie ist die knöcherne.

GESSNER (4) und LÖW (5) gaben die Theorie der Zusammenziehung des orbitalen Gewebes an. Bei dieser Theorie entsteht im orbitalen Gewebe ein entzündlicher Process, der die Folge der Verletzung des Periostes ist.

Die dritte Theorie ist die nervöse. Mit dieser nimmt SCHAPRINGER (6) an, dass eine Läsion der Fasern des sympathischen Nerven Enophthalmus hervorbringt, durch Lähmung des orbitalen Muskels von MÜLLER.

Im Gegentheil nimmt BEER (7) keine Lähmung, sondern eine Erregung des sympathischen Nerven an. Durch diese entsteht ein Spasmus der Gefässe und in Folge dessen mangelhafte Ernährung des orbitalen Gewebes, welche von Einsenkung des Auges begleitet wird.

ROHMER (8) schrieb den von ihm beobachteten Enophthalmus dem Verschwinden oder wenigstens einer Verminderung des orbitalen Fettes zu, in Folge einer trophischen Störung nach nervöser Läsion, die durch das Trauma entstanden ist.

HILMY und FUCHS (9) erklärten bei einem Falle die Genese des Enophthalmus durch die vorhandene Paralyse des Musculus obliquus superior und inferior.

MAKLAKOW (10) nimmt eine peripherische Läsion des Sympathicus an, da auch gleichzeitig Paresen der Augenmuskeln vorhanden sind; zur Erklärung derselben stellt er sich vor, dass die Läsion sich an derjenigen Stelle localisirt, bei welcher die interessirten Nerven ein Bündel bilden, nämlich in der Entfernung von ungefähr 4 mm vor dem Foramen opticum und knapp hinter dem Ganglion ciliare. In dieser Gegend schliessen die Augennerven die Arteria ophthalmica ein. Wenn jetzt durch eine Läsion dieses Gefäss zerrissen wird, dann wird eine Blutung entstehen, welche zuerst Exophthalmus und nachher durch nervöse Erregung Muskel-Contraction

hervorbringen wird. Durch die Blutung entsteht, wie MAKLAKOW annimmt, eine Läsion der diese Gegend passirenden Nerven.

Bei unsrem oben erwähnten Falle kann, wie es aus der Beschreibung hervorgeht, die knöcherne Theorie nicht angewandt werden, da keine Erscheinung erlaubte, auf eine Läsion der knöchernen Wände der Orbita zu schliessen, durch welche das physiologische Verhältniss des Orbital-Raumes zu seinem Inhalte aufgehoben werden könnte. Wir glauben aber, wie oben gesagt wurde, dass derartige Fälle von dem eigentlichen Enophthalmus ausgeschlossen werden sollen.

Die Theorie der Zusammenziehung des orbitalen Gewebes in Folge einer Entzündung desselben ist am wenigsten anwendbar bei dem vorliegenden Falle, da die nach der Verletzung abgelaufene Zeit zur Ausbildung eines solchen Vorganges zu kurz ist. Ferner sollte eine solche Entzündung von Verwachsungen des Bulbus mit den umgebenden Geweben nebst nachfolgender Beschränkung der Beweglichkeit des Auges gefolgt werden. Der Bulbus aber bewegte sich leicht bei allen beobachteten Fällen, so auch bei dem unsrigen, was die Annahme der entzündlichen Zusammenziehung des orbitalan Gewebes ausschliesst.

Die auf die Paralyse des Sympathicus sich stützende nervöse Theorie ist am meisten zur Erklärung der Ursache des traumatischen Enophthalmus geeignet. Zur Begründung dieser Theorie tragen sowohl unsere Kenntnisse aus der Physiologie als auch die klinischen Beobachtungen bei. Wenn der cervicale Theil des sympathischen Nerven durchschnitten ist, dann entsteht Verengerung der Pupille und Einsenkung des Bulbus in die Orbita. Während der Einsenkung nähern sich die Lider einander, und die Lidspalte erscheint daher weniger breit als die normale. Die Contraction der Pupille wird der Lähmung des Dilatators der Pupille, und die Einsenkung des Bulbus der Lähmung des orbitalen MÜLLER'schen Muskels zugeschrieben. Weiter beobachtet man eine Erweiterung der Gefässe der der paralytischen Seite angehörenden Hälfte des Gesichtes, sowie Erhöhung der Temperatur.

Die Resultate dieser physiologischen Experimente sind durch die klinischen Beobachtungen bestätigt, seitdem die Ausschneidung des Sympathicus in der Therapie angewandt wurde, wie beim Exophthalmus mit Struma, beim Glaucom und bei der Epilepsie. — So beobachtete JABOULAY (11) bei einem Epileptiker die Entstehung eines Enophthalmus nach Exstirpation des Sympathicus. Derselbe Autor machte die gleiche Operation bei einem Kranken mit BASEDOW'scher Krankheit, und erhielt als Resultat das Verschwinden des Exophthalmus. Ebenso hatte JOUNESCO (12) gute Resultate beim Exophthalmus der BASEDOW'schen Krankheit durch die Ausschneidung des cervicalen Sympathicus erzielt.

Aus diesem ist klar, dass die Ursache des traumatischen Enophthalmus in dem Sympathicus gesucht werden soll, und zwar in einer Lähmung und nicht in einer Erregung desselben, wie BEER glaubt, da bei der letzteren,

wie physiologische Experimente zeigen, das Gegentheil entsteht als bei der Paralyse, nämlich Erweiterung der Pupille, grössere Erweiterung der Lidspalte, Spasmus der Gefässe und Exophthalmus.

Unsere Beobachtung bildet einen nennenswerthen Beitrag zu der nervösen Theorie, nämlich der Paralyse des Sympathicus, die wir im vorliegenden Falle als die Ursache der Entstehung des Enophthalmus annehmen. Hier kann weder eine Orbital-Fractur, noch eine Entzündung des Gewebes oder eine Lähmung irgend eines Augen-Muskels in Betracht gezogen werden, wie es aus der Anamnese des Patienten hervorgeht.

Was den Sitz der Läsion des Sympathicus anbelangt, glauben wir, wie Maklakow und Rohmer, dass derselbe peripher und nicht intraorbitär sei, da Durchschneidung des Hals-Sympathicus ausser dem Enophthalmus noch Störungen in den Gefässen hervorruft, die aber bei dem traumatischen Enophthalmus fehlen. Indem wir in Betracht ziehen, dass nach den Physiologen die Veränderungen des Platzes des Bulbus in der Orbita von der Wirkung des Müller'schen Orbitalmuskels abhängen, nehmen wir zur Erklärung des traumatischen Enophthalmus bei unserem Falle die Theorie von Schapringer als geeignet an, nach der unter der Wirkung der Verletzung des orbitalen Randes eine Läsion der sympathischen Fasern mit nachfolgender Lähmung des orbitalen Muskels von Müller entsteht. Es ist aber noch nicht festgestellt, auf welche Weise ein solches Trauma wirken und eine Paralyse der den genannten Muskeln innervirenden sympathischen Fasern hervorrufen kann. Wenn die Verletzung derartig ist, dass eine intraorbitäre Blutung entsteht, besonders dort, wo Maklakow glaubt, dann könnte man annehmen, dass das ausgeströmte Blut die sympathischen Fasern durch Druck lähmt. In einem solchen Falle kann man ebenfalls die bei einigen Fällen beobachtete Parese der Augenmuskeln begreifen.

Bei dem unsrigen Falle aber kann eine solche Hypothese nicht möglich sein, da bei demselben die Erscheinungen intraorbitärer Blutung fehlten. Wir stellen uns zur Erklärung der Wirkung der Verletzung vor, dass durch dieselbe eine Erregung des Nervus supraorbitalis entsteht, welche übergehend durch das Ganglion ciliare auf die sympathische Wurzel desselben ihre Function hindert und eine Lähmung der den orbitalen Müller'schen Muskel innervirenden Fasern des Sympathicus hervorruft. Wir kommen zu dieser Hypothese aus der Beobachtung, dass der traumatische Enophthalmus besonders bei einer solchen Verletzung des oberen orbitalen Randes entsteht, welche sich im Bereiche des supraorbitalen Nerven localisirt, wie es bei unsrem Kranken der Fall ist. Wenn die Functions-Hemmung der sympathischen Wurzel längere Zeit besteht, dann kann Entartung der sympathischen Fasern entstehen und folglich der Enophthalmus constant werden. Unsere Hypothese kann vielleicht den von Bjöström (13) auf Neuralgien des Trigeminus bezogenen Fall von Enophthalmus unterstützen.

Die Prognose für die Sehkraft des traumatischen Enophthalmus kann schlecht sein, wenn derselbe in Folge einer Fractur der Orbitalwände oder einer intraorbitären Blutung entsteht. In solchen Fällen ist es klar, dass eine Läsion des Sehnerven entstehen kann, die eine Atrophie desselben hervorruft. Auf diese Weise ist es erklärlich, dass manche Fälle mit Erblindung endigten. Wenn es sich aber um Enophthalmus handelt, der entstanden ist durch die oben genannte Ursache, dann kann die Prognose als eine gute betrachtet werden, da eine einfache Paralyse des Sympathicus nicht ungünstig auf das Sehen wirkt, wie aus den bisherigen, bei Kranken mit normaler Sehschärfe (z. B. bei Epilepsie) gemachten Excisionen des Sympathicus bewiesen wurde.

Unser Fall erlaubt auch, was die Sehschärfe anbelangt, eine gute Prognose zu stellen, da bis jetzt seit dem Auftreten des Enophthalmus 3 Monate vergangen sind, ohne dass sich die Sehschärfe irgendwie verändert hat. Die Prognose aber kann nicht günstig gestellt werden, was die Einsenkung des Bulbus selbst anbelangt, und besonders wenn dieselbe seit genügender Zeit besteht, so dass die gelähmten sympathischen Fasern bereits eine Entartung erlitten haben. Bei unsrem Kranken erzielten wir nur eine leichte Besserung des Enophthalmus.

Was die Therapie des traumatischen Enophthalmus anbelangt, so machte Darier (14) die Tenotomie der geraden Augenmuskeln, indem er sich auf die Beobachtung stützte, dass die Tenotomie beim Strabismus von Exophthalmus gefolgt ist. Diese Therapie aber, trotzdem sie den Enophthalmus bessert, ist nur eine symptomatische, und sie erfüllt nicht die Indication, die aus der wahrscheinlicheren Ursache der Krankheit, nämlich aus der Paralyse des Sympathicus, ausgeht. In dieser Beziehung indicirt sich die Anwendung des elektrischen Stromes auf den Hals-Sympathicus, durch welchen Rohmer (8) eine nennenswerthe Verminderung des Enophthalmus bekam. Wir wendeten ebenfalls einen schwachen constanten Strom an, und erhielten bei unsrem Kranken eine leichte Besserung des Enophthalmus.

Literatur-Verzeichniss.

1. Daulnoy, De l'Enophtalmie traumatique. 1899.

2. Maklakow, De l'Enophtalmie traumatique, Clin. Ophtalmol. 1898. Nr. 4.

3. Lang, Traumatic enophthalmos with retention of perfect acuity of vision. Transactions of the Ophthalmol. Society. IX. S. 41.

4. Gessner, Enophthalmus traumaticus. Archiv für Augenh. XVIII. S. 297.

5. Löw, Beitrag zur Lehre von Enophthalmus. 1890.

6. Schapringer, Beitrag zur Casuistik des Enophthalmus traumaticus. Klin. Monatsbl. für Augenh. XXXI. S. 309.

7. Beer, Studien über den traumatischen Enophthalmus. Archiv für Augenh. XXV. S. 315.

8. Rohmer, Un cas d'enophtalmie traumatique. Annales d'Oculist. 1890. Octobre.

9. Fuchs, Wiener klin. Monatsschr. A. 10.

10. MAKLAKOW, l. c.

11. JABOULAY, La section du sympathique cervical dans ses effets sur la vision chez l'homme. Lyon médical. 1895. 10. Nov.

12. JONNESCO, La resection totale et bilaterale du sympathique cervical. Annales d'Oculist. 1897. Mars.

13. BJÖRSTRÖM, Fall af vasomotorisk Enophthalmus. Upsala läkareförm. förh. X. S. 378.

14. DARIER, Clinique ophtalmolog. 1898. Nr. 4.

III. Beitrag zur Behandlung der Hypopyon-Keratitis.

Von Dr. **Eduard Zirm** in Olmütz.

In einem Aufsatze, welcher in der Wiener klin. Wochenschrift 1899 Nr. 9 unter obigem Titel erschienen ist, habe ich die Art der Behandlung der Hypopyon-Keratitis eingehend beschrieben, wie ich sie auf meiner Augen-Abtheilung, die auch in dieser Hinsicht über ein reichliches Material verfügt, übe. In fast unveränderter Weise habe ich seit jener Zeit das Verfahren beibehalten und es an über 100 Fällen während des Trienniums 1899—1901 neuerdings erprobt. Da die Ergebnisse der Behandlung wirklich recht befriedigende sind, wenigstens im Vergleiche mit früher (Sublimat-Auswaschungen, Jodoform-Pulver, Verband, Spaltung nach SAEMISCH, Glühplatin), so erscheint es gerechtfertigt, in Kürze nochmals zu berichten, zumal ich aus Erfahrung weiss, dass von vielen Fachcollegen, auch an Kliniken, noch in der Art vorgegangen wird, die ich als die auch von mir früher geübte angedeutet habe.

Zunächst habe ich den Verband unbedingt verworfen. Er verhindert den Lidschlag, bewirkt Secret-Ansammlung und schafft dadurch neue Infectionsquellen. Statt seiner wende ich das Schutzgitter an, um zu verhindern, dass der Kranke an seinem Auge herumwische. Dann habe ich die insbesondere nach Hornhaut-Spaltung häufig festgehaltene Bettruhe aufgelassen, die Kranken frei sich bewegen lassen. Jede Verlangsamung des Stoffwechsels erschwert die reactive Heilungs-Tendenz der kranken Gewebe. Durch ausreichende Ernährung suche ich ein Uebriges zu thun. Ferner gab ich die Sublimat-Auswaschungen auf als reizend und schmerzhaft, ersetzte sie durch mildes Einstreichen (2—4stündlich) von Sublimat-Vaseline in den Bindehaut-Sack (0,01:50), was weit weniger unangenehm empfunden wird und augenscheinlich besser und nachhaltiger desinficirt. Statt Jodoform-Einstäubungen verwende ich nunmehr ausschliesslich Xeroform, von welchem ich einige Male täglich nur einen feinen Staub mit einem kleinen Pulverbläser auf das Geschwür auftragen lasse; ein Mehr bewirkt Schmerz und ist überflüssig, wie es meistens bei der Anwendung eines einstreuenden Pinsels der Fall ist.

Es ist selbstverständlich, dass ich bei jedem septischen Geschwür zu allem Anfang das Hauptmittel ausgiebig verwendete, die Galvanokaustik. Die gelegentliche Perforation, die hierbei manchmal stattfand, erwies sich gewöhnlich als förderlich, so dass ich sie, wie bereits in obiger Arbeit angegeben, öfter mit Absicht herbeiführte, allerdings nur bei sehr tiefen und umfangreichen Geschwüren und reichlicherem Kammer-Eiter. Im Verlaufe des Jahres 1901 habe ich z. B. unter 82maliger Anwendung der Glühschlinge (bei 61 Fällen von Hypopyon-Keratitis) 12 Mal meist absichtlich perforirt, und zwar an der tiefsten Stelle des Substanz-Verlustes. Durch die Perforations-Oeffnung entleerte sich gewöhnlich ein Theil des Kammer-Eiters, der übrige verschwand meist überraschend schnell.

Unter diesen Maassnahmen ergab sich — und dies scheint mir ein besonderer Vortheil derselben zu sein — nur selten die Nothwendigkeit, den wachsenden Kammer-Eiter durch einen Hornhaut-Schnitt zu entleeren. Die Paracentese ist an sich, ganz abgesehen von den stets mit ihr verbundenen hochgradigen Schmerzen, ein gefahrbringender Eingriff für den Bestand des Auges, da sie sehr häufig eine Synechie des Pupillar-Randes hinterlässt und durch secundäre Drucksteigerung das Auge später zu Grunde richtet. In ganz besonderem Maasse gilt dies von dem Schnitt nach Saemisch, bei welchem ein Einheilen des Pupillar-Randes in die Wunde die Regel ist. Dies bewirkt ein späteres Zugrundegehen eines gewaltigen Percent-Satzes (etwa ein Drittel nach meinen früheren Erfahrungen) der nach Saemisch paracentesirten Augen, wahrlich ein Umstand, der ausreichend sein sollte, dieses Verfahren vollkommen zu verlassen! In den wenigen Fällen, bei welchen der Vorderkammer-Eiter sich nicht rückbildete, also zu seiner Entleerung geschritten werden musste, legte ich daher den Schnitt an der unteren Hornhaut-Peripherie an und machte ihn möglichst klein durch Einstich einer krummen Lanze. Dies war z. B. im Jahre 1901 unter 61 Fällen von Hypopyon-Keratitis nur 5 Mal, im Jahre 1900 unter 31 Fällen nur 3 Mal nothwendig gewesen. Was die entspannende Wirkung des Schnittes nach Saemisch anlangt, so ist diese bei der nach Obigem viel günstigeren Heilung der Geschwüre leicht zu entbehren und steht in ihrer günstigen Einwirkung jedenfalls in keinem Verhältnisse zu den erwähnten verderblichen Folgen dieser Schnittführung.

Was die häufig vorhandene Thränensack-Eiterung anlangt (sie bestand unter 92 Fällen der Jahre 1900, 1901 in 9 Fällen), erwiesen sich täglich mehrmaliges Ausdrücken des Thränen-Sackes und Ausspülung desselben mit Protargol-Lösung als rasch wirksam, so dass das Secret verschwand und die Heilung von der bei uncomplicirten Fällen von Keratitis nicht merklich abwich.

Die Vortheile der geschilderten Behandlungsart lassen sich damit zusammenfassen, dass mit ihr viel weniger Schmerzen verbunden

sind, dass der Reiz-Zustand des kranken Auges früher sich vermindert, dass die weitere Progression rasch gehemmt wird, so dass gewöhnlich keine grösseren Narben bleiben als der Ausdehnung der Geschwüre zur Zeit des Beginnes der Behandlung entspricht. Vor allem andern aber bleiben vordere Synechien nur höchst selten zurück, womit die grossen sonst vorhandenen Gefahren, so insbesondere nachfolgende Drucksteigerung hinwegfallen. In vielen Fällen bleibt daher ein brauchbarer Theil des Sehvermögens erhalten oder lässt sich durch eine optische Iridectomie nachträglich gewinnen. Ungünstig war der Ausgang nur in 3 Fällen gewesen, bei welchen andre Momente zu Grunde lagen: in dem einen hochgradiger Marasmus einer 77jährigen Alten, in dem andren durch Prellung der Hornhaut entstandene Abscedirung. In dem dritten Falle handelte es sich offenbar um eine besonders schwere Infection. Die Abscedirung schritt unaufhaltsam weiter, es entstand Panophthalmitis mit Protrusio bulbi, und die Kranke ging unter Erscheinungen einer allgemeinen Sepsis zu Grunde.

Es versteht sich von selbst, dass ausserdem Atropin oder Scopolamin, sowie feuchtwarme Ueberschläge Verwendung fanden, letztere zumeist im regressiven Stadium der Narbenbildung. Auch subconjunctivale Einspritzungen einer 10 % Kochsalzlösung wurden mitunter angewendet. Mehr Wirkung als von diesen sah ich einige Male bei der conjunctivalen Verwendung des von Wolffberg empfohlenen Dionins in Pulverform.

Wenn es auch, streng genommen, nicht hierher gehört, kann ich es bei dieser Gelegenheit doch nicht unerwähnt lassen, dass ich von der Anwendung des Dionins insbesondere bei scrophulösen perniciösen Hornhaut-Abscessen, wo ich bei bereits drohender Hornhaut-Einschmelzung als ultima ratio Dionin in den Bindehaut-Sack einbrachte, geradezu überraschende Erfolge gesehen habe. Ich kann diese nur auf die Wirkung dieses Mittels zurückführen, da jedes Mal unmittelbar nach dessen Anwendung eine günstige Wendung eintrat.

In ähnlicher Weise wie bei der Hypopyon-Keratitis bin ich mutatis mutandis auch bei den septischen Geschwüren überhaupt, sowie bei allen progressiven verfahren, und habe, wo es nöthig erschien und nicht nebst Atropin, Scopolamin die Lapis- oder Protargol-Behandlung eingeleitet wurde, eventuell auch in Verbindung mit letzteren die oben angegebene Salben-Therapie in Verwendung gebracht.

Von einer Veröffentlichung von Krankengeschichten glaube ich als entbehrlich absehen zu können, verweise übrigens auf jene am Schlusse meiner eingangs citirten Arbeit.

IV. Ueber die Anwendung von Cuprum citricum bei Trachom.

Vorläufige Mittheilung von Dr. **F. R. v. Arlt** in Graz.

Die vorzüglichen Erfolge, welche ich in geeigneten Fällen (bei Blenn. neonat., Hornhautgeschwüren, subacuten Katarrhen u. s. w.) mit Argentum citricum (Itrol Credé, in Substanz gegeben) erzielte, hatten zur Folge, dass ich seit 2 Jahren fast kein Arg. nitric. mehr verwende.[1]

Die Vortheile der Verwendung citronensauren Silbers gegenüber salpetersaurem Silber einerseits, und die analoge Wirkung von Silber und Kupfersalzen andrerseits, brachten mich auf den Gedanken, citronensaures Kupfer versuchsweise anzuwenden. Cupr. citr. ist ein grünes, feines, sehr leichtes Pulver von 35,2 % Kupfergehalt. Die Formel lautet: $Cu_2C_6H_4O_7 . 2^1/_2 H_2O$.

Die Löslichkeit in Aq. dest. von 15° C. wurde mit 1 : 9143 annäherungsweise bestimmt. Geringe Erwärmung befördert die Löslichkeit nicht merklich. Es war nun von Interesse zu erfahren, ob sich das Präparat in Kochsalzlösung wesentlich besser löse. Die bezügliche Bestimmung, welche ergab, dass 1 g citronensauren Kupfers 7700 cm^3 einer 1 % NaCl-Lösung von 36° C. zur Lösung erfordere, wurde im chemischen Institut der k. k. Karl Franzens-Universität Graz ausgeführt.

Obwohl das Präparat bereits 1832 von Gay-Lussac in Liebig's Laboratorium dargestellt und späterhin von verschiedenen Forschern zum Gegenstande der Untersuchung gemacht wurde, so ist es meines Wissens bis heute niemals auf seine therapeutische Verwendbarkeit geprüft, geschweige denn in die Praxis eingeführt worden.

Zu Beginn meiner Versuche verwendete ich das Präparat mit Zucker verdünnt in Mischungen von 1 : 20 bis 1 : 10, späterhin unvermischt, jedoch in sehr geringer Menge, bei mehreren, Jahre lang mit Blaustein behandelten Trachomen.

Ich bemerkte bald, dass das Mittel, obwohl nur einmal täglich eingestäubt, nicht unwirksam sei und verzichtete auf jede weitere unterstützende Behandlung mit Sublimat u. s. w.

Ende December begann ich die Versuche mit 5- und 10 % Salbe (Ung. glycerini cum amylo), welche, wie Ung. Pagenstecher angewandt, es den Kranken ermöglicht, sich selbst zu behandeln und den Arzt nur etwa alle 8 Tage besuchen zu müssen.

---

[1] Vgl. Engelhard-Dresden, Mergl-Pressburg; Nenadovicz u. A. berichten ebenfalls sehr günstig in „Die neue Silber-Therapie" von Heyden, Dresden-Radebeul. Auch Primarius Dr. E. Bock-Laibach hat gute Erfahrungen mit Itrol gemacht, bei Pannus succulentus.

Die Methode, die sich am besten bewährte, und welche ich daher bei den zur Behandlung mit Cupr. citr. geeigneten Fällen nunmehr ausschliesslich anwende, ist folgende[1]:

Ganz wie bei Ung. Pagenstecher wird ein Tropfen der türkis-blauen Salbe aus der Zinn-Tube auf ein geknöpftes Glas-Stäbchen gedrückt und in den Bindehaut-Sack eingelegt, die Lider geschlossen, dann etwa $^1/_2$ Minute massirt. Es ist nicht unbedingt nothwendig, das obere Lid umzustülpen.

Dabei tritt kein, oder nur ein momentaner sehr geringer Schmerz ein; Patienten, auch Kinder, können nach der Massage die Augen öffnen und sofort ihre gewohnte Beschäftigung beginnen.

Dieses Verfahren muss aber, dem speciellen Falle angepasst, 2—3 Mal täglich ausgeübt werden. Die Augen dürfen erst eine Stunde nach der Einreibung gewaschen werden.

Dass die Patienten das Mittel selbst anwenden können, halte ich nebst der Schmerzlosigkeit für einen ganz besonderen Vorzug der Behandlung mit Cupr. citr. Allerdings führt sie nicht rascher zum Ziele, als die übrigen nicht operativen Verfahren.

Die Wirkung auf Pannus trachom. aber ist überraschend; ich konnte sie schon bei dem Einstreu-Verfahren beobachten, noch besser bei der Salbe mit Massage; von meinen Patienten hatten 3 Pannus, er ging in 7 bis 12 Tagen zurück.

Für diese Methode eignen sich besonders jene Fälle, welche wir bisher mit Cupr. sulf. in Substanz behandelten; bei Fällen mit profuser Secretion muss erst diese durch Arg. nitr. oder Arg. citr. beseitigt werden. Hornhaut-Geschwüre, sowie in- oder externe Behandlung mit Jodpräparaten, bilden eine Contra-Indication.

Ob sich diese Methode auch für die schwersten Formen eignet, wird eine Reihe von Controll-Versuchen ergeben, welche eben auf den Kliniken oder Abtheilungen von Hofrath Prof. E. Fuchs-Wien, Prof. Dimmer-Graz, Primarius Dr. E. Bock-Laibach angestellt werden.

Die Freundlichkeit der klinischen Chefs ermöglichte mir die Anstellung von Versuchen, so dass ich hoffen kann, binnen Kurzem sichere Mittheilungen über eine grössere Zahl von Fällen bringen zu können. Den günstigen Einfluss auf Pannus habe ich erwähnt; auch die krankhaften Veränderungen der Conj. palp. bessern sich oft schon nach 8—14 Tagen. Die Secretion, wenn nicht übermässig, hört allmählich auf, so dass oft schon in der 3. Woche die Lider Morgens nicht mehr oder nur sehr wenig verklebt sind. Bei profuser Secretion ist Unterstützung durch Itrol-Einstreuen

[1] Ich lasse die 5- oder 10 % Salbe in Zinn-Tuben à 1—5 g Inhalt füllen. Die Tuben à 1 g sind für Ambulanten bestimmt; dieselben sind, da 1 g Ung. etwa 25 Tropfen giebt, gezwungen, alle Wochen einmal vom Arzte frischen Vorrath zu holen, so dass die Controlle gesichert erscheint.

nöthig. Die sulzigen Körner verkleinern sich allmählich, die Verdickung der Lider nimmt ab u. s. w.

Einen frischen Fall von Selbst-Infection des linken vom rechten Auge sah ich binnen 14 Tagen geheilt. Die 10 % Salbe wurde in einem schweren Falle anfangs täglich 3 Mal, sobald Besserung eingetreten war, 2 Mal eingerieben; später konnte ich zur 3maligen Anwendung der 5 % übergehen.[1]

Dass Eschara oder gar Narbenbildung niemals eintrat, ist bei der milden Wirkung des Cupr. citr. selbstverständlich. Beides habe ich, nebenbei bemerkt, auch bei Itrol nie gesehen, wo ich bei Blenn. neonat. in 7 (mein Sohn Dr. Benno v. Arlt in etwa 50) Fällen oft 2 Mal täglich sehr reichlich einstreute.

In einem Falle (10 % Salbe) ersuchte ich den Pat., nach der abendlichen Massage die Augen nicht zu waschen, bis ich Morgens käme, und fand zahlreiche türkis-blaue Schüppchen im Uebergangs-Theil des unteren und oberen Lides — Pat. hatte nicht die mindesten Beschwerden. Von grösster Bedeutung ist, dass die Ambulanten die Salbe regelmässig anwenden. In 2 Fällen trat in der Besserung Stillstand ein, und da gelang mir der Nachweis, dass sie, ganz wie das Ausbleiben bei den mit Blaustein behandelten vorkommt, das Mittel gar nicht oder nur selten anwandten.

Klinische Beobachtungen.

I. Umschriebener Schwund der Regenbogenhaut bei specifischer Pupillen-Erweiterung.

Von J. Hirschberg.

Bekannt und häufig ist umschriebener Schwund der Regenbogenhaut nach dem akuten Anfall von Drucksteigerung; ich sah die länglichen, blaugrauen Fleckchen im kleinen Kreise, wenn der Anfall selbst nur 1—2 Tage gedauert, an vorher von mir gesund befundenen Augen. Selten und merkwürdig ist dieselbe Erscheinung in Folge von Pupillen-Erweiterung nach specifischer Ansteckung.

Am 11. VIII. 1887 kam ein 38jähriger, der seit Kindheit mit dem linken Auge geschielt, in der letzten Zeit weniger; vor 8 Jahren Lues erworben; seit $^1/_2$ Jahre nicht mehr bequem zu lesen im Stande ist, und auch an Kopfschmerz leidet. Es zeigte sich rechts Mydriasis mit Accommodations-Lähmung. Die rechte Pupille maass 5 mm und war starr, die linke maass $3^1/_2$ mm und war beweglich. Das rechte Auge brauchte, bei H. m. 1 D,

[1] Jenen Herren Fachgenossen, welche Versuche mit Cupr. citr. machen wollen, diene zur Kenntniss, dass Herr Apotheker Anton Schürer von Waldheim, Wien I., Himmelpfortgasse 17, Präparat und Salbe vorräthig hält.

Für die Mittheilung der hierbei gemachten Erfahrungen wäre ich sehr dankbar.

mindestens 3 D, um Sn $1^1/_2{}'$ in 10—12″ zu lesen; das linke vermochte dies mit dem seine H ausgleichenden Glase von + 1,5 D. On, GF. n. Eine Einreibungs-Kur mit nachfolgendem Gebrauch von Kj. wurde angeordnet. Der auswärtige Kranke blieb nicht lange in Beobachtung.

Am 17. V. 1889 kehrte er wieder, mit der Klage, dass er seit Jahresfrist auch mit dem linken Auge nicht mehr so gut sieht. Jetzt ist beiderseits die Pupille 5 mm weit und fast starr.

H. m. rechts 1,5 D, links 2,5 D. Zum Lesen feinster Schrift braucht das rechte Auge + 2,5 D, das linke + 4,5 D. Somit ist Accommodations-Parese rechts noch deutlich, links aber stärker ausgeprägt. Es wurde ihm dieselbe Behandlung, wie das erste Mal, verordnet.

Am 23. VII. 1890 kehrte er wieder mit Kopfschmerz, Gedächtniss-Schwäche u. dgl. leichteren Zeichen von specifischem Hirn-Leiden. Mydriasis und Accommodations-Parese fast wie zuvor. Jetzt zeigten sich im inneren-unteren Quadranten der linken (braunen!) Regenbogenhaut drei helle, graublaue, leicht vertiefte rundliche Flecke von 1—1,5 mm Durchmesser, zwei in dem grossen, einer im kleinen Kreis der Iris.

Im Jahre 1894 war die rechte, zuerst afficirte Pupille enger, als die linke (3,5 : 4,5 mm), beide starr, beiderseits Accommodations-Parese. Rechts H. m. 1,0 D, links 2,5 D; rechts + 3 D, links + 5,0 D erforderlich, um Sn $1^1/_2{}'$ in 10″ zu lesen.

1896, 1899 ungefähr derselbe Zustand. (Immer wurde Hg und Kj verordnet.)

Am 6. I. 1902 kam der Kranke zurück nach Berlin, der jetzt hauptsächlich über Schlaflosigkeit und Gedächtniss-Schwäche klagte.

Rechte Pupille 3 mm, linke 5 mm, beide starr.

Rechts H. m. 1,0; + 2,75 Sn $1^1/_2{}'$ in 12″.

Links H. m. 2,5; + 4,5 Sn $1^1/_2{}'$ in 12″, GF. n., On.

In der linken Regenbogenhaut sind jetzt vier helle, graublaue, leicht vertiefte Flecke vorhanden, von denen zwei dem Pupillen-Rande näher sitzen; mit der Lupe erkennt man zwischen diesen beiden noch einige ganz kleine; sowie ferner den Beginn eines derartigen Flecks im äusseren-unteren Quadranten der rechten Regenbogenhaut.

Der Kranke wurde wieder, in einem Sanatorium, dem Einfluss des Hg ausgesetzt. Erscheinungen von Tabes hat er niemals dargeboten.

II. Diphtherische Gangrän des Thränen-Sackes.

Von Dr. Caspar in Mühlheim a. Rh.

Angeregt durch eine Mittheilung im Februarhefte (S. 38) dieses Centralblattes möchte ich die folgende Beobachtung veröffentlichen.

Am 12. III. 1894 wurde ich zu einem $2^1/_2$ Wochen alten Kinde gerufen. Dasselbe litt seit einigen Tagen an einer Augen-Entzündung, die vom Hausarzte mit Aufpinseln einer schwachen Höllenstein-Lösung behandelt worden war. Die Untersuchung ergab beiderseitige Schwellung und Röthung der Lider und auf der Lid-Bindehaut oben und unten einen ausgedehnten Belag. Die Membran war rechts erheblich dick, von schmutzig-grauer Farbe und

nicht abwischbar. Links war sie dünner, aber auch nur unter Blutung entfernbar. Augapfel-Bindehaut mässig geröthet, sonst keine Veränderungen. Absonderung spärlich. In der Nase und im Rachen keine Membranen.

Unter Auswaschungen mit Borlösung verschwanden die Beläge schon nach einigen Tagen, so dass ich meine Annahme, es handle sich um eine künstlich erzeugte Pseudo-Diphtherie, bestätigt glaubte. Es blieb nur eine ziemlich lebhafte Röthung und leichte Schwellung der Lid-Bindehaut bestehen, Absonderung fehlte fast gänzlich. Gleichzeitig aber verschlechterte sich trotz guter Pflege das Allgemein-Befinden ganz bedeutend. An den Unterschenkeln stellte sich Sklerem ein, das in aufsteigender Richtung sich verbreitete.

Am 26. III. wurde das Kind, welches ich etwa eine Woche lang nicht gesehen hatte, mir in die Sprechstunde gebracht. Während die Lid-Schleimhaut noch mässig geröthet schien, fand sich jetzt in der rechten Thränensack-Gegend eine ziemlich scharf begrenzte, geröthete, vorstehende und etwas hart anzufühlende Stelle und in deren Mitte ein schwarzer Schorf, welcher von einer kleinen fistulösen, offenbar bis in den Thränen-Sack führenden Oeffnung durchbohrt wurde. Bei Druck entleerte sich nichts. Die Angehörigen hatten die Röthung und bald darauf auch die Verschorfung angeblich seit 3 bis 4 Tagen bemerkt.

Die Gangrän griff mit grosser Schnelligkeit um sich. Schon am 29. III. bot sich an der Stelle des Thränen-Sackes eine scharf ausgeschnittene, tiefe, von schmutzigen Granulationen ausgekleidete Höhle, etwa von der Grösse, dass eine Erbse in derselben Platz gefunden hätte. Trotz des zunehmenden Kräfteverfalles begann der Grund des kleinen Kraters sich schnell zu reinigen.

Am 2. IV. trat der Tod ein.

Eine bakteriologische Untersuchung ist nicht vorgenommen worden.

Unser Büchertisch.

Neue Bücher.

1. Grundriss der indo-arischen Philologie und Alterthumskunde. III, 10. Medicin, von Julius Jolly. (Strassburg, 1901. K. J. Trübner.)

Dies ganz ausgezeichnete Werk giebt zum ersten Mal eine systematische, auf dem gesammten Quellen-Material begründete Uebersicht der Hindu-Medicin. Auf S. 112—115 sind die Augenleiden abgehandelt; die Star-Operation nicht nach Susruta (vgl. m. Gesch. d. Augenkrankh. im Alterth. S. 38), sondern nach einem Werke von Vagabhaṭa (vielleicht aus dem achten Jahrhundert n. Chr.). Diese Beschreibung ist „einfacher und klarer“, auch in zwei Punkten vollständiger, indem der Einstichspunkt in der Sklera und die Bewegung der Lancette nach oben hinzugefügt wird. Aber leider vermissen wir auch hier, wie bei Susruta, die genauere Beschreibung des zweiten Actes, der Niederlegung des Stars.

2. Claudii Hermeri mulomedicina Chironis. Edidit Eug. Oder. (Lipsiae, 1901. B. G. Teubner.)

Es ist dies das älteste Werk über Thierheilkunde, (aus welchem Vegetius den grössten Theil seines Werkes entlehnt hat,) die um 400 n. Chr. gefertigte Uebersetzung eines griechischen Werkes. L. II, c. 4—9 handeln von Augen-Krankheiten: de triciasi oculorum, de suffusione oculi, de platocoriasin, de lunaticco oculo, de stafyloma oculi, de myiocefalio in oculo, de unguine oculi, de incomatio in oculo. (Die Sprache ist das Latein der Maulthier-Treiber.)

Von Interesse sind hauptsächlich 3 Punkte:

I. Es wird beschrieben, dass in gewissen Star-Formen das Bildchen in der Pupille schwindet. (Diese Beobachtung finden wir nicht in den Resten der griechischen Aerzte, wohl aber bei den Arabern, so dass man sie den letzteren fälschlich hätte zuschreiben können. Veget. III, 16 hat sie übernommen; das griechische Original dieses Satzes scheint nicht erhalten zu sein.) In platocoriasi . . . oculi limpidi tanquam sani. sed respiciens interius in oculo quasi livore diffusum intelligis bilem. quod magis sic intelligitur, dum in ipso oculo imaginem figurae tuae quomodo in speculo, ut videri solet in oculo, non videtur.

II. Der eigentliche Star-Sitz wird genau definirt. Haec ipsa suffusio ypochima vocatur, quae posita est post ipsa[-m pupillam] et duas tunicas superiores, ceratoiden et ragoiden, interius sedet super arachnoiden (die vordere Linsenkapsel), non tangit pupilla[m]. quare et curari postest per paracentesin.

III. Lid-Heber und Lid-Halter waren bekannt und bei dem Star-Stich verwendet.

Oculum aperias ex duobus tyflodiplangistris vel per obtalmostatum si habueris.

Fac, ut oculus ejus patens cludere se non possit.

Der stumpfe Doppelhaken *τυφλοδιπλάγκιστρον* wirkt analog dem Desmarres'schen Lid-Heber. (Abbildung bei Abulcasis, Venet. 1500, Bl. 1500). Der *ὀφθαλμοστάτης* wirkt wie unsre Sperrer; vielleicht war er weniger zusammengesetzt, als die antiken Specula, — z. B. dem im Centralbl. f. Augenheilk. 1892. S. 2 abgebildeten einigermaassen ähnlich.

3. Die Krankheiten im Feldzug gegen Russland (1812). Eine geschichtlich-medicinische Studie von Prof. Dr. W. Ebstein. Stuttgart, 1902. (Schnee-Blindheit und Ophthalmie. S. 41.)

4. Sehprobentafeln zur Bestimmung der Sehschärfe für die Ferne. Für die Zwecke der Praxis und mit besonderer Berücksichtigung der ärztlichen Gutachterthätigkeit. Herausgegeben von Dr. F. v. Ammon, k. Ober-Arzt und Augen-Arzt in München. Mit 6 Tafeln und einer erläuternden Textbeilage. (München, 1901. J. F. Lehmann.)

Für den genannten Zweck brauchbar; enthält auch Haken und Spiegel-Schrift.

5. Tafeln zur Entlarvung der Simulation einseitiger Blindheit und Schwachsichtigkeit. Nach Snellen entworfen von Stabsarzt Dr. v. Haselberg in Berlin. (Wiesbaden, 1901. Bergmann.)

„Vor das angeblich gute Auge wird ein rothes, ein grünes Glas vor das angeblich blinde gestellt. Hat letzteres gute S, so wird der Mensch die gesammten aus Roth und Schwarz zusammengesetzten Buchstaben herunterlesen, da ihm die rothen Theile durch das grüne Glas vollkommen wie die schwarzen erscheinen.“

6. Internationale Sehproben-Tafel für Kinder. Von Dr. E. Heinemann, Augenarzt in Berlin. (Berlin, 1902. Fischer's med. Verlag, H. Kornfeld.)

Enthält eine Hand mit ausgestrecktem Zeigefinger, dessen Richtung anzugeben ist.

*7. Ophthalmologische Operations-Lehre, speciell für prakt. Aerzte und Land-Aerzte. Von Dr. E. Heymann in Riga (Halle a/S., 1901. C. Marhold.) — Wir beklagen den kürzlich erfolgten Tod des Verf.'s.

8. Stereoskopisch-photographischer Atlas der pathologischen Anatomie des Auges. Von Prof. Dr. A. Elschnig in Wien. II. Lief. Taf. XVII—XXXII, mit beschreibendem Text. (Wien und Leipzig, 1901. Wilh. Braumüller.)

Enthält Myopie, Hypermetropie, Staphyl. corn. tot., Sec. glaucom, Staphyl. intercal., Iridocycl., Phthis., Glaskörper-Ablösung, flächenhaftes Melanosarcom, Glioma ret., Staphyl. verum.

9. Jahresbericht über die Leistungen und Fortschritte im Gebiete der Ophthalmologie, begründet von Nagel, herausgegeben von Prof. Dr. J. v. Michel. (XXXI. Bericht für 1900, erste Hälfte, Tübingen, 1901.)

10. Breves apuntes sobre la profilaxia de la oftalmía purulenta de los recién nascidos, par Emilio Alvarado. (Valladolid, 1901.)

*11. Spring catarrh of the eyes, by H. Danvers, M. D. (London, 1901. John Bale, Sons u. Daniellsson. 60 S.)

12. Festschrift des schlesischen Vereins zur Heilung armer Augenkranker in Breslau zu seinem 50jähr. Jubiläum am 12. Nov. 1901. (Breslau, 1901.)

Journal-Uebersicht.

I. Zeitschrift für Augen-Heilkunde. VI. Heft 3. 1901. September.

1) **Zur Veränderung der Macula lutea nach Contusion,** von Prof. Dr. Ernst Fuchs in Wien.

Für die Lochbildung in der Macula nach Contusionen sind in der letzten Zeit mehrere ophthalmoskopische Mittheilungen veröffentlicht worden, denen anatomische Befunde fehlen. Verf. theilt dagegen einen anatomischen Befund mit, den er auf Contusion zurückführt, ohne dass ophthalmoskopischer Befund zu erheben gewesen war. Charakterisch ist die Bildung von Hohlräumen in der Netzhaut, hauptsächlich der Fovea, die sich mit Flüssigkeit füllen. Bleibt diese durchsichtig, oder fliesst sie aus, so müsste sich ophthalmoskopisch das Bild einer Defectbildung der Macula ergeben.

---

2) **Ueber die Anwendung grosser Gaben von Jod-Präparaten in der Augen-Heilkunde,** von Dr. W. Nobbe in Berlin.

Verf. berichtet über Heil-Erfolge Pagenstecher's durch grosse Jod-Mengen auch in verzweifelten Fällen von Sehnerven-Atrophie, bei denen wohl ein Gumma vorlag. Es wurden 6—8 g Natr. jod. pro die gegeben, und dies durch sehr lange Zeit (in einem Falle bis 1560 g), ohne dass Beschwerden eintraten. Auch bei Skleritis, Episkleritis, Augenmuskel-Lähmungen bewährten sich diese Gaben.



3) **Weiterer experimenteller Beitrag zur intraocularen Desinfection mittels Jodoform-Stiftchen,** von Dr. F. Ostwalt in Paris.

Verf. untersuchte bei Kaninchen, ob präventive Einführung von Jodoform eine Infection milder verlaufen lasse, fand jedoch keinen besseren Erfolg als bei frühzeitiger Einführung nach erfolgter Infection.

4) **Ueber das Einfach-Sehen bei angeborenen Augenmuskel-Lähmungen,** von Dr. H. Feilchenfeld in Lübeck.

In Verf.'s Falle war die Fähigkeit des Binocular-Sehens und eine kräftige Fusions-Tendenz erhalten. Exclusion trat nur da ein, wo das Interesse des monocularen Einfach-Sehens es verlangte, sie hörte auf, wo das höhere Interesse des binocularen Einfach-Sehens in Kraft trat.

5) **Die neue Universitäts-Augenklinik in Würzburg.** von Prof. C. Hess.

Heft 4. October.

1) **Beiträge zur Pathologie der orbitalen Schuss-Verletzungen,** von Prof. W. Goldzieher in Budapest.

Verf. geht näher auf die Befunde schwerster chorioretinaler Veränderungen ein, die nach Schuss-Verletzungen der Orbita eintreten, ohne dass der Bulbus oder Sehnerv von der Kugel getroffen sind. Entgegen der Ansicht Berlin's, dass diese Chorioretin. plastica durch Umwandlung von Blutungen entsteht, misst Verf. diesen Blutungen geringe Bedeutung bei, nimmt vielmehr an, dass in Folge der Gewebs-Zertrümmerung, die das Orbital-Gewebe durch das durchfahrende Geschoss erleidet, der Blutkreislauf in der Chorioidea, die Ernährung der Netzhaut Schaden erleidet. Auch die Verletzung der Ciliar-Nerven hilft die stürmischen hyperplastischen Vorgänge herbeiführen.

2) **Eine ungewöhnliche Aderhaut-Netzhaut-Veränderung auf congenitaler Basis,** von Dr. E. Spengler in Graz.

4 Kinder blutsverwandter Eltern zeigten geringe Herabsetzung der Sehschärfe bei normalem Gesichtsfelde, andeutungsweise Hemeralopie, Augenmuskel-Störungen, Unregelmässigkeiten in der Pigment-Vertheilung der Iris, sowie des Fundus, die denen der Retinitis punctata albescens glichen. Die Form hat Leber bereits als anomale Form der Retin. pigmentosa beschrieben.

3) **Magnet-Extraction eines Eisensplitters aus der Linse ohne Cataract-Bildung,** von Dr. M. Sacher (Universitäts-Augenklinik Basel).

In dem Falle Verf.'s wurde ein 2 mm langer Eisensplitter, der tief in der Linse steckte, 18 Tage nach dem Eindringen mit dem grossen Magneten in die Vorderkammer gefördert, aus letzterer mit dem Hirschberg'schen Magneten geholt. Es blieb bei einer ganz kleinen umschriebenen Linsen-Trübung, die auch nach 2 Jahren nicht grösser geworden war. Verf. stellt ähnliche Fälle aus der Literatur zusammen.

4) **Ein Fall von intermittirender einseitiger Oculomotorius-Lähmung,** von Dr. Stoewer-Witten.

Es handelt sich um eine Erkrankung des linken Oculomotorius, bei der zunächst die den Levator palpebrae und Rectus inferior versorgenden Fasern afficirt waren, später die den Levator und Rectus superior versorgenden. Die



Lähmung dieser Fasern blieb 3 Jahre constant, so zwar, dass mehrmals am Tage eine theilweise oder völlige Restitutio ad integrum eintrat.

Zur Erklärung nimmt Verf. als wahrscheinlichstes an, dass ein Aneurysma oder ähnliches blutreiches Gewebe auf den Oculomotorius-Stamm drücke, und die Schwankungen der verschiedenen Blutfülle entsprechen.

---

5) **Glaucom-Anfall in Folge von Luxation einer subluxirten Linse durch Atropin-Einträufelung,** von Dr. G. Weill in Strassburg.

Heft 5. November.

1) **Weitere Beiträge zur Kenntniss der angeborenen Anomalien des Auges mit besonderer Berücksichtigung der Genese der Korektopie,** von Prof. L. Bach.

Anatomische Beschreibung eines Falles von Korektopie bei einem Kaninchen. Zur Korektopie kommt es, wenn bei Aufsaugung der Pupillar-Membran Gefäss-Verbindungen des kleinen Gefässkreises der Iris nach hinten zur seitlichen Linsen-Kapsel zu lange bestehen bleiben. Zur definitiven Aufklärung bedarf es neuer Versuche.

---

2) **Der Chalazion-Bacillus und sein Verhältniss zu den Coryne-Bacterien,** von Dr. A. Hála in Prag.

Den vielumstrittenen Xerose-Bacillen legt Verf. eine neue Eigenschaft bei, sie sollen die Erreger des Chalazion und damit identisch mit den Chalazion-Bacillen Deyl's sein. Ihre pathogene Wirkung sollen sie nach Reizung der Conjunctiva durch Katarrhe entfalten und Abscesse bezw. Granulations-Geschwülste im Bindehaut-Gewebe hervorrufen. Damit fiele auch die Annahme, dass das Chalazion eine Retentions-Cyste der Meibom'schen Drüsen ist.

---

3) **Zwei Fälle melanotischer epibulbärer Sarcome mit auffallender Pigmentirung des Corneal-Epithels,** von Dr. W. Hochheim in Greifswald.

Heft 6. December.

1) **Ueber Behandlung der Netzhaut-Ablösung nach Dor,** von Dr. Gallus in Bonn.

Verf. hat das Dor'sche Verfahren, bestehend in Kauterisation der Sklera über der abgelösten Netzhaut, subconjunctivalen Kochsalz-Injectionen, Blut-Entziehung mit Heurteloup in 8 Fällen angewendet. Stets legte sich die Netzhaut rasch mehr oder weniger vollständig an, doch wurden keine Dauer-Erfolge erzielt. Verf. verspricht sich viel von Verbesserungen des Verfahrens, das in sehr grosser Schmerzhaftigkeit einen erheblichen Nachtheil hat.

---

2) **Augen-Erkrankung nach Heufieber,** von Dr. E. Franke in Hamburg.

Die Augen-Erkrankungen bei Heuschnupfen haben keinen anderen Charakter als begleitende Augen-Erscheinungen bei anderen Nasen-Leiden. Es wird Conjunctivitis und Blepharitis beobachtet, die je nach dem Grade des Leidens starke Beschwerden machen. Gegen Jucken und Lichtreiz wirkten Holocain-Einträufelungen am besten.



3) **Ueber einen Fall von Sichtbarkeit der Ciliar-Fortsätze im Pupillar-Gebiet,** von H. Koerber in Marburg.

4) **a) Ueber einen Fall von Exophthalmus pulsans; b) Ueber einen Fall von pulsirender Hornhaut-Ektasie,** von Dr. Paul Knapp in Marburg.

VII. Heft 1. 1902. Januar.

1) **Ueber bakteritische Embolien des Sehnerven,** von Prof. v. Michel.

Verf. theilt den mikroskopischen Befund eines Auges mit, das die Erscheinungen einer metastatischen Iridocyclitis geboten hatte, nachdem Pat. nach Verletzung der linken Ferse an pyämischen Erscheinungen erkrankt war. Es fanden sich unerwartet auch im hinteren Bulbus-Schnitte, und zwar im Sehnerven metastatische Herde; es waren Streptokokken-Embolien sowohl in die Gefässe des Circ. arter. iridis major als auch in diejenigen der Arteria centralis retinae erfolgt. Danach können embolische Gefäss-Verstopfungen nicht blos in zwei von einander getrennten Gefäss-Gebieten zugleich auftreten, sondern auch nur einzelne Verzweigungen betroffen werden.

Bakteritische Embolien der Sehnerven scheinen sehr selten zu sein.

2) **Beitrag zur Kenntniss der symmetrischen Orbital-Tumoren,** von Prof. Dr. Goldzieher in Budapest.

Bei einer 16jährigen wurde eine als Fibro-Sarcom diagnosticirte Orbital-Geschwulst links operativ entfernt, worauf sich ein Recidiv und eine Geschwulst rechts entwickelte. Nach der nun vorgenommenen Exstirpation der rechten Geschwulst kam es bald zum Exitus. Die Section ergab, dass es sich um allgemeine Syphilis handelte, und auch die Geschwülste als syphilitisch aufzufassen waren, als ein von dem Periost, sowie den Bindegewebs-Septen der Orbita ausgehender hyperplastischer Process.

Verf. schliesst, dass ein sehr rasch wachsender, mit einer Geschwulst-Bildung längs des oberen Orbital-Randes einhergehender Exophthalmus mit Verdrängung des Bulbus nach unten stets, auch bei Mangel anamnestischer Daten, auf Syphilis verdächtig ist.

3) **Ueber den Werth der Lid-Bildung mittels Uebertragung stielloser Haut-Theile,** von Prof. H. Kuhnt in Königsberg.

Noch nicht abgeschlossen.

4) **Beiträge zur operativen Augen-Heilkunde,** von Priv.-Doc. Dr. Sachs in Wien.

1. Verf. verwendet zur Lösung vorderer Synechien ein Verfahren, bei dem er mittels schief geführten Trepans einen Hornhaut-Lappen ausschneidet, ihn umklappt und nach Lösung der anhaftenden Synechie zurückschlägt.

2. Bei der Entfernung intraocularer Fremdkörper benutzt er eine kleine Glüh-Lampe zur Durchleuchtung, um aus dem Schatten den Sitz des Fremdkörpers zu bestimmen. Erfolgreiche Versuche fehlen noch.

3. Verf. empfiehlt eine Uebertragung stielloser Haut-Läppchen zur Lid-Bildung, die nur die oberste Epidermis-Schicht enthalten dürfen und sich dann durch gutes Anschmiegen und Anheilen auszeichnen. Entnahme mittels Iridectomie-Lanze, trockener Verband.

5) **Ueber die Entwicklung der Binnen-Muskulatur des Auges.** Einstweilige Mittheilung, von Dr. H. Herzog in Berlin.

Verf. beschreibt den Verlauf der Entstehung des Sphinkters und Dilatator iridis aus dem Pigmentblatt; der Musc. ciliaris ist nicht vom Epithel der secundären Augen-Blase, sondern vom Mesenchym-Gewebe abzuleiten.

---

6) **Beitrag zur Casuistik der angeborenen Schürze der Bindehaut,** von Dr. Schapringer, New York.

Verf. führt aus, dass mehrere in der Literatur als erworbene mitgetheilte Schürzen-Bildungen der Bindehaut als angeborene aufzufassen sind. Er schlägt dafür den Namen Epitarsus vor. Spiro.

II. Archives d'ophtalmologie. 1901. Juli—September.

1) **Die Technik der Vornähung,** von Landolt.

---

2) **Beitrag zur pathologischen Anatomie und Pathogenese der Sehnerven-Affectionen bei Hirntumor,** von Sourdille.

Verf. kommt auf Grund seiner anatomischen Studien zu dem Resultat, dass die Theorien von Schmidt-Manz und Leber-Deutschmann weder die klinischen Symptome, noch die histologischen Veränderungen erklären, die die Sehnerven während der Entwicklung von Hirntumoren darbieten. Im Allgemeinen stimmt die Theorie von Parinaud von Hirnödem am besten mit beobachteten Veränderungen überein.

Im Speciellen besteht die erste Veränderung in einem Oedem des Ependyms, welches sich bei den engen Beziehungen zwischen III Ventrikel und Chiasma direct auf letzteres und die Sehnerven fortsetzt. Diese nehmen an Volumen zu, werden im Knochen-Kanal beengt, und so entsteht eine venöse Stauung im intra-orbitalen Theil der Nerven mit consecutivem Hydrops der Scheiden. Unter Compression der Central-Arterie und Vene entwickelt sich nun ein Collateral-Kreislauf durch das Capillarnetz der Lamina cribrosa, durch welchen das venöse Netzhaut-Blut in das choroidale und sklerale peripapillöse System abgeleitet wird. Die oben erwähnte Ausdehnung des Capillarnetzes der Lamina cribrosa ist die Haupt-Ursache der Papillenschwellung.

Die Atrophie des Sehnerven beginnt im Canalis opticus und hat ihren Grund in der Einschnürung, die der Nerv hier erleidet.

---

3) **Subconjunctivale Hetol-Injectionen,** von Pflüger.

Verf. empfiehlt die 1 % Lösung bei Herpes corneae, tiefen Hornhaut-Ulcerationen, Entzündungen des vorderen Theils der Uvea und recidivirenden Skleritis.

---

4) **Congenitale tiefe Excavation der Papille,** von Terrien und Petit.

---

5) **Drei Fälle von Keratokonus. Unmittelbares und später festgestelltes Resultat der chirurgischen Behandlung,** von Badal.

Verf. spricht sich für Anlegung einer oberen Iridectomie aus.

---

6) **Gestalt-Veränderungen der Glaskörper-Trübungen bei Bewegungen des Auges,** von Imbert.



7) **Ein Fall von Riesen-Osteom des Sinus sphenoidalis,** von Gallet und Coppez.

Der durch temporäre Resection des Oberkiefers gewonnene Tumor hatte die Grösse eines Hühnereies und wog 167 g. Der Sehnerv der betreffenden Seite war atrophisch. Patient starb an eitriger Meningitis.

8) **Traumatische Lähmung des M. obliquus superior,** von Terson.

9) **Plastik durch Stiellappen-Bildung aus dem Oberlid bei Ektropium des Unterlids,** von Dupuy-Dutemps.

Verf. empfiehlt das Verfahren namentlich zur Deckung kleiner Substanz-Verluste bezw. Ektropium. Es kommt namentlich die Zartheit und Schmiegsamkeit des überpflanzten Lappens vortheilhaft in Betracht. Die lineare Narbe im Oberlid stört nicht. Moll.

III. Recueil d'ophtalmologie. 1901. Juli.

1) **Das Diploskop,** von Dr. A. Remy.

2) **Ueber eine Methode und einen Apparat zur Refractions-Bestimmung,** von Dr. Thooris. (Fortsetzung und Schluss.)

August.

1) **Ueber die Behandlung der eitrigen Hornhaut-Entzündung,** von Dr. F. Perrin.

2) **Klinische Beobachtungen,** von Dr. Galezowski.

September.

1) **Noch einmal das primäre Glaucom im Orient,** von Dr. G. Bitzos.

2) **Ueber die Behandlung der eitrigen Hornhaut-Entzündung,** von Dr. F. Perrin. (Fortsetzung und Schluss.) Ancke.

Bibliographie.

1) A propos d'un cas d'ophtalmie métastatique monoculaire avec abcès du bras, d'origine puerpérale, par les Docteurs Aug. Collomb et Georges Müller. (Revue médicale de la Suisse Romande. 1901. 20. Dec. Nr. 12 p. 747—760.) Eine 31jährige, zum dritten Mal schwangere Frau, bekam nach zwei ganz normalen Geburten sehr unregelmässige Menstruation. Im 3. Monat der dritten Schwangerschaft wurde sie, ohne ihr bekannte Veranlassung, von Frösten, Erbrechen, Kreuzschmerzen und blutigem Vaginalausfluss befallen; am 3. Tage stellte sich auch eine schmerzhafte Anschwellung im linken Arme in der Höhe des M. biceps ein. Am 4. Tage erfolgte ein Abortus unter starker Blutung, Fieber. Am 5. Tage war der Schmerz im Arm überaus heftig. Am 7. Tage klagt Pat. über heftigen Stirn- und Periorbital-Schmerz. Wegen ihres Armes wird sie auf die chirurg. Abtheilung des Kantons-Spitals in Genf gebracht, wo der unterdessen ent-

wickelte Abscess geöffnet und viel Eiter entleert wird, welcher, ebenso wie der Lochialfluss, Staphylococcus aureus enthält. Da das Auge sich verschlimmert, so wird dasselbe genauer untersucht und gefunden: starke Chemosis, Exophthalmus, Ciliarinjection, Trübung der Hornhaut und des Kammerwassers, die Iris verfärbt, fleischig, verdickt; mit Mühe werden Bewegungen der Hand erkannt, das Gesichtsfeld ist stark eingeengt, der Augen-Hintergrund ist nicht zu sehen. Es wird die Diagnose auf Irido-Chorioiditis und eitrige (wahrscheinlich metastatische) Glaskörper-Entzündung gestellt. Nachdem Pat. entsprechend behandelt worden war, ergab eine der letzten Untersuchungen, vom 28. October 1901, also ca. 8 Monate nach den ersten Erscheinungen, folgenden Befund: Das Auge äusserlich scheinbar normal, Iris etwas nach vorn gewölbt, einige hintere Synechieen. Im Augen-Hintergrund grosser gelblich weisser Herd auf einem Theil der Papille, der sich auf die abwärts laufenden Gefässe erstreckt und dieselben umhüllt; fadenförmig treten dieselben an den Rändern und am peripheren Ende des Herdes wieder hervor; ein kleiner Pigmenthaufen liegt nahe dem oberen Rande der Papille. Von jenem grossen weisslichen Herde getrennt, befinden sich 3 kleine, unregelmässige, dichte, erhabene Herde, welche in den Glaskörper hineinragen und mit den noch trüben Partien desselben in Zusammenhang zu stehen scheinen und den Eindruck von vernarbenden Rissstellen in der Retina machen, durch welche wahrscheinlich der Einbruch des Eiters in den Glaskörper stattgefunden hat. Ausserdem ist der ganze sehr blasse Augen-Hintergrund mit kleinen gelblichen Herden, aber namentlich um die Papille herum, übersät; auch in unmittelbarster Nähe der nicht sehr sichtbaren Macula lutea befinden sich solche. Sämmtliche Netzhaut-Arterien sind fadenförmig und haben an verschiedenen Stellen, einen weissen, punktirten Hof. — Central nimmt Pat. Bewegungen der unmittelbar vor das Auge gehaltenen Hand wahr; schläfenwärts zählt sie Finger auf 2 m Entfernung. Es besteht ein centrales unregelmässiges Skotom und das periphere Gesichtsfeld ist concentrisch eingeengt. Sechs Wochen später hatten die kleinen Gefäss-Höfe und die darauf befindlichen gelben Flecken bedeutend abgenommen. Emmert.

2) Die Erfolge der Iridektomie bei Primär-Glaukom, Inaug.-Diss. sub ausp. Prof. C. Mellinger in Basel, von Carl Vettiger aus St. Gallen. Basel 1901. Verf. berichtet über die End- und Dauer-Resultate von 75 Glaukom-Fällen und zwar 23 Glaukoma acutum, 28 Glauk. chronicum und 22 Glauk. simplex. Das Sehvermögen zeigt am Schluss der Beobachtung im Vergleich zum Eintrittsstatus:

	Glauk. acut.	Glauk. chron.	Glauk. simpl.
Besserung in . . .	73,91 %	39,28 %	—
Stat. id. in . . .	4,34 %	14,29 %	25 %
Verschlechterung in	21,74 %	35,71 %	66,66 %
Zerfall in	—	10,71 %	8,33 %.

Bezüglich der End- und Dauer-Resultate fand Verf. bei Glauk. acut. günstige Wirkung der Iridektomie in 95,65 %; bei Glauk. chron. günstige Wirkung in 76,15 %, indem Besserung, Stillstand oder Verlangsamung des Krankheitsprocesses eintrat, schädliche Wirkung in 19,85 %; bei Glauk. simpl. günstige Wirkung in 51,81 % (d. h. 25 % Stillstand, 26,81 % Verlangsamung der S.-Abnahme), schädliche Wirkung in 7,27 %. Als Schlusssätze stellt Verf. auf: 1. Die Iridektomie vermag in der Mehrzahl aller 3 Glaukom-Formen den Krankheits-Process dauernd günstig zu beeinflussen; 2. je früh-

zeitiger im Verlauf des Glaukoms die Iridektomie zur Anwendung kommt, desto besser sind in der Regel die Resultate. Emmert.

3) Die Enucleation bei Panophthalmitis. Bericht aus der Zürcher Universitäts-Augenklinik über die Jahre 1886—1900, von Dr. C. Bauer, ehemals I. Assistent. (Correspondenzbl. f. Schweiz. Aerzte. 1901. 15. September. Nr. 18. S. 577.) Zur Frage, ob Enucleation oder Evisceration bei Panophthalmitis, hat Verf. unter 320 Enucleationen der Jahre 1886—1900 diejenigen herausgesucht, bei welchen ausgesprochene Panophthalmitis, d. h. acute eitrige Uveitis unter den Erscheinungen von Chemosis, Lidschwellung und hauptsächlich Protrusion und herabgesetzte Beweglichkeit des Bulbus bestanden hat. Er fand 53 solcher Fälle, also 16 % der Gesammt-Enucleationen; Traumen waren sozusagen die einzige Ursache und betrafen 45 Männer und 8 Frauen. Die Panophthalmitis folgte zuweilen sehr rasch auf die Verletzung und im Durchschnitt, auf alle Fälle berechnet, betrug die Krankheitsdauer von der Verletzung bis zur Enucleation 7 Tage, die durchschnittliche Heilungsdauer bis zur Entlassung, von der Enucleation an gerechnet, 7—8 Tage, also kaum verschieden von der Heilungsdauer der ohne Panophthalmitis Enucleirten. Auf Grund der eigenen und fremder Beobachtungen hält sich die ophthalmolog. Klinik in Zürich berechtigt, die Behandlung durch Enucleation weiter zu üben, weil dieselbe, „in Bezug auf rationelle, vollständige Entfernung des Infections-Herdes und rasche reactionslose Heilung jeder anderen Methode, vor Allem auch der Exenteratio bulbi, überlegen ist.“ Emmert.

4) Die allgemein-diagnostische Bedeutung der Neuritis retrobulbaris und ein interessanter Fall dieser Krankheit, von Prof. Dr. J. Deyl. (Wiener klin. Rundschau. 1901. Nr. 38 u. 39.) Einen, in Bezug auf das ätiologische Moment und den Verlauf interessanten Fall von Neuritis retro-bulbaris theilt Verf. mit. Bei einem 55jährigen Manne waren die charakteristischen Symptome für diese Erkrankung (Herabsetzung der Sehschärfe, relatives Skotom für Roth und Grün, kleines, centrales, absolutes Skotom) vorhanden. Da Tabak- und Alkoholvergiftung ausgeschlossen werden konnten, und andererseits von Chirurgen bei dem Patienten angeblich ein ringförmiges Rectum-Carcinom gefunden worden war, so musste an den seltenen Befund einer Neuritis retro-bulbaris durch einen toxischen Einfluss des Krebses gedacht werden. Die diesbezüglich bekannt gewordenen Fälle stimmten aber, was die Symptomen-Reihe anbelangt, mit dem vorliegenden Falle nicht überein. — Dagegen zeigte derselbe eine auffallende Aehnlichkeit mit den häufiger vorkommenden Fällen von Neuritis retro-bulbaris auf syphilitischer Basis. Der Patient wurde einer systematischen Jodkur unterzogen, unter welcher Behandlung sich sein Allgemeinzustand, das Sehvermögen und das angebliche Darm-Carcinom wesentlich besserten. Schenkl.

5) Ueber metastatische Ophthalmie bei Meningitis cerebrospinalis epidemica, von Doc. Dr. Wintersteiner. (Wiener klin. Wochenschrift. 1901. Nr. 41.) Verf. hatte Gelegenheit, ein Auge eines an Meningitis cerebro-spinalis epidemica Gestorbenen anatomisch zu untersuchen. — Die Entzündung des Augapfels stellte sich als eitrig-hämorrhagische Irido-Cyclitis dar, und konnte der Nachweis geliefert werden, dass dieselbe auf metastatischem Wege entstanden war. Dafür sprach der Beginn der Entzündung in Iris und Ciliarkörper, wo sie auch die höchste Intensität erreicht hatte, die Beschränkung der Eiterung auf den vorderen Abschnitt des Uvealtractus und die starke Betheiligung einzelner Iris-Gefässe in Form einer wahrscheinlich auf Kokken-

Embolie beruhenden Thrombose; als negative Beweispunkte konnten betrachtet werden: das Fehlen einer Papillitis, die Geringfügigkeit entzündlicher Veränderungen im retro-bulbären Sehnerven-Abschnitte und der Umstand, dass Endothel-Wucherungen und spärliche Ansammlungen von Eiterkörperchen, die im Scheidenraume angetroffen wurden, das vordere blindsack-artige Ende nicht erreicht hatten. Die beginnende eitrige Retinitis, die constatirt wurde, musste lediglich als secundäre Erkrankung betrachtet werden, bedingt durch die Entzündung im vorderen Bulbus-Abschnitte, die eine nach hinten bis zur Papille fortschreitende Thrombose der Netzhautvenen mit beginnendem eitrigen Zerfall der Thromben und eine Periphlebitis herbeigeführt hatte. Die in der Cornea vorgefundenen Infiltrate konnten nur als in der Agone aufgetretene Entzündungsformen der Cornea gedeutet werden. Im Glaskörper-Eiter fand sich vereinzelt Diplococcus intracellularis meningitidis (Weichselbaum). Der Sehnerv und Intervaginalraum waren frei von Kokken. Es war somit in dem gegebenen Falle die Ophthalmie durch den Diplococcus intercellularis meningitidis hervorgerufen. Schenkl.

6) Heilung des Pannus mit dem Paquelin, von Regimentsarzt Dr. Josef Hamburger in Lemberg. (Wiener med. Wochenschrift. 1901. Nr. 42.) Bei einigen Fällen von trachomatösem Pannus hat Verf. den Paquelin mit Vortheil angewendet. Nach Cocaïnisirung des Auges wird der weissglühende Paquelin der Cornea genähert, ohne dabei mit letzterer in Berührung zu kommen; nun wird die ganze Pannusfläche mit der heissen Luft überstrichen und werden endlich die Gefässe am Limbus mit dem Paquelin berührt. Die Nachbehandlung besteht in Jodoform-Einstäubungen und Atropinisirung. Schenkl.

7) Beitrag zur Lehre von der Amblyopia aus Nichtgebrauch, von Doc. Dr. Carl Kunn in Wien. (Wiener med. Rundschau. 1901. Nr. 41.) Verf. negirt die Existenz einer Amblyopia aus Nichtgebrauch und führt zur Stütze seiner Ansicht 3 Fälle an, bei denen selbst Jahre langer Nichtgebrauch eines Auges die Sehschärfe nicht vermindert hatte. Schenkl.

8) Zur Laurentz'schen Theorie der Skiaskopie, von Dr. O. Neustätter in München. (Wiener med. Presse. 1901. Nr. 37—39.) Schenkl.

9) Ueber einen Fall von spongiösem Osteom der Stirnbein-Höhle, von Johannes Witzheller. (Inaug.-Dissert. aus der Universitäts-Augenklinik zu Greifswald. 1900.) Der Fall betraf einen 28jährigen Mann. Ausser der Geschwulst bestand Eiterung der Stirnbein-Höhle. Die Entfernung gelang nur unvollständig. Während der Heilung trat neben heftigen Gehirn-Erscheinungen beiderseitige Erblindung und Vortreibung des Auges ein, über welchem der Tumor sich befunden hatte. „Am meisten Wahrscheinlichkeit hat wohl die Annahme, dass hier ein nicht infectiöser Thrombus des Sinus cavernosus vorlag, welcher zu allgemeiner Hirndruck-Steigerung und vielleicht durch directen Druck auf die Sehbahnen zur doppelseitigen, fast völligen Erblindung führte.“ C. Hamburger.

10) Zur Aetiologie der bei Keratitis parenchymatosa vorkommenden Gelenk-Affectionen, von Oswald Zaunert. (Inaug.-Dissertation aus der Universitäts-Augenklinik zu Greifswald. 1900.) Verf. erinnert daran, dass nach Förster die bei parenchymatöser Keratitis vorkommenden Gelenk-Affectionen ihre Ursache wahrscheinlich in einer Affection des Gelenk-Knorpels haben, welch letzterer dem Bau nach mit der Hornhaut gewisse Aehnlichkeit habe. Unter 35 in den letzten 3 Jahren in der Greifswalder Augenklinik behandelten parenchymatösen Hornhaut-Entzündungen

trat 5 Mal Kniegelenks-Entzündung ein. In keinem der Fälle fand sich ein Anzeichen für Tuberculose, „in allen war Lues hereditaria sicher oder wahrscheinlich". Verf. kommt zu dem Schlusse, „dass das Auftreten einer chronischen, indolenten, gutartigen Kniegelenks-Entzündung bei der Keratitis parenchymatosa keinen Hinweis auf eine tuberculöse Natur der letzteren enthält, sondern im Gegentheil für Lues hereditaria spricht."

C. Hamburger.

11) Ein Beitrag zur Therapie der Netzhaut-Ablösung, von Arnold Staerkle. (Inaug.-Dissert. aus der Universitäts-Augenklinik zu Basel. 1900.) Bericht über 23 Fälle von Netzhaut-Ablösung, welche mit subconjunctivaler Kochsalz-Injection behandelt worden waren, in 2-, 4- und 10 % Lösung. Verf. kommt zu dem Resultat, dass hierdurch „längere Zeit anhaltende Besserungen und in einzelnen Fällen wieder dauernde Anlegung der Netzhaut" herbeigeführt worden seien, einhergehend mit Vergrösserung des Gesichtsfeldes und mit Steigerung der Sehschärfe. C. Hamburger.

12) Ein Fall von Orbitalphlegmone bei Schädel-Syphilis, von Paul Loele. (Inaug.-Dissert. aus der Augenklinik zu Jena. 1900.) Orbitalphlegmone bei einer 41 jährigen Frau, ausgehend von gleichzeitig bestehenden syphilitischen Geschwüren der Stirn. Verf. nimmt an, dass die Eiter-Erreger auf dem Wege der Venen zur Orbita hin vorgedrungen seien.

C. Hamburger.

13) Ueber einen Fall von eitriger Glaskörper-Infiltration, ausgehend von einer Operations-Narbe, von Fritz Wessling. (Inaug.-Dissert. aus der Universitäts-Augenklinik zu Jena. 1900.) Ektogene Infection einer scheinbar fest geschlossenen Iridectomie-Narbe bei einem 6 jährigen Mädchen, $^1/_2$ Jahr nach der Operation; an einer „circumscripten Stelle" war etwas Irisgewebe in die Narbe eingeheilt; Glaskörper-Abscess mit Eiterung an der Narbe; Enucleation. C. Hamburger.

14) Zur pathologischen Anatomie der Echinokokken-Erkrankung der Augenhöhle, von Ludwig Segelcke. (Inaug.-Dissert. aus der Augenklinik zu Jena. 1900.) Haselnuss-grosser, dem Bulbus aufsitzender Tumor, welcher das obere Augenlid empordrängte. Bei der Exstirpation — unter Schonung des Bulbus — entleerte sich eiterähnliches Exsudat. Die mikroskopische Untersuchung ergab, dass es sich um einen Echinococcus der Orbita handelte, „der seit einiger Zeit abgestorben, in voller Resorption begriffen war und zu einer dicken, stark infiltrirten, bindegewebigen Kapsel geführt hat". Mit dem Orbitalgewebe ist der Echinococcus fest verwachsen. Der Patient war 6 Jahre alt. C. Hamburger.

15) Ein Fall von glaucomatöser Iritis, von Oswald Weiser. (Inaug.-Dissert. aus der Augenklinik zu Jena. 1900.) Eine 28 jährige Frau bekommt einen Rückfall von Iritis, nachdem der erste Anfall — 5 Monate zuvor — ohne Zwischenfall geheilt war. Nach 14 tägigem Bestehen: Drucksteigerung und Herabsetzung der Sehschärfe; Iridectomie; Heilung. Fünf Monate später Recidiv der Iritis, starke Drucksteigerung, S = Fingerzählen in 1—2 m. Daher Paracentese der Hornhaut, doch floss das Kammerwasser in Folge seiner fibrinös-gallertigen Beschaffenheit kaum ab. Nochmalige breite Iridectomie: Heilung, Sehschärfe fast $^5/_5$, allerdings mit Cylinderglas. Das andre, seit 2 Jahren erblindete Auge zeigte deutliche Spuren einer abgelaufenen Iritis nebst tiefer Excavation. Anscheinend hatte es sich auch hier um Iritis glaucomatosa (Goldzieher) gehandelt. C. Hamburger.

16) Die Pathogenese der Stauungspapille bei Hirntumor, von Prof. Elschnig in Wien. (Wiener klin. Rundschau. 1902. Nr. 1—4.) Ueber eine Anzahl Fälle von Hirntumor und Meningitis, bei denen eine histologische Untersuchung der Sehnerven nach Marchi's Methode vorgenommen wurde, berichtet Verf. Diese Untersuchungen sprechen neuerdings für die Entzündungstheorie der Stauungspapille. Die Befunde ergaben: Die Stauungspapille ist eine interstitielle Entzündung. Dieselbe tritt so frühzeitig und hochgradig auf und überdies herdweise angeordnet, dass sie nicht durch Nerven-Degeneration erzeugt sein kann. Typische Ampulle kann bei normalem ophthalmoskopischen und anatomischen Befunde vorhanden sein, sie kann fehlen bei typischer Stauungspapille. Verf. hält an der Ansicht fest, dass die vom Tumor cerebri producirten Toxine, mit der Cerebrospinalflüssigkeit zum orbitalen Sehnerven gelangend, längs der Gefässe, d. i. in den präformirten Lymphwegen, eindringen und dort die Entzündung des interstitiellen Gewebes der Nerven erzeugen. Doch sind keineswegs alle vorkommenden Gefäss- und Druckanomalien zur Entstehung des hochgradigen Oedems bei der entzündeten Sehnervenpapille unbedingt nöthig. Es ist dafür schon die Thatsache entscheidend, dass bei jeglicher sogenannter idiopathischer primärer oder in Folge einer allgemeinen oder entfernten Organerkrankung entstehenden Neuritis sich dasselbe typische Bild der Stauungspapille entwickeln kann wie bei Tumor cerebri oder entzündlichen intracraniellen Affectionen. Es ist die Papille augenscheinlich zur Entwicklung mächtiger Schwellung bei jeglicher entzündlicher Reizung prädisponirt. Schenkl.

17) Ein Fall von Pseudo-Bulbärparalyse mit einseitiger reflectorischer Pupillen-Starre, von Dr. Ignaz Knotz, Leiter des Stadt-Spitals in Banjaluka (Bosnien). (Wiener med. Presse. 1901. Nr. 45.) Die Beobachtung des vorliegenden Falles erstreckt sich auf 5 Jahre; es handelt sich um einen mit Vitium cordis behafteten, aller Wahrscheinlichkeit nach von seiner Frau inficirten Alkoholiker, der nach Prodromal-Symptomen seitens des Gehirns und Hallucinationen angeblich abstürzte, mehrere Tage Verwirrung, später Somnolenz zeigte, und endlich eine totale Lähmung des Oculomotorius aufwies. — Die Lähmungs-Erscheinungen gingen nach Jodkali zurück, die Reaction der linken Pupille auf Licht, sowie die consensuelle Reaction kehrte aber nicht wieder. Nach 3 Jahren neuerliches Auftreten cerebraler Symptome und Abmagerung; Besserung nach Jodkali. Darauf wiederholte Verschlimmerung, endlich rechtsseitige Hemianopsie und Neuritis opticorum. Verf. nimmt als anatomisches Substrat des Falles eine Endarteriitis luetica im Vereine mit einer luetischen Basilar-Meningitis an. Schenkl.

18) Einen Fall von Tumor der Hypophyse ohne Akromegalie demonstrirt Dr. A. Fröhlich im Verein für Psychiatrie und Neurologie in Wien am 12. October 1901. (Wiener klin. Wochenschr. 1901. Nr. 1.) Beginn der Erkrankung vor 2 Jahren mit Kopfschmerz, Erbrechen — rapide Zunahme des Körperfettes, Sehnerven-Atrophie am linken Auge, temporale Hemianopsie rechts. Kältegefühl, Haarausfall seit Beginn der Erkrankung; Haut blass, trocken, an Fingern und Händen deutlich verdickt, sehr rasches Wachsthum der Nägel, Schilddrüse nachweisbar. Schenkl.

Um Einsendung von Separatabdrücken wird gebeten (Berlin NW. 26 Schiffbauerdamm).

Verlag von Veit & Comp. in Leipzig. — Druck von Metzger & Wittig in Leipzig.

Centralblatt
für praktische
AUGENHEILKUNDE.

Herausgegeben von

Prof. Dr. J. Hirschberg, Geh. Med.-Rath, in Berlin.

Monatlich ein Heft. Preis des Jahrganges 12 Mark. Zu beziehen durch alle Buchhandlungen des In- und Auslandes und die Postanstalten des Deutschen Reiches.

April. Sechsundzwanzigster Jahrgang. 1902.

I. Aus der augenärztlichen Privatpraxis.

Von Dr. E. Neese in Kiew.

I. Deletäres Hornhaut-Geschwür. Akute Psychose. Nachträgliche Iridectomie. Herr A., Apotheker aus Tschernigow, 59 Jahre alt, ein hagerer Mann, mit scharfen Zügen, fahler Gesichtsfarbe und von cachectischem Aussehen, war seit ungefähr 12—15 Jahren mein Patient. Das linke Auge war schon früher, scheinbar an Hornhaut-Geschwür, phthisisch zu Grunde gegangen. Das rechte Auge litt an Narbentrachom, von Zeit zu Zeit durch oberflächliche Hornhaut-Affectionen — Infilträtchen, Erosionen oder kleine Geschwürchen — complicirt. Alle paar Jahre einmal



stellte sich Patient bei mir mit einer derartigen Complication vor, um dann, nach einer einmaligen Ausquetschung der gelblich durchscheinenden Trachomkörner, zwei- oder höchstens dreimaliger Einträufelung von Atropinlösung, schleunigst wieder und auf lange Zeit meinem Gesichtskreise zu entschwinden. — Im Laufe der Jahre wurden die Hornhaut-Affectionen ernsthafter: vor ungefähr 7 Jahren erschien Patient bei mir mit einem ausgesprochenen centralen Hornhaut-Geschwür, weshalb ich ihn in die von mir geleitete Augenheilanstalt aufnehmen musste; nach Ausquetschung der Trachomkörner, unter Atropin und Anlegung eines antiseptischen feuchtwarmen Schnürverbandes, ging der Process alsbald zurück, das Geschwür kam zur Verheilung, und Patient konnte nach 10—14 Tagen nach Hause entlassen werden. Vor etwa 4 Jahren erschien derselbe auf's Neue, mit einem ähnlichen Geschwür, — nur dass letzteres dieses Mal noch durch eine Thränenschlauch-Verengerung complicirt war. Ausser der Sondirung war die Behandlung dieselbe wie das letzte Mal; und es kam nach etwa 4 Wochen zur Ausheilung des Geschwürs. — Ende April 1900 kam Patient abermals mit einem centralen Hornhaut-Geschwür zu mir. Das Trachom war inzwischen so gut wie ausgeheilt und in Vernarbung mit Verkürzung des Lides übergegangen. Dagegen bestand die Thränenschlauch-Stenose auch jetzt, was sich sowohl durch reichlichen Thränenfluss, als auch zeitweilig durch etwas schleimig-eitrige Absonderung kundthat, ohne jedoch, dass eine Ectasie des Sackes zu bemerken gewesen wäre. — Die Behandlung bestand auch dieses Mal in Sondirung, Atropin und antiseptischem Schnürverband, dem wegen des mitunter sich zeigenden Thränensack-Secretes auch noch 4 $^0/_0$ Borsäure-Ausspritzungen mit der Hohlsonde und Einpulverungen von Jodoform in den Conjunctivalsack beigefügt wurden. Unter dieser Behandlung reinigte sich das Geschwür und begann bereits zu spiegeln, weshalb ich den Verband, in Anbetracht der noch immer ab und zu auftretenden Thränensack-Absonderung, jetzt zu entfernen vorzog. Doch übte die Entfernung des Verbandes einen nicht günstigen Einfluss auf das Hornhaut-Geschwür aus, dessen Grund und Umgebung sich alsbald wieder trübten: es wurde das Auge daher in eben derselben Weise auf's Neue verbunden, worauf das Geschwür nach 2 Tagen wieder zu spiegeln begann. An diesem Tage unternahm der Patient gegen meine Erlaubniss (es war zudem ein schwüler staubiger Maiabend,) einen Stunden langen scharfen Spaziergang am Arme seines Gefährten, von welchem er, in Schweiss gebadet, in seinen Gasthof zurückkehrte. Das Resultat dieser Extravaganz war eine profuse, mehr eitrige, als schleimige Absonderung, welche sich am nächsten Vormittage sowohl unter dem Verbande zeigte, als auch bei Druck auf den Thränensack sich reichlich entleerte. Es wurde nun der Thränensack, durch Aufschlitzung der vorderen Wand desselben vom unteren Thränenkanälchen aus, weit geöffnet, ausgespritzt und mit dem Thermokauter ausgebrannt; darauf mit Jodoform eingepulvert und mit Jodoformgaze ausgepolstert.

Das eitrig gewordene Hornhaut-Geschwür aber wurde mit dem Glüheisen gebrannt, mit Jodoform bepudert, und das Auge wieder durch den antiseptischen Verband gedeckt. Doch geschah dem Weiterschreiten des Geschwürs hierdurch kein Einhalt, und es kam schon am folgenden Tage zur Bildung eines Hypopyon. Es wurde daher alsbald der SAEMISCH'sche Schnitt, der mir in solchen Fällen stets auf's Glänzendste sich bewährt hatte — horizontal durch den Geschwürsgrund und in das gesunde Gewebe hinein — in Ausführung gebracht. — Hierauf stand der Process in der Hornhaut während der folgenden Tage still, indem die Vorderkammer sich wiederhergestellt, das Hypopyon sich nicht mehr erneuert, das Geschwür sich abgegrenzt hatte. — Die Behandlung des Thränensackes war in dieser und der nun folgenden Zeit eine ganz consequente, indem derselbe — in ausgiebigster Weise durch den Canaliculus-Vorderwandschnitt geöffnet und frei zu Tage liegend, — zweimal täglich vermittels der Hohlsonde zuerst mit 5 pro mille Sublimat-Lösung, darauf mit 10 % Protargol-Lösung sorgfältig ausgespritzt wurde; ausserdem täglich einmal, stets wechselnd, mit dem Paquelin ausgebrannt, mittels einer mit Lapis in Substanz armirten Sonde gebeizt, oder mit dem scharfen Löffel ausgekratzt wurde. Dann wurde der Thränensack allemal mit Jodoformpulver reichlich vollgestreut und mit einem langen Docht von Jodoformgaze vollgepropft. Dieser Jodoformtampon wurde fünfmal im Laufe von 24 Stunden erneuert, um jegliche Infection des Hornhaut-Geschwüres von Seiten des Thränensack-Eiters auszuschliessen, und wurde in der Regel vollkommen trocken oder bloss an seinem unteren Abschnitte von Eiter durchtränkt gefunden. Ebenso häufig wurde selbstverständlich der antiseptische Verband über dem Auge erneuert, der Bindehautsack ausgespült und das Hornhaut-Geschwür selbst mit feingepulvertem Jodoform bepudert. Als ich gegenüber meinen später hinzugezogenen Herren Collegen, Dr. MANDELSTAMM und Dr. RUMSCHEWITSCH, einer totalen Exstirpation des Thränensackes, behufs Schützung der ulcerirten Hornhaut vor einer möglichen Infection durch diesen letzteren, Erwähnung that, wurde mir von beiden Collegen einstimmig versichert, dass, bei der von mir consequent durchgeführten Methode von Ausspritzung und Tamponade, eine Gefährdung der Hornhaut von dieser Seite her undenkbar sei.

Nichtsdestoweniger bemerkte ich nach einigen Tagen zu meinem grossen Verdrusse, dass — während das etwas medialwärts vom Centrum der Pupille gelegene rundliche Geschwür keine ausgesprochene Tendenz zum Weitergreifen zu haben schien, — an der temporalen Einstichstelle des SAEMISCH'schen Schnittes, in dem gesunden Cornealgewebe, ein feiner graulicher Strich sich zeigte; anfänglich kaum wahrnehmbar, und ungefähr in der Höhe des horizontalen Hornhaut-Meridians, zog derselbe sich sehr allmählich zur äusseren Hornhaut-Peripherie hin. Ebenso allmählich, fast unmerklich, wurde aus diesem Striche eine feine Rinne, und schliesslich eine seichte Furche mit getrübten Rändern. Ich öffnete nun den ursprünglichen Schnitt

im Geschwürsgrunde mit Hilfe eines geknöpften Messerchens, liess wieder Kammerwasser abfliessen und cauterisirte Ränder und Grund des Geschwürs und der eben erwähnten Furche mit dem Glüheisen. Das Resultat dieses Vorganges war bloss eine Verschlimmerung, indem das nun vorliegende Geschwür, statt sich zu begrenzen, weiter um sich griff. — Es wurde jetzt, bei fortgesetzter Benutzung von Jodoform und auch noch Creolin, zur Anwendung von warmen Breiumschlägen geschritten, 4—5mal täglich, zu einer Stunde. Nach einigen Tagen wurde mittels der Pincette von dem Grunde des uranfänglichen, rundlichen centralen Geschwürs, ein Jodoform-Schleimpfropf entfernt, der sich daselbst in der Schnittwunde allmählich festgesetzt hatte, und sich als gangränescirtes Hornhaut-Gewebe erwies. Kammerwasser floss ab, die Hornhaut collabirte, es wurde ein Verband applicirt und der Kranke auf den Rücken gelegt. — Am folgenden Tage hatte sich die Vorderkammer wieder hergestellt, der Geschwürsgrund schien reiner, die Ränder begannen zu spiegeln, es schien das Geschwür jetzt begrenzt; bald begannen auch Gefässreiser vom Hornhautrande an dasselbe heranzutreten. Doch unmittelbar an seinen temporalwärts gerichteten Rand, unterhalb des horizontalen Hornhaut-Meridians, schloss sich an ersteres ein zweites Geschwür an, das aus der oben erwähnten Furche hervorgegangen war. Dasselbe war von sichelförmiger Gestalt, mit der Convexität nach unten gerichtet, und reichte mit seiner temporalen Spitze bis fast an den äusseren Limbus corneae heran; es war flach, mit leicht spiegelndem Grunde, äusserst langsam, aber doch unaufhaltsam vorwärts schreitend, — ein torpides bandförmiges Ulcus rodens. — Die obere Hälfte der Hornhaut war vor der Hand frei geblieben; die durch Atropin ungefähr um die Hälfte erweiterte Pupille zeigte bei seitlicher Beleuchtung neben mehreren Synechien einige schmutzig gelbliche Ablagerungen hinter der vorderen und vor der hinteren Linsenkapsel. Rings um die Cornea bestand subconjunctivale Injection mässigen Grades; eine Secretion der Bindehaut war kaum vorhanden. Vorläufig wurden noch Finger gezählt. — Um auf das äusserst torpide, bandförmige Geschwür „umstimmend" einzuwirken — zumal das Glüheisen ohne jegliche günstigere Wirkung auf dasselbe geblieben war — wurden dessen Grund und Ränder, nach vorgängiger Cocainisirung, durch Herrn Collegen Mandelstamm mit einem vorher sorgfältig aseptisch gemachten feinen Cuprumstift bestrichen und unmittelbar darauf Cataplasmen auf das Auge gelegt. Die Reaction nach diesem Vorgange war eine ziemlich heftige: Das Auge fing an zu schmerzen, Grund und Ränder des Geschwürs nahmen einen gelblichen Farbenton an, dieses selbst ging in die Breite und Tiefe. Nach einigen Tagen reichte es mit seinem gesammten convexen Rande beinahe hart an die untere Hornhaut-Peripherie, — es war, mit anderen Worten, fast die ganze untere Hornhauthälfte exulcerirt, und drohte stündlich die Perforation. Es wurde von mir daher der Geschwürsgrund an seiner dünnsten Stelle mit dem v. Graefe'schen Messer punktirt, das Kammerwasser abgelassen

und der Kranke, auf's Neue unter Verband, auf den Rücken gelegt, um einem etwaigen Irisprolaps nach Möglichkeit vorzubeugen. — Dieser Eingriff schien von entscheidender Wirkung zu sein: schon am folgenden Tage hatte die Vorderkammer sich wiederhergestellt, der gesammte untere Hornhautrand nahm in Folge reichlicher Gefässentwicklung eine diffus rothe Färbung an, an das ursprüngliche rundliche Centralgeschwür traten vom inneren und oberen Hornhautrande reichlich sich verzweigende, grössere Gefäss-Stämme heran, und nach einigen Tagen konnte ich sagen, dass beide Geschwüre sich abgegrenzt hatten und scheinbar zum Stillstande gekommen seien. Handbewegungen wurden wahrgenommen. — Doch leider sollte die Freude nicht von zu langer Dauer sein. Denn wiederum sehr allmählich schritt das sichelförmige Geschwür mit seiner temporalen Spitze längs des Hornhautrandes weiter, nach aufwärts, und in die obere Hornhauthälfte hinein, so dass aus dem sichelförmigen Geschwür ein hufeisenförmiges wurde, und von dem gesammten Hornhaut-Gewebe jetzt bloss ein kleines Areal im oberen inneren Quadranten ungeschädigt blieb. — Glücklicher Weise jedoch ging dieses letztere Geschwür nicht beträchtlich in die Tiefe, und, ohne dass die bisher angewandte Therapie wesentlich geändert worden wäre, indem statt gewöhnlicher Leinsamen-Cataplasmen bloss solche von aromatischen Kräutern, statt Duboisin Eserin und statt Jodoform Xeroform in Anwendung gebracht wurden, kam es jetzt, fast unerwartet, zur Verheilung. Die Gefäss-Entwicklung, sowohl am unteren Rande des hufeisenförmigen, als am oberen inneren Rande des ursprünglichen Centralgeschwürs, wurde eine immer reichlichere und diffusere, Grund und Ränder des ersteren Geschwürs begannen zu spiegeln. In den nächstfolgenden Tagen stiess sich ein zweiter Jodoformpfropf, der sich nach der gewaltsamen Entfernung des ersten an derselben Stelle, im Grunde des Centralgeschwürs, festgesetzt hatte, freiwillig ab, worauf ein spiegelnder Hornhaut-Abschliff zu Tage trat.

Um diese Zeit traten beim Kranken, erst hin und wieder, darauf häufiger und anhaltender, Anzeichen gestörter Psyche auf. Etwaiger Alcoholismus wurde, nebenbei gesagt, von seiner Umgebung durchaus und entschieden in Abrede gestellt. Anfänglich murmelte er vor sich hin und delirirte bloss des Nachts, späterhin zwischenein auch am Tage, konnte aber leicht wieder zu normaler psychischer Thätigkeit zurückgerufen werden. Trotzdem der Verband von den Augen in der letzten Zeit fast ganz entfernt war, Atropin und Duboisin, wie schon erwähnt, durch Eserin, Jodoform durch Xeroform ersetzt, auf regelmässige Darm-Entleerung und gute Ernährung, namentlich durch reichliche Milch, geachtet worden war, Brompräparate verabreicht und zuletzt auch subcutane Injectionen von bromsaurem Hyoscin gemacht wurden, steigerte sich der Zustand dennoch bis zu dem Auftreten von furibunden Delirien mit Erscheinungen von Verworrenheit. Namentlich waren es Sinnestäuschungen im Bereiche der Gesichts- und der Gehör-Organe, während solche von Seiten der Geruchs- und Ge-

schmacks-Organe, sowie des Allgemein-Gefühls nicht zu bestehen schienen. Grösstentheils waren diese Hallucinationen bedrohlichen Inhalts, indem der Patient sich von unbekannten Personen, von Soldaten u. s. w. umgeben wähnte, die mit Messern u. dgl. auf ihn losgehen wollten; er sprang auf, lief davon, vertheidigte sich und kämpfte. – Unter der Einwirkung von Hyoscin beruhigte er sich ein wenig. In diesem Zustande theilweiser Klärung offenbarte die Untersuchung eine tiefe Schädigung des Bewusstseins: Patient konnte weder angeben, wo er sich befand und wer um ihn sei, noch empfand er seine beiderseitige Erblindung. Doch gleichzeitig mit der eintretenden Besserung und Abgrenzung des Hornhaut-Processes hatten die Erscheinungen der gestörten Psyche einen Grad erreicht, dass der Patient in dem Zimmer seines Gasthofes überhaupt nicht mehr gehalten werden konnte. Der von mir zugezogene Specialcollege, Priv.-Doc. Dr. Lapinsky, stellte zwar eine durchaus günstige Prognose, indem er den Zustand als hallucinatorische Verworrenheit (Meynert) mit dem Charakter einer Intoxicationspsychose bezeichnete, berechnete aber dessen Dauer auf etwa 4—6 Wochen und fand daher die Unterbringung des Patienten in eine Heil-Anstalt für durchaus nothwendig.

Zu meinem grossen Schrecken nahm ich nun in den folgenden Tagen wahr, dass gleichzeitig mit dem Reinigungs- und Vernarbungs-Processe der Hornhaut-Geschwüre eine, offenbar durch den Narbenzug bedingte, äusserst rapide Abflachung der bis dahin tiefen und wohlerhaltenen Vorderkammer vor sich ging. Gleichzeitig sank der Bulbus in die Tiefe der Orbita zurück und wurde matsch, während seine Vorderwand abgeflacht und die Augenkammer bald vollkommen aufgehoben war, — die Licht-Empfindung aber bei dem psychischen Zustande des Kranken nicht mit Sicherheit bestimmt werden konnte. Die Absonderung von Seiten des Thränen-Kanals war um diese Zeit so gut wie sistirt, die vordere Thränensack-Wunde ging auch ihrer Vernarbung entgegen. Die Behandlung des Auges erheischte in diesem fast verzweifelten Stadium eben nur noch der sachverständigen Reinhaltung, und unter der Begleitung seiner Verwandten und eines kundigen Heilgehilfen wurde der Patient in einem Sondercoupé des Courierzuges in 20stündiger Fahrt nach Warschau, in eine wohlorganisirte Privat-Irrenanstalt gebracht. Unser dortiger ophthalmologischer Specialcollege fand das Auge unseres Patienten in einem derartig hoffnungslosen Zustande, dass er sich von einer jeglichen Behandlung desselben lossagte und bloss auf einen Zettel schrieb: „Applanatio corneae, Phthisis bulbi anterior, $S = \frac{1}{\infty}$ dubiose, Blennorrhoea sacci destri." Dieses war im Julimonat.

Nachdem Patient 4 oder 6 Wochen in der besagten Irrenanstalt verbracht hatte und von dort, als von seiner Psychose geheilt, entlassen war, — dann in seinem gewöhnlichen Wohnorte, Tschernigow, noch mehrere Wochen sich einer Nachkur, hauptsächlich in Form von forcirter Ernährung und

reichlicher Bewegung in frischer Luft, unterworfen hatte, erschien er bei mir mit der Versicherung, dass er grosse Objecte wahrnehmen und in bekannten Räumen, in seiner Wohnung und namentlich in seiner Apotheke, sich recht gut orientiren könne; dass er merke, wie es mit dem Sehen seit einigen Wochen immer besser gehe. Das Aeussere des Patienten hatte sich inzwischen gegen sein sonstiges Aussehen sehr wesentlich gebessert: er hatte sichtlich zugenommen, eine gesunde bräunliche Gesichtsfarbe bekommen, die Runzeln hatten sich geglättet, er sah frisch, lebhaft und verjüngt aus. Zu meiner nicht geringen Freude und Verwunderung hatte der Bulbus sich auf's Schönste ausgefüllt und eine vollkommen normale Spannung angenommen. Die Hornhaut zeigte ein genau centrales, quer-ovales, vollkommen weisses, adhärentes Leukom, dessen Vorderfläche der normalen Hornhaut-Krümmung ziemlich genau entsprach und das eine Ausdehnung von etwa 4 – 5 mm im horizontalen und von mehr als 3 mm im verticalen Meridiane hatte; es erübrigte also, bis zur Hornhaut-Peripherie, ein Ring von schönstem klaren Hornhaut-Gewebe, der oben eine Breite von etwa 4—5 mm, an den beiden Seiten und unten von etwa 3—4 mm aufwies! — Die Vorderkammer war tief genug, um dem Einführen und der freien Bewegung eines GRAEFE'schen Linearmessers, zur eventuellen Ausführung einer Iridectomie, nicht die allergeringsten Schwierigkeiten in den Weg zu legen, an welcher Stelle man dieselbe auch hätte vornehmen wollen, selbst im untersten Corneal-Abschnitte. Die Pupille war verwachsen und durch das Leukom gedeckt; nur am oberen Rande derselben schien sie etwas schwärzlich durchzuschimmern. Das Irisgewebe, am Pupillarrande dem Leukome adhärent, sonst von scheinbar normaler Consistenz und Farbe. Die Licht-Empfindung prompt in allen Richtungen; Finger wurden in nächster Nähe vor dem Auge gezählt, Handbewegungen, Gesicht, helle Gegenstände u. s. w. genau angegeben. Die Oeffnung in der vorderen Wand des Thränensackes war zugeheilt, dieser letztere vollkommen vernarbt, so dass bei Druck auf ihn auch nicht eine Spur irgend einer Absonderung sich zeigte.

Nachdem Patient sich nun noch einige Monate in seiner Heimat erholt hatte, wurde demselben am 10. März eine Iridectomie nach oben gemacht, worauf sich ein Visus von Fingerzählen auf 10′ ergab. Patient konnte die Rückreise mit der Eisenbahn ohne jegliche Begleitung antreten, unternimmt selbständige Spaziergänge, erkennt Gesichter auf 6′ Entfernung und spielt des Abends Préferance. —

Fälle von kaum erwarteter Wiederherstellung einer durch einen Verschwärungsprocess zerstörten Hornhaut, die mit Hilfe einer Iridectomie, oder selbst ohne eine solche, ein Sehvermögen erzielen lassen, auf das man schwer gerechnet hätte, pflegen allerdings nicht gar zu selten vorzukommen. Dennoch führe ich diesen Fall an, weil die Chancen hier, bei dem schon ältlichen Patienten, mit scheinbar mangelhafter Ernährung, besonders ungünstig zu liegen schienen, indem einer von den Kiewer Fachgenossen —

ein sehr erfahrener Mann, — als das Geschwür die Hufeisenform angenommen hatte, im besten Falle, auch die Aussichten für eine Iridectomie als sehr missliche bezeichnete, der Warschauer College aber, bei eintretender Vernarbung, den Fall für geradezu hoffnungslos hielt! Doch hatte sich schliesslich vollkommen durchsichtiges Cornealgewebe an Stellen gebildet, wo man wohl kaum darauf hat rechnen können: in dem unteren Hornhaut-Abschnitte, wo das Geschwür doch bis fast hart an den Rand der Cornea herangereicht hatte, und an dem ganzen temporalen Umfange dieser letzteren, der durch das Hufeisen-Geschwür eingenommen worden war.

Vor einer Reihe von Jahren demonstrirte ich vor dem hiesigen ärztlichen Vereine einen Kranken, der an beiderseitigem tiefem Ringgeschwür der Cornea gelitten hatte, und zwar in einer Weise, dass das Centrum derselben an dem einen Auge bereits die auf Necrose verdächtige Trübung zeigte und dieses Auge von uns daher so gut wie aufgegeben worden war. Nichtsdestoweniger erholten sich beide Augen, und vernarbten die Ringgeschwüre nicht bloss, sondern es geschah das auch durch vollkommen durchsichtiges Gewebe, und auch in einer Weise, dass man nach Jahren keine Spur von Trübung wahrnehmen konnte, ja überhaupt nicht glauben mochte, welch' deletärem Processe beide Hornhäute seiner Zeit unterworfen gewesen waren. Freilich war es ein noch junger Mann von 23 Jahren. — In allerletzter Zeit sind ähnliche Fälle von Armaignac[1] (bei einer 60jährigen Frau), von Darier und von Simi[2] beschrieben worden.

Was die psychischen Erscheinungen in unserem ersterwähnten Falle anbetrifft, so erinnern dieselben an diejenigen Fälle von psychischen Störungen, wie solche nach Augen-Operationen beobachtet und veröffentlicht worden sind; zuerst von Dupuytren, dann von Esquirol, Herzog, Sichel, Laune, Magne, Zehender, Schmidt-Rimpler, Schnabel, Hirschberg, Kretschmer, Landesberg, Elschnig und v. Frankl-Hochwart[3], ohne jedoch in ihren Endursachen vollkommen aufgeklärt zu sein. Die Einen (v. Frankl-Hochwart) suchen dieselben durch den bei der Durchschneidung der sensiblen Augennerven auf das Centrum ausgeübten Reiz, die Andern (Schmidt-Rimpler) vornehmlich durch die Einwirkung der Dunkelheit auf die Psyche des Patienten, noch Andre durch die Ruhelage, die karge Diät, die mit der Operation für den Patienten verbundene Gemüthsaufregung, sowie endlich durch die Wirkung des Atropins auf das Gehirn des Patienten zu erklären. Auch ich habe unter einer Anzahl von etwa 1500 am Star Operirter und gegen 2000 Iridectomirter mehrmals solche Zustände beobachtet, sowohl an Alkoholikern als auch bei scheinbar durchaus abstinenten Leuten. Freilich pflegte bei allen diesen

[1] Revue générale d'Opht. Nr. 6.
[2] Bollet. d'Oculist. XIX.
[3] Jahrbücher f. Psychiatrie. 1890. IX.

Leuten der Zustand ein bloss vorübergehender zu sein, der nach Entfernung des Verbandes von einem der beiden Augen, wenn dieses nur sehend war, alsbald sich besserte. Eine Ausnahme machte bloss eine alte Dame, die am andern Morgen nach einer Star-Operation durch das zu ebener Erde liegende Fenster meiner Anstalt nach ihrer Wohnung entfloh, wo ihr Zustand sich übrigens auch ziemlich bald beruhigt haben soll. Doch führt namentlich v. Frankl-Hochwart Fälle an, wo die psychische Aufregung Wochen und Monate angedauert, ja mitunter gar in eine unheilbare Psychose übergegangen war. In dem nun vorliegenden Falle, wo die Geistesstörung sich eigentlich nicht in ausgesprochener Weise an eine am Auge vorgenommene Operation anschloss, handelte es sich vielleicht eher um jene Zustände, die von Becker und von Galezowski geschildert werden, und die sich bei prädisponirten Personen unter dem beängstigenden Eindrucke des allmählichen Erblindens entwickeln und gerade durch eine erlösende Operation gehoben werden. Da bei unsrem Patienten das eine Auge, wie gesagt, bereits seit Jahren total erblindet und bei dem jetzt erkrankten das Sehvermögen allmählich bis auf Wahrnehmung von Handbewegungen und zuletzt bis auf einfache Licht-Empfindung reducirt war, so mag es wohl die Angst vor dem Erblinden gewesen sein, die bei Wochen langer Unthätigkeit, bei Mangel an geistiger Ablenkung und Zerstreuung, an einem fremden Orte, bei Ausschluss von Bewegung und von frischer Luft, in dem mangelhaft ernährten und geschwächten alternden Organismus die Katastrophe hervorgerufen hatte, die übrigens noch vor Ausführung der rettenden Operation und bloss unter sachverständiger Behandlung in einer psychiatrischen Heilanstalt zur Ausheilung kam.[1]

II. Glaucom-Operation nach Jonnescu und v. Graefe's Iridectomie. Eudoxia S., die 57jährige Frau eines Landgeistlichen im Kiew'schen Gouvernement, erkrankte im December 1899 an einer heftigen Entzündung des linken Auges, die von den entsetzlichsten Schmerzen an der ganzen linken Kopfseite begleitet war. Der benachbarte Landarzt, an den die Frau sich wandte, behandelte sie mit inneren Mitteln, wonach die Schmerzen aber nicht auf die Dauer abnehmen wollten, und das Auge allmählich vollkommen bis auf den Verlust der Licht-Empfindung erblindete. So quälte sich die Frau über 2 Monate lang, worauf sie sich an einen andern, entfernter wohnenden Landarzt wandte. Dieser meinte, dass das

[1] Nach der Veröffentlichung von v. Frankl-Hochwart wurden Geistesstörungen nach Augen-Operationen beschrieben durch: Parinaud (Arch. d'Opht. 1890. X.), Cheatam (Arch. ophth. New-York. XIX.), Ledda (Recueil d'opht. 1890), Drake-Brockmann (Tr. South. Ind. Br. Brit. med. Assoc. Madras. 1891—1892. IV.), Lopez (Internat. Med. Mag. Philad. 1893. II), Simi (Arch. d'Opht. 1895. XV.), Posey (The Ophth. Rec. 1900) und Salinger (Starheilung u. Allgemeinleiden. Inaug.-Diss. Berlin. 1900); solche nach Verletzungen — durch: Fabian (Inaug.-Diss. Königsberg) und Szumann (Münchener med. Wochenschrift. 1897).



Auge hinsichtlich des Sehvermögens wohl ein für allemal verloren sei, zur Herabminderung der Schmerzen aber müsse sie sich sofort nach Kiew begeben, um sich daselbst einer Operation am Auge zu unterziehen. Diesen Rath befolgte Patientin denn auch und erschien in Kiew am 9. März 1900, wo sie sich an einen jüngeren Specialcollegen wandte. Letzterer chloroformirte sie und machte ihr eine Operation an der linken Seite des Halses am zweiten Tage (11. März) nach ihrer Ankunft in Kiew. Allein auch hierauf wollten die Schmerzen, die sich jetzt über die gesammte linke Seite des Kopfes, das Hinterhaupt mit einbegriffen, „haubenartig" erstreckten, nicht nur nicht weichen, sondern sie hatten sich womöglich noch gesteigert, indem auch die Operationsnarbe am Halse zu schmerzen begann, was Alles die Patientin in einen höchst aufgeregten Zustand versetzte. Es wurde ihr nun vermittelst einer kleinen Operation (Sklerotomie?) zwei Mal „Wasser aus dem Auge abgelassen", ohne jedoch, dass auch hierauf bleibende Erleichterung erfolgt wäre. Man schlug ihr daher zum Schlusse die Enucleation des Auges als einziges und letztes Mittel gegen all die Leiden vor, wozu die Frau jedoch, nach all dem Ueberstandenen etwas ungehalten geworden, sich nicht verstehen wollte, — das Krankenhaus am 12. April verliess und in äusserster Verzweiflung meine Hilfe anrief: ich möge thun, was ich für gut befände, die vollkommene Entfernung des Auges aber, wenn irgend möglich, vor der Hand noch umgehen.

Die Untersuchung des erkrankten Auges ergab, wie sich nach der Anamnese wohl erwarten liess, ein subakutes Glaucom in ausgesprochener Form: der Bulbus hart, die Conjunctiva desselben lebhaft geröthet, starke pericorneale Injection mit beträchtlich erweiterten Venenstämmen; Vorderkammer eng, aber noch vorhanden; die Pupille über die Hälfte erweitert; die brechenden Medien diffuse getrübt, Papille und Netzhaut-Gefässe nicht wahrnehmbar; S = 0. — An der linken Seite des Halses, am inneren Rande der oberen Insertion des Sternocleidomastoideus, befand sich eine frische, noch lebhaft geröthete Operationsnarbe, die sowohl spontan, als namentlich bei Druck auf dieselbe, nach Angabe der Patientin, schmerzhaft sein sollte. Ich musste annehmen, dass an dieser Stelle die Entfernung des Halsganglion des Sympathicus nach Jonnescu vorgenommen worden war, zumal der betreffende Herr College für einen Verfechter dieser Operationsmethode als Heilmittel gegen Glaucom hierselbst gilt.

Obgleich hinsichtlich des Sehvermögens, wie der zweite College auf dem Lande ja seiner Zeit schon ganz richtig angekündigt hatte, von einer Iridectomie selbstverständlich nichts mehr zu erwarten war, so empfahl ich dieselbe der Patientin dennoch als letzten Versuch gegen die quälenden Schmerzen, bevor die Ausschälung des Augapfels endgültig in Frage käme, erstens, weil die Patientin mich bat, letztere, wenn irgend möglich, noch zu umgehen; zweitens, weil bei günstiger Einwirkung der Iridectomie auf die Schmerzen, die Erhaltung des Augapfels immerhin als ein

Erfolg zu betrachten wäre; und drittens, weil mich die Frage interessirte, ob nicht gerade in diesem so weit vorgeschrittenen und scheinbar so verzweifelten Falle, trotz JONNESCU und wiederholter Sklerotomien, durch eine einfache Iridectomie sich nicht doch noch Erkleckliches erreichen liesse? Für den Fall einer postoperativen, heftigen, intraocularen Blutung, die auch laut MOHR[1], GRUNERT und AXENFELD nach vorgängiger Excision des Halsganglion stets zu befürchten ist, war ich auf eine sofortige Enucleation des Augapfels völlig vorbereitet.

Diese Iridectomie wurde am 27. April in Ausführung gebracht und ich in meinen Erwartungen durchaus nicht getäuscht. Schon am folgenden Tage waren die Schmerzen am Auge und am Kopf vorüber, der Bulbus beträchtlich weicher, die entzündliche Röthe geringer. Allmählich stellte sich auch die Vorderkammer her, und wenn von einem Sehvermögen, wie vorauszusehen, auch nicht die Rede sein konnte, indem auch die Augenmedien getrübt blieben, so zog die Patientin 14 Tage nach der Operation doch vollkommen befriedigt nach ihrer Heimath, von ihren Schmerzen und Leiden so gut wie befreit. Ziemlich günstig lauteten auch die brieflichen Mittheilungen der Kranken, indem dieselbe behauptete, dass, unter Gebrauch von Eserin, ihr Zustand ein ganz erträglicher sei. — Erst nach einem Jahre, im Mai 1901, erschien die Patientin auf's Neue bei mir: der Augapfel war jetzt ganz entzündungsfrei, die Spannung gegen früher wieder um etwas gesteigert; die Schmerzen im Auge, um dasselbe und im Vorderkopfe waren durchweg geschwunden, nur klagte die Kranke über häufige Schmerzen an der linken unteren Occipitalgegend, die von der Operationsnarbe am Halse ausgehen sollten und bei Druck auf diese letztere, die immer noch sehr empfindlich war, sich steigerten. — Im Herbst dieses Jahres, als die Patientin mich wegen dieser Schmerzen am Hinterkopfe auf's Neue aufsuchte, machte ich ihr, auf ihre Bitte, und da der Binnendruck des Auges mittlerweile wieder ein höherer geworden war, eine Sklerotomie, worauf das Auge weich wurde und, nach Wiederherstellung der Vorderkammer, auch weich blieb. (T_n — 2.) Die Schmerzen am Hinterkopfe, die offenbar von der Operationsnarbe am Halse ausgingen, blieben durch diese Operation unbeeinflusst und bestanden weiter fort.

Mittlerweile (September 1900) war auch namentlich GRUNERT[2] in Tübingen mit seiner Beobachtung hervorgetreten, indem er nach einer Reihe von an Glaucomatösen ausgeführten Sympathicotomien die Meinung ausspricht, dass die Resection des Sympathicus wohl schwerlich im Stande sei, jegliche andre Glaucomtherapie zu ersetzen, und dieselbe nur für die wenigen bösartigen Fälle unter den verschiedenartigsten Glaucomformen reservirt

[1] Klin. Monatsbl. f. Augenheilk. 1900. März u. April.

[2] Bericht über die 28. Versammlung der ophthalmolog. Gesellschaft zu Heidelberg. 1900.

wissen will, denen wir machtlos gegenüberstehen oder die für die bisher bekannten Behandlungsmethoden zu spät zur Beobachtung gekommen sind. In der sich hieran anschliessenden Discussion bemerkte Axenfeld[1], dass die Sympathicus-Operation, erstens, nur auf das Glaucoma simplex zu beschränken sei, zweitens, erst dann in Betracht käme, wenn eine vorhergegangene Iridectomie sich als nutzlos erwiesen hätte, und, drittens, bei Glaucoma absolutum überhaupt zu meiden sei. Aehnlich äusserte sich auch Abadie.[2] Nach obiger Erfahrung glaube auch ich mich dieser letzteren Auffassung durchaus anschliesen zu müssen.

II. Operation eines Orbitalsarcoms mit Erhaltung des Auges.[3]

Von Prof. Dr. **James Israel** in Berlin.

M. H.! Ich würde nicht gewagt haben, Ihre Gastfreundschaft für eine ganz anspruchslose Demonstration zu erbitten, wenn ich nicht damit dem Wunsche des Herrn Vorsitzenden folgte, der die Güte gehabt hat, mir den Fall zur Operation zu überweisen.

Der 37jährige Patient begann vor 12 Jahren über linksseitige Kopf- und Ohrenschmerzen zu klagen. Der Zustand blieb unverändert, bis vor 5 Jahren der Bulbus aus seiner Höhle zu treten begann, und zwar in der Richtung nach vorn und abwärts. Bei stetig zunehmender Protrusion sei es bisweilen auf kurze Zeit zu einer völligen Luxation des Bulbus gekommen, so dass dieser ganz ausserhalb des Bereiches der Augenhöhle lag. Doppeltsehen soll nie bestanden, die Sehkraft aber in der letzten Zeit sich etwas vermindert haben.

Wir fanden bei dem im Uebrigen gesunden Manne einen sehr starken linksseitigen Exophthalmus. Die Axe des Auges war stark nach unten und etwas medianwärts gerichtet. Die Prominenz betrug mehr als 25 mm; die Senkung 30 mm. Das bedeutend verlängerte obere Augenlid hing in Ptosis erheblich tiefer hinab, als der untere Orbitalrand; trotzdem bedeckte es nur das oberste Dritttheil der Hornhaut des vorgefallenen Auges. Das untere Augenlid lag theilweise hinter dem Aequator. Die Elevationsfähigkeit des oberen Lids war gänzlich aufgehoben. Die Beweglichkeit des Bulbus nach oben fehlte gänzlich; nach allen anderen Richtungen war sie sehr

---

[1] Bericht über die 28. Versammlung der ophthalmolog. Gesellschaft zu Heidelberg. 1901.

[2] Arch. d'Opht. 1900. De l'iridect. dans le Glauc.

[3] Nach einem in der Januar-Sitzung der Berliner ophthalmolog. Gesellschaft gehaltenen Vortrag.

beschränkt. Es bestand beiderseits schnellschlägiges senkrechtes Augenzittern. Die Cornea war leicht getrübt, die Iris etwas verfärbt; etwas pericorneale Injection und Druckschmerz. Die von Herrn Geh.-Rath HIRSCHBERG vorgenommene Sehprüfung ergab:

R + 1 Di $^5/_{15}$—$^5/_{10}$, Sn $1^1/_2$ in 8″,
L + 1 Di $^5/_{35}$, Sn 3 in 7″.

Gesichtsfeld normal. Keine Diplopie. Rechts Sehnerv normal, links etwas blass.

Die laterale Hälfte des oberen Augenlids zwischen der Augbraue und dem oberen Tarsalrand ist durch eine knorpelharte Geschwulst vorgetrieben, welche sich über den oberen Orbitalrand anfügt und stellenweise noch ein wenig auf das Stirnbein hinüberschlägt. Sie zeigt zwei Buckel, einen medialen von etwa Wallnussgrösse und einen etwas kleineren lateralen. Sie ist unempfindlich gegen Druck und zeigt weder für Gefühl noch für Gehör ein Schwirren.

Die Diagnose lautete auf Sarcom der Orbita.

Nach einer mehrtägigen Vorbehandlung mit Atropin und Schutzverband wurde am 28. October 1901 die Exstirpation der Geschwulst ausgeführt.

Der Hautschnitt begann wie bei der KRÖNLEIN'schen osteoplastischen Operation am äusseren Orbitalrand. Sein Anfangspunkt lag da, wo die Linea semicircularis des Stirnbeins von einer horizontalen geschnitten wird, welche 1 cm oberhalb der Margo supraorbitalis gezogen wird; von da verlief er nach abwärts durch den Mittelpunkt zwischen Canthus externus und Orbitalrand und endete auf dem Jochbein in der Mitte einer geraden Linie, welche den Canthus externus mit dem Tragusansatz verbindet. Der Schnitt dringt sofort bis auf die Oberfläche des Tumors vor. Eine zweite Incision verläuft rechtwinklig zur ersten längs des oberen Orbitalrandes bis zu dessen Mitte. Das so umschnittene Aug-Lid wird ohne Verletzung des Levator abpräparirt und nach einwärts geschlagen, worauf ein grosser Theil der Geschwulst-Oberfläche frei liegt. Der Tumor füllte den grössten Theil der Orbita aus und hatte den Muskeltrichter ganz nach innen und abwärts verdrängt. Seine Entfernung konnte zum grössten Theil stumpf ohne Verletzung der Periorbita mit Hilfe des Elevatoriums unter geringer Nachhilfe des Messers bewerkstelligt werden. Im Laufe der Operation zeigte sich eine erhebliche Ausweitung und eine 5-pfennigstückgrosse Perforation des oberen Orbitaldaches, durch welche ein Geschwulstzapfen subdural in die Schädelhöhle eingedrungen war. Nach der Entfernung des Tumors gelang die Reposition des Bulbus leicht. Die Hautschnitte werden durch die Nath bis auf eine kleine Lücke für einen drainirenden Gazestreifen vereinigt.

Der Tumor hatte eine ovoide Gestalt mit einem Längsmesser von 6,5 cm, einem Quermesser von 3 cm. Der subdurale Zapfen war 2,3 cm lang, 1,4 cm breit.

Die mikroskopische Untersuchung ergab ein Fibrosarcom.

Nach der Operation entstand eine leichte Exacerbation der Iritis, welche bald auf Atropin-Behandlung schwand. Zunächst verdeckte das tief hinabhängende, stark ödematöse, obere Lid gänzlich das Auge und das untere Lid, und zeigte in den nächsten 3 Wochen keine Spur einer Elevationsfähigkeit. Nachdem das Lid durch Heftpflasterstreifen an der Stirn aufgehängt worden war, begann allmählich eine geringe Functionsfähigkeit des Levator, welche successive zunahm, als Patient durch Verhängung des gesunden Auges gezwungen wurde, das operirte zu benutzen. Noch jetzt besteht eine Ptosis, besonders im lateralen Theile des Lids; aber die functionelle Besserung ist, wenn auch langsam, doch in sehr erfreulichem Fortschreiten begriffen.

Die Sehfähigkeit hat sich bis auf $^5/_{25}$ gesteigert, wobei bemerkt werden muss, dass beiderseits eine angeborene Cataracta coerulea besteht.

Die Entfernung der Orbitaltumoren ist aus zwei Gründen eine meistens dankbare Aufgabe. Denn erstens sind wir in der Mehrzahl der Fälle nicht mehr genöthigt, den Bulbus zu opfern, um das Operationsgebiet freizulegen, zweitens gestatten die meisten der in der Orbita vorkommenden Geschwülste eine verhältnissmässig gute Prognose hinsichtlich der Dauerheilung. Ein grosser Theil derselben ist gutartig, ein andrer zwar histologisch maligne; hat aber in der abgekapselten Form, welche die Regel in der Augenhöhle ist, keine grosse Neigung zu Recidiven. Prognostisch schlecht sind die seltener vorkommenden diffusen malignen Tumoren.

Unter den gutartigen Geschwülsten spielen die cystischen eine grosse Rolle; es werden Dermoide, Blutcysten, Schleimcysten, Echinokokken, Cysticerken beobachtet. Ebenso häufig sind die Gefässgeschwülste, nämlich Angiome, cavernöse Blut- und Lymphgeschwülste.

Unter den soliden Gewächsen stehen in erster Reihe die Sarcome und unter diesen die Fibrosarcome, ferner kommen Endotheliome, Adenome, plexiforme Neurome und Osteome vor. Eine besondere Gruppe endlich repräsentiren die Geschwülste des N. opticus und seiner Scheide.

Der Kampf gegen diese Neubildungen hat mit der Opferung des Bulbus begonnen; und, obgleich schon von Scarpa im Jahre 1816 zwei erfolgreiche Operationen mit Erhaltung des Auges beschrieben waren, hat kein Geringerer als v. Graefe die Entfernung des Auges als Regel gefordert. Er führte als Gründe seiner Ansicht an, dass das Auge meistens ohnehin wenig oder oder gar nicht sehtüchtig sei, dass es durch die unvermeidliche Verletzung von Augenmuskeln noch unbrauchbarer wurde, dass ohne Entfernung des Auges nicht der genügende Operationsraum geschaffen werden könne, dass endlich im Falle der Eiterung kein Abfluss vorhanden sei. — Trotz dieses autoritativen Urtheils haben sich die conservativen Methoden mit Erhaltung des Bulbus Bahn gebrochen. Obwohl Knapp nicht der Erste war, der mit Erhaltung des Bulbus von vornherein operirte, knüpft sich an seinen Namen doch das Wiederaufleben dieser Bestrebungen.

Knapp durchschnitt die Conjunctiva an der nasalen Seite des Bulbus, durchtrennte temporär den M. rectus internus, um ihn am Schlusse der Operation wieder zu vereinigen, und drang auf diesem Wege auf die Geschwülste der Sehnerven vor, welche Objecte seiner Eingriffe waren. Einen so grossen Fortschritt diese (übrigens hinsichtlich der Lage der Bindehaut-Incision vielfach variirte) Methode auch bedeutete, so musste doch ihre Unzulänglichkeit auf einen andren Weg drängen. Denn sie schafft nur einen sehr geringen Raum und erlaubt nur in sehr beschränktem Maasse unter Leitung des Auges zu operiren. Aus dieser Raumbeschränkung folgte, dass der Bulbus und seine Muskeln häufig quetschenden und zerrenden Insulten ausgesetzt werden mussten, die zu functionellen und trophischen Störungen führten. So entstand, wie ich aus der Arbeit von Domela Nieuwenhuis[1] entnahm, in 50 % der operirten Fälle Ptosis; 21 % der Bulbi wurden mehr oder minder atrophisch, 26,5 % gänzlich phthisisch.

Diese Missstände führten zu dem Bestreben, durch temporäre Resection des die Augenhöhle umschliessenden Knochengerüstes einen grösseren Raum zu gewinnen. Bei Betrachtung des Skelets ergiebt sich sofort, dass für diesen Zweck die laterale Wand die prädestinirte ist. Denn nicht nur, dass sie die einzige ist, die allein der Orbita angehört, während alle übrigen Scheidewände zwischen dieser und den benachbarten Höhlen des Schädels, der Nase und des Oberkiefers bilden, so reicht ihr freier Rand auch nicht soweit nach vorn, wie der obere, mediane und untere, so dass man mit seiner Resection die Tiefe des retrobulbären Raums besser freilegt. Dazu kommt, dass die Statistik gelehrt hat, dass die meisten Geschwülste von der Aussenseite erreichbar sind. Denn nach der Zusammenstellung von Domela Nieuwenhuis[2] lagen von 27 Tumoren 13 um den Sehnerven, 9 lateral davon, 2 unterhalb, 2 oberhalb, und nur einer median vom Opticus. — Diese Vortheile hat sich die vortreffliche Krönlein'sche Methode zu Nutze gemacht.

Nach dem Weichtheilschnitte am äusseren Orbitalrande, den ich bei der Mittheilung meiner Operation bereits beschrieben habe, wird die Periorbita der äusseren Wand mit dem Elevatorium abgehebelt und nun die laterale Knochenwand mit drei Schnitten abgemeisselt. Der obere horizontale durchtrennt den Processus orbitalis des Stirnbeins, der schräg absteigende verläuft vom Anfangspunkt des ersten hinter der Sutura zygomatico-sphenoidalis bis in die Fissura orbitalis inferior, der untere horizontale durchschlägt den Processus frontalis ossis zygomatici an seiner Basis. Der an den Weichtheilen und dem Periost hängende Knochenlappen wird nach aussen umgebrochen; und nun liegt nach Spaltung der Periorbita der retrobulbäre Raum frei.

---

[1] Beiträge zur klinischen Chirurgie. XXVII.

[2] l. c.

Einen noch grösseren Raum beabsichtigte CZERMAK durch eine Modification der KRÖNLEIN'schen Methode zu schaffen, indem er den Knochenlappen durch Hinzunahme des ganzen Jochbein-Körpers vergrösserte. Doch ist der dadurch gewonnene Raumzuwachs sehr unbedeutend und steht ausser Verhältniss zu der grösseren Verletzung. Denn will man die zum M. orbicularis palpebrae inferioris über das Jochbein ziehenden Facialis-Aeste nicht durchschneiden, muss das untere Aug-Lid median und unten abgetrennt werden, damit es seine Continuität mit dem Knochenlappen behält.

Einen andren Weg beschritt COHEN mit der Resection der oberen Orbitalwand. Er eröffnete mittels eines Hautknochenlappens des Stirnbeins die Schädelhöhle, und resecirte von diesem Defect aus nach Emporheben der Dura mater das Orbitaldach. Aber abgesehen davon, dass diese Operation viel eingreifender und entstellender ist, als die KRÖNLEIN'sche; giebt sie viel weniger Raum und birgt die Gefahr eines Hirnprolapses, da das Orbitaldach definitiv verloren geht.

Für vereinzelte, ganz specielle Fälle hat man noch andre Wege eingeschlagen, die ich nur kurz erwähne, weil sie keine typischen Methoden sind, die eine allgemeinere Anwendung zulassen. So hat GUSSENBAUER bei einem Tumor, der von der einen Orbita durch die Sinus ethmoidalis in die andre Augenhöhle gewachsen war, durch die temporäre Resection und Aufklappung des knöchernen Nasengerüstes und der nasalen Fortsätze des Stirnbeins und des Oberkiefers beide Augenhöhlen von der Medialseite her eröffnet. So hat ferner B. v. LANGENBECK durch die temporäre Resection des Oberkiefers Fortsätze von Retromaxillar-Tumoren, welche durch die Fissura orbitalis inferior in die Augenhöhle gewachsen waren, entfernen gelehrt.

Zu diesen bisher bekannten Methoden kommt nun noch das von mir in dem vorgestellten Falle eingeschlagene Verfahren.

Von allen den genannten Methoden können der Regel nach nur drei in Frage kommen, nämlich die KNAPP'sche, die KRÖNLEIN'sche und die in meinem Falle ausgeführte. Die Ueberlegenheit des KRÖNLEIN'schen über die KNAPP'sche habe ich bereits hervorgehoben. Aber trotz der häufigen Unentbehrlichkeit der osteoplastischen Methode zeigt der Ihnen vorgestellte Fall, dass auch das von mir angewandte Verfahren seinen Platz beanspruchen darf. Es hat den Vortheil, ohne Knochenverletzung einen verhältnissmässig grossen Raum zu schaffen, und gestattet in jedem Augenblicke, wenn ein Bedürfniss vorliegt, die temporäre Resection der Orbitalwand hinzuzufügen, da der absteigende Schnitt am äusseren Orbitalrande dem KRÖNLEIN'schen Hautschnitte entspricht. Man kann um so grösseren Raum gewinnen, je weiter man den Schnitt am oberen Orbitalrande medianwärts verlängert. Stört der Levator palpebrae, so kann man ihn ebenso gut temporär durchtrennen, wie den Rectus externus bei der KRÖNLEIN'schen Methode. Das Verfahren wird um so eher ausreichen, je stärker der Bulbus luxirt ist,

und je mehr die Exstirpation durch ein festes resistentes Gefüge des Tumors erleichtert wird, welches gestattet, an ihm einen Zug mit der Hakenzange nach verschiedenen Richtungen auszuüben.

Alle diese conservativen Methoden mit Erhaltung des Bulbus sollten aber ihre Grenze an diffusen malignen Neubildungen finden. Bei Durchwachsung von Muskeln und Einbettung des Opticus ist die Erhaltung eines sehuntüchtigen unbeweglichen Bulbus kein Aequivalent für die Unsicherheit des Dauererfolges, der besten Falls und leider selten genug durch eine gründliche totale Ausräumung der Orbita erreicht werden kann.

Zum Schlusse, m. H., noch ein Wort über die Muskellähmungen. Ein Theil derselben ist bereits vor der Operation ausgebildet und ist die Folge von Druck der Geschwulst, oder von Ueberdehnung oder Durchwachsung. Abgesehen von der letztgenannten Kategorie, bilden sich viele nach der Beseitigung des schädigenden Momentes zurück. Ein andrer Theil der Lähmungen ist entstanden durch Muskelzerrungen während der Operation. Auch von diesen verschwindet oder bessert sich eine erhebliche Zahl noch nach 4—6 Monaten, und so hoffen wir auch bei unsrem Patienten, dass die vor der Operation verlorene, jetzt in erfreulicher Weise anwachsende Function des M. levator palpebrae noch weitere Fortschritte machen wird. Bleiben diese hinter der Erwartung zurück, so ist von einer operativen Verkürzung des M. levator palpebrae derselbe Erfolg zu erhoffen, wie bei der congenitalen Ptosis. — Bei Muskeln, welche nur durch starken Zug aus dem Operationsgebiete entfernt werden können, scheint eine temporäre Durchschneidung und nachherige Wiedervereinigung eine grössere Sicherheit gegen eine dauernde Functionsbeeinträchtigung zu gewähren, als eine stumpfe Ueberdehnung.

III. Zur Bedeutung des einseitigen Nystagmus für die Lehre von den Augenbewegungen.

Von Dr. **Richard Simon** in Berlin.

Unter den Gründen, die Hering für das von ihm aufgestellte Gesetz der von Geburt an bestehenden zwangsmässigen Verbindung und der stets gleichmässigen Innervation beider Augen anführt, befindet sich auch der Hinweis, dass die unwillkürlichen Bewegungen beim Nystagmus in beiden Augen gleichzeitig und in analoger Weise erfolgen. Das hatte seine zweifellose Berechtigung, so lange nur Fälle der doppelseitigen associirten Form bekannt waren, musste aber eine Einschränkung erfahren, als auch Fälle von einseitigem Nystagmus, deren jetzt, ausser den bei Spasmus nutans beobachteten, etwa 50 publicirt worden sind, nachgewiesen wurden. In der ersten Auflage des Graefe-Saemisch äusserte sich Graefe auch in diesem



Sinne[1], änderte aber neuerdings seine Ansicht und schliesst sich in der zweiten Auflage HERING vollkommen an, indem er jenen verhältnissmässig seltenen Fällen die Beweiskraft ohne nähere Begründung abspricht.[2]

Dass eine grosse Zahl der mitgetheilten Fälle weder in dem einen noch in dem anderen Sinne verwerthet werden kann, darin hat GRAEFE zweifellos recht. Die myopathische Natur des Nystagmus vorausgesetzt, ist das ohne weiteres verständlich. Aber auch, wenn wir von dieser jetzt fast allgemein aufgegebenen Ansicht absehen und uns auf den Boden der neuropathischen Hypothese stellen, sind die meisten Fälle für eine Entscheidung ungeeignet, weil die Möglichkeit nicht auszuschliessen ist, dass die den Nystagmus erzeugende Schädlichkeit peripher von den Coordinations-Centren einwirkt, also entweder die Bewegungsnerven des Auges oder deren Kerne direct trifft. Dazu gehören die im Verlauf von Gehirnkrankheiten beobachteten und auch die mit sonstigen Augenanomalien verbundenen, scheinbar angeborenen Fälle, wenn wir für letztere mit RÄHLMANN annehmen, dass die den Nystagmus erzeugende Nervenanomalie nicht secundär, d. h. erst eine Folge der Sehschwäche ist, sondern dass die die Sehschwäche bedingende Augenanomalie (z. B. Mikrophthalmus, Schicht- und Corticalstar, Retinitis pigmentosa u. s. w.) und die den Nystagmus bedingende Nervenanomalie Folgen einer gemeinsamen Ursache sind. Denn auch dann könnte der Sitz der Nervenanomalie so gelegen sein, dass trotz zwangsmässiger Verbindung beider Augen einseitiger Nystagmus denkbar wäre.

Anders liegt es in jenen, allerdings recht seltenen Fällen, bei denen eine während des Lebens erworbene, uncomplicirte, d. h. rein auf das Auge beschränkte Erkrankung die Sehschwäche hervorruft und damit die Veranlassung für den einseitigen Nystagmus abgiebt. Besonders in Betracht kommen hierbei Hornhauttrübungen, die ja bekanntlich nicht gar so selten die Ursache von Nystagmus sind. Wenn uns nun auch über den näheren Modus ebenso wenig bekannt ist, wie über das Zustandekommen des Nystagmus überhaupt, und wir uns mit dem etwas vagen Ausdruck, dass er „reflectorisch“ erzeugt sei, begnügen müssen, so können wir doch kaum umhin, als annehmen, dass in den mangelhaften Seheindrücken das auslösende Moment für den Nystagmus zu suchen ist. Diese Einwirkung auf

[1] Bd. VI, S. 224: „HERING hat in dem associirten Typus der nystagmischen Bewegungen ein besonderes Argument für das Vorhandensein eines centralen einheitlichen Bewegungscentrums erblickt, doch beweisen eben die Fälle einseitiger, sowie die später zu erwähnenden Beispiele doppelseitiger, nicht im Sinne des Associationsgesetzes stattfindender Nystagmen, dass dieser centrale Associationszwang kein unlösbarer ist.“

[2] Bd. VIII, S. 220: „HERING hat in diesem associirten Typus mit Recht einen der Beweise für das Vorhandensein bestimmter, die conjugirte Zusammenwirkung beider Augen regulirender, motorischer Centren gesehen, und werden jene exceptionellen Vorkommnisse einseitiger oder dissociirter Nystagmen als Gegenargumente nicht gelten können.“

die Bewegungsmuskeln des Auges kann aber nicht gut anders als auf dem Wege über das Sehcentrum stattfinden. Ist HERING's Ansicht von der zwangsmässigen Verbindung beider Augen richtig, dann muss der von jedem einzelnen Auge ausgehende Reiz sich auf diesem Wege auf beide Augen übertragen. Wird also bei Augen, die aus uns unbekannten Gründen zu Nystagmus neigen, nur das eine sehschwach, so müsste das Auftreten der Zitterbewegung entweder durch die durch das gesunde Auge vermittelten normalen Sehreize, die den gleichen Einfluss auf das kranke Auge ausüben, verhindert werden, oder der Nystagmus müsste sich auf beiden Augen zeigen, wenn der Einfluss des kranken den des gesunden überwiegt. Ist hingegen die Verbindung beider Augen von Geburt aus eine lockere und ist sie im Laufe des Lebens noch nicht gefestigt worden, so liegt die Möglichkeit vor, dass die vom sehschwachen Auge ausgehenden anormalen Reize auch nur dieses beeinflussen, also einseitigen Nystagmus auslösen. Zwei recht instructive Fälle dieser Art möchte ich kurz mittheilen.

I.

Bernhard M., bis auf einen Leistenbruch gesund, soll bei der Geburt normale Augen gehabt haben. Trotzdem träufelte die Hebamme mehrere Tage lang Höllenstein ein, worauf dieselben zu eitern anfingen. Als sie zum ersten Male wieder geöffnet wurden, bemerkte die Mutter auf beiden Augen Flecke. Rechts sind diese wieder verschwunden. Bei der ersten Vorstellung am 16. X. 1897 war das Kind 8 Wochen alt. Rechtes Auge normal. Links grosse, centrale, die Pupille nach allen Seiten überragende, weisslich-graue Hornhauttrübung, in die zahlreiche dunkelbraune Punkte eingelagert sind. Kein Augenzittern. 3. VIII. 1898. Seit etwa 5 Wochen soll das linke Auge zittern. Links starker Nystagmus rotatorius. Hornhautfleck unverändert. Am rechten Auge treten nur selten minimale rotatorische Zuckungen auf, die nur bei angestrengtester Aufmerksamkeit zu sehen sind. Meist steht das rechte Auge vollkommen ruhig. Der Hornhautfleck verkleinerte sich nach und nach und der Nystagmus besserte sich ebenfalls, wurde weniger ausgiebig und langsamer und sistirte schliesslich zeitweise vollkommen. Im Alter von etwa $2^1/_2$ Jahren starb das Kind, so dass der Endausgang leider unentschieden blieb.

II.

Bruno P. erkrankte Mitte Februar 1901, 14 Monate alt, an centralem Hornhautinfiltrat links, Anfangs März auch rechts. Am 9. III. beide Augen reizlos, werden gut geöffnet. Beiderseits dichte centrale Maculae corneae. Beiderseits Nystagmus rotatorius. 27. IV. Der Fleck des linken Auges hat sich etwas zurückgebildet, so dass die Pupille zum Theil frei ist, während rechts die nicht erweiterte Pupille von der Macula noch vollkommen verdeckt ist. Rechts fast ständiger, nur selten durch Ruhepausen unter-

brochener Nystagmus rotatorius. Das linke Auge zeigt kein Zittern. 29. XI. Seit etwa 8 Wochen soll auch das rechte Auge nicht mehr zittern. Die Trübungen haben sich auf beiden Augen bis auf kaum stecknadelkopfgrosse Flecken zurückgebildet. Von Nystagmus nichts mehr zu sehen.

In der ersten Beobachtung ist es zwar etwas auffällig, dass der Nystagmus erst einige Monate nach Entstehen des Hornhautfleckes aufgetreten ist; immerhin ist ein Zusammenhang zwischen beiden höchst wahrscheinlich. Es ist sogar recht gut denkbar, dass eine solche Folge der Sehstörung erst bei etwas weiterer Ausbildung des Gesichtssinnes auftreten konnte. Im zweiten Falle können wir aber kaum anders, als den Nystagmus für eine Folge der Sehstörung anzusprechen. So lange diese beiderseits hochgradig war, bestand auch beiderseitiger Nystagmus, mit dem Zurückgehen der Trübung auf einem Auge und der damit gegebenen Möglichkeit deutlicherer Netzhautbilder heilte erst dieses, während das andere, bei dem noch die ganze Pupille von der Trübung eingenommen war, fortzitterte, um erst dann zur Ruhe zu kommen, als auch hier die Hornhaut-Trübung zurückging und das Sehen sich besserte. Die beiden Augen können sich also doch nur relativ wenig gegenseitig beeinflusst haben, so dass der Nystagmus wohl auf jedem Auge für sich entstanden war. Mit einer so festen Verbindung beider Augen, wie sie nach Hering von Geburt an bestehen soll, lässt sich der Verlauf jedenfalls nur schwer vereinigen. Nehmen wir aber an, dass die Verbindung beider Augen bei der Geburt nur eine lockere ist und erst im Laufe des Lebens gefestigt wird, so werden uns solche Fälle von einseitigem Nystagmus eher verständlich. Dass ein gewisser, aber, wie gesagt, nur lockerer Zusammenhang angeboren ist, soll keineswegs geleugnet werden. Dafür spricht ja auch das in so vielen Fällen von einseitigem Nystagmus — auch unserem ersten — beobachtete zeitweise Uebergreifen auf das andre Auge. Dass es aber auch dann im Vergleich zu dem eigentlich erkrankten Auge in so schwachem Maasse auftritt, lässt sich mit Hering's Auffassung nur schwer vereinigen. Neustätter[1] allerdings betrachtete diese Erscheinung als genügenden Grund, an der „ausserordentlich engen Verknüpfung der motorischen Centren beider Augen" festzuhalten. Er betrachtet den einseitigen Nystagmus „nur als einen modificirten doppelseitigen", sieht sich aber genöthigt, „allerdings noch eine Annahme zu machen, nämlich die einer Leitungs-Erschwerung, resp. Unterbrechung, die das Uebergehen der nystagmischen Bewegung auf das eine Auge unmöglich oder zeitweise nur möglich machte", und fährt fort: „Den Sitz dieser Unterbrechung oder Erschwerung der Leitung glaube ich gerade in der Mittellinie suchen zu müssen. Denn nur in ihr oder nahe derselben können Leitungsunterbrechungen sämmtliche bis von den Augenmuskelkernen abgehende Associationssysteme durchqueren."

[1] Beitrag zur Casuistik des einseitigen Nystagmus. Archiv für Augen-Heilkunde. XXXVIII. S. 67.



Wie eine ins Auge geträufelte Höllensteinlösung oder wie Hornhaut-Infiltrate eine „Leitungsunterbrechung in der Mittellinie“ bewirken sollen, dürfte wohl kaum verständlich sein. Zum Ueberfluss möchte ich darauf hinweisen, dass eine Affection der Associationsfasern schon deshalb undenkbar ist, weil die associirten Bewegungen beim einseitigen Nystagmus keineswegs gestört sind. Das konnte ich besonders in dem zweiten Fall constatiren, noch besser, weil es sich um eine Erwachsene handelte, in folgender Beobachtung aus dem Jahre 1893:

Frau M. K., 23 Jahre. Multiple Sklerose. Hochgradige Myopie — 11,0 ⊂⊃ — cyl 1,5 →). Rechts Nystagmus, am stärksten beim Blick nach unten, etwas schwächer in der Mittelstellung, noch schwächer beim Blick nach oben, am schwächsten bei Seitenwendungen. In der Mitte ist er rein vertical, beim Blick nach oben und noch mehr bei dem nach unten auch rotirend; doch sind die Scheinbewegungen der Objecte (natürlich nur bei Verdecken des linken Auges bemerkt) in allen Stellungen rein vertical. Das linke Auge steht meistens absolut ruhig, nur bisweilen zeigt es bei extremen Auf- und Abwärtsstellungen ganz minimales rotatorisches Zittern (ohne Scheinbewegung der Objecte). Mehrere Monate später wurde auch das linke Auge ergriffen, und nun wurde der Nystagmus rein horizontal. Doch erfolgte auch jetzt noch bei Verdecken des linken Auges die Bewegung auf dem rechten bisweilen vertical. Während der ganzen Zeit, in der reiner oder fast reiner einseitiger Nystagmus bestand, konnte in den associirten Bewegungen keine Störung bemerkt werden.

Ich bin natürlich weit davon entfernt, in den vorstehenden Ausführungen einen Beweis gegen die Hering'sche Lehre im Allgemeinen zu sehen, glaube aber, dass sie einigermaassen deutlich zeigen, dass eine Begründung dieser Lehre durch die Erscheinungsform des Nystagmus nicht ohne weiteres berechtigt ist.

Neue Instrumente, Medicamente u. s. w.

Ein einfaches Phantom zur Uebung im Augenspiegeln.[1]

Von Priv.-Doc. Dr. Salzer in München.

Es ist bis jetzt noch kein billiges Phantom im Gebrauch, welches dem Studierenden die Erlernung des Augenspiegelns, sowie das Verständniss der dabei in Betracht kommenden optischen Verhältnisse erleichtert. Und doch scheint mir ein solches einfaches Phantom ein Bedürfniss. Nicht nur wird der Anfänger schneller zur Beherrschung der Technik und damit zur besseren Ausnützung des Augenspiegel-Kurses und der Augenklinik gelangen; auch

[1] Zu beziehen durch Optiker Buchner in München, Frauenplatz 10. Preis 8 Mk.



der Geübtere wird mit Vortheil complicirtere Methoden, wie z. B. Refractionsbestimmung im aufrechten Bild oder die Skiaskopie, an einem solchen Phantom studieren können. Von den bisher construirten scheint indessen keines eine grössere Verbreitung gefunden zu haben; wenigstens ist mir nie ein solches zu Gesicht gekommen. Der Grund dafür dürfte wohl nur in den relativ hohen Preisen liegen, wie sie durch die Construction bedingt sind, wenn die Verhältnisse des menschlichen Auges einfach nachgeahmt werden.

Die Brechkraft der brechenden Medien des menschlichen Auges beträgt 50 D. Die Herstellung einer Linse von 50 D würde aber den Preis wesentlich erhöhen, ebenso die Beibehaltung der Kugelgestalt des Auges. Von beiden wurde daher Abstand genommen. Unser Phantom besteht aus einem ausziehbaren, innen geschwärzten Cylinder, welcher auf einem Stativ ruht. Die Röhre kann bis auf eine Länge von 3,7 cm zusammengeschoben und bis auf etwa 8 cm ausgezogen werden. Die hintere Wand trägt ein einfaches Bild der normalen Papille und der Gefässe auf rothem Grund. Bei der Herstellung des Bildes war gleichfalls die Rücksicht auf den Preis maassgebend und aus derselben Rücksicht wurde von der Beigabe auswechselbarer Hintergrundbilder abgesehen. Es handelt sich ja nicht darum, dass der Anfänger viele Bilder im Phantom sieht (er kann sie ebenso gut im Atlas betrachten), sondern nur um Uebung an einem beliebigen Object.

Neben der Papille, welche sich im Mittelpunkt des Bildes befindet, ist ein Pfeil gezeichnet, welcher stets eine Orientirung darüber gestattet, ob man das aufrechte oder das umgekehrte Bild vor sich hat.

Vor der die Vorderwand des Cylinders bildenden Blende befindet sich eine Linse von 20 D, welche aber durch jedes beliebige Glas des Brillenkastens ersetzt werden kann. Bei dieser Linse besteht also Emmetropie, wenn die Axe vom Mittelpunkte der Linse bis zum Hintergrundsbild 5 cm lang ist. Ist sie länger, so besteht Myopie, ist sie kürzer Hypermetropie. Eine Skala giebt den jeweiligen Refractionszustand in Dioptrien an.

Es besteht bei einer Axenlänge:

von		und bei	
5 cm	E	3,77 cm	H + 6,5
5,25 „	M 1	3,84 „	H + 6
5,55 „	M 2	4 „	H + 5
5,88 „	M 3	4,16 „	H + 4
6,25 „	M 4	4,35 „	H + 3
6,66 „	M 5	4,54 „	H + 2
7,14 „	M 6	4,76 „	H + 1.
7,69 „	M 7		
8,33 „	M 8		

Die Blenden-Oeffnung ist sehr gross gewählt, kann aber durch die beigegebenen Scheiben aus schwarzer Pappe beliebig verkleinert werden. Je enger die Pupille, desto schwieriger das Spiegeln. Die Pappscheiben verhindern zugleich ein Zerkratzen der Linse. Da die Linse wesentlich schwächer ist, als das brechende System des Auges, so ist das ophthalmoskopische Gesichtsfeld entsprechend kleiner. Es genügt aber, bei den Uebungen stets ein deutliches Bild der Papille und des Pfeiles zu erhalten. Deswegen ist es auch irrelevant, dass der Hintergrund eine Ebene und nicht eine Kugelschale bildet: man spiegelt eben nur die in der Mitte des Gesichtsfeldes liegende Papillengegend.

An der vorderen und hinteren Fläche der Linse treten beim Spiegeln Reflexe auf, die ebenso wie die am menschlichen Auge entstehenden vermieden werden müssen, aber am Phantom viel besser zu studieren sind. Besonders gute Dienste leistet das Phantom bei der Demonstration der Skiaskopie, da man, während der Untersuchende den Schatten beobachtet, fortwährend die Refraction durch Veränderung der Axenlänge wechseln lassen kann.

Ich hoffe, dass die einfache Vorrichtung Lehrern und Studierenden gute Dienste erweisen kann, insbesondere die ersten mühsamen Versuche des Anfängers wesentlich erleichtern wird.

Unser Büchertisch.

Neue Bücher.

*1. Traité de médecine opératoire et de thérapeutique chirurgicale, publié sous la dir. de Paul Berger, Prof. à la Faculté de Médecine et Henri Hartmann, Prof. agrégé. Chirurgie de l'oeil et de ses anexes, par le Dr. Felix Terrien, ancien chef de clinique à la Faculté de Paris. (Paris, 1902. G. Steinheil.)

Auf dieses wichtige Werk werden wir noch ausführlich zurückkommen.

2. Elementary ophthalmic optics including ophthalmoscopy and retinoscopy, by J. Herbert Parsons, B. S., B. Sc., F. R. C. S., Curator, London (Moorfields) Ophthalmic Hospital. (London, 1901. J. and A. Churchill. 162 S.)

Ein sehr nützliches Buch für Studenten aus dem englischen Sprachgebiet, dass auch bei uns jeder Lehrer schätzen wird, dessen Zuhörerschaft mehr international ist. Im Anfang unsrer Lehrthätigkeit stand uns für diesen Zweck nur das Büchlein von Osmund Airy (Geometr. Optics, London 1870) zur Verfügung. Kürzlich ist das von Norwood Suter (Optics f. stud. of ophth. New York 1899) hinzugekommen. Diesen reiht sich würdig das vorliegende Buch an, das auch die deutsche und französische Literatur benutzt. (Die deutschen Werke über diesen Gegenstand finden sich in § 602 und § 603 des Katalogs der Bücher-Sammlung von J. H.)

3. Die Krankheiten des Seh-Organs in der Armee, von Dr. A. Roth, Oberstabsarzt in Hamburg. (Leipzig, 1900. A. Georgi. 274 S.) Abdruck aus Düms, Handbuch der Militär-Krankheiten.

Von allgemeinem Interesse sind die Statistik des Trachoms in der Armee und die Kriegs-Verletzungen des Seh-Organs.

*4. Abhandlung zur Geschichte der Medicin, herausgegeben von H. Magnus, M. Neuburger, K. Sudhoff. 1. Medicin und Religion in ihren gegenseitigen Beziehungen. Geschichtliche Untersuchungen von Prof. Dr. H. Magnus. (Breslau, 1902. J. U. Kern's Verlag.)

*5. Graefe-Saemisch. 2. Aufl. 37. u. 38. Lief.: Beziehungen der Allgemein-Leiden und Organ-Erkrankungen zu Veränderungen und Erkrankungen des Seh-Organs, von A. Groenouw und W. Uhthoff. H.



A. v. Graefe's Archiv f. Ophthalmologie. LIII. 1.

1) **Zur Diagnose, Prognose und Therapie der perforirenden inficirten Augapfel-Verletzungen,** von Prof. Otto Schirmer in Greifswald.

Bei der Beurtheilung perforirender Bulbuswunden ist nicht immer genügend scharf betont worden, dass die Prognose weniger durch den Ort der Verletzung als dadurch bestimmt wird, ob eine Infection stattgefunden hat oder nicht. Quellende Linsenmassen können nicht nur mechanisch reizen, sondern auch chemisch, ähnlich wie die Stoffwechselproducte der Mikrobien, wirken, aber es ist sicher, dass länger dauernde und schwerere Uveal-Entzündungen ohne Mitwirkung von Bakterien nie zu Stande kommen.

Von den drei Entzündungsformen, der serösen, fibrinösen und eitrigen, wird die erstere nie erwähnt. Auch die drei Beobachtungen, über welche Verf. berichtet, sind nach seiner eigenen Ansicht nicht ganz einwandfrei. Die Gruppe der fibrinösen Entzündungen umfasst 39 Fälle, von denen 5 zur Enucleation kamen. Unter diesen 5 Fällen erwies die Section 4 Mal einen Glaskörper-Abscess, der möglicher Weise auch in einer Anzahl der geheilten Fälle vorhanden gewesen sein kann. In manchen Fällen deutet nichts auf diese Complication hin; das sicherste Kennzeichen ist ein schon in den ersten Tagen auftretendes graues Exsudat in der Vorderkammer, das Iris und Pupille gleichmässig überzieht. Daneben pflegt Druck-Empfindlichkeit des Corp. cil. frühzeitig aufzutreten, während Störungen des Projectionsvermögens sich erst später zeigen. Ein Glaskörper-Abscess scheint sich nur dann zu entwickeln, wenn die Wunde so tief reichte, dass eine directe Infection des Glaskörpers stattfand. Bei den rein fibrinösen Uveïtiden sind Beschläge der Descemetis selten, Druck-Empfindlichkeit des Ciliarkörpers häufiger und prognostisch ungünstiger, wenn auch nicht absolut ungünstig. Auch das ominöse Sinken des intraocularen Drucks schliesst einen guten Ausgang nicht unbedingt aus. Manchmal bewirkt die Entfernung des Verbandes eine Hebung der Tension.

Bei den 20 Fällen von Uveïtis purulenta wurde 7 Mal die Enucleation bezw. Exenteration gemacht. Auch diese Fälle gestatten den Schluss, dass die Infection des Glaskörpers direct und nicht durch Propagation des Eiters von der Iris her zu erfolgen pflegt. Im Gegensatz zu den Erregern der fibrinösen Entzündung scheinen die Eiterbakterien überhaupt keine grosse Neigung zu besitzen, nach hinten zu wandern. Daher die grosse Zahl geheilter Fälle von einfacher eitriger Iritis und Irido-Cyclitis. Kommt ein Glaskörper-Abscess zur Heilung, so bleiben sehr lange Zeit Trübungen des Glaskörpers zurück.

In 3 Fällen zeigten sich bei den nach dem Aussetzen der eingeleiteten Quecksilber-Behandlung erfolgenden leichten Entzündungs-Recidiven Plaques der Descemetis. Wahrscheinlich waren die pyogenen Bakterien nicht abgestorben, sondern in ihrer Virulenz geschwächt, so dass sie nur eine seröse, rasch heilende Form der Uveïtis hervorriefen.

Therapeutisch legt Verf. besonders Gewicht auf längere Bettruhe und auf die Einverleibung grosser Quecksilberdosen. Männer erhalten 8—9, Frauen 6—8, Kinder 1—3 g Ungt. cin. täglich, und zwar Morgens und Abends die Hälfte der angegebenen Tagesmenge. Soll eine sehr rasche Wirkung erzielt werden, so kann man intramusculäre Injectionen von Hg. bijod. mit den Inunctionen combiniren. Längere Einverleibung von Hg. ist erforderlich. Treten bei frühzeitigem Aussetzen Recidive der Entzündung

auf, so gebe man wieder grosse Dosen längere Zeit hindurch. Alle Fälle dieser Art endeten mit Heilung.

Operative Eingriffe müssen möglichst hinausgeschoben werden, man warte nach dem Verschwinden der entzündlichen Erscheinungen mindestens ein Vierteljahr.

Fast $^2/_3$ der Fälle heilten mit Erhaltung eines grösseren oder geringeren Sehvermögens.

2) **Entoptische Wahrnehmungen der Wirbelvenen,** von Prof. C. Hess in Würzburg.

Schon Bell kannte die bei heftigen Exspirations-Stössen (Niessen) auftretende subjective Licht-Erscheinung, welche, wie er beobachtet zu haben glaubte, bei geöffneten Lidern ausblieb und nach seiner Ansicht durch die Contraction der Lider hervorgerufen wurde, welche der Gewalt des in das Auge dringenden Blutstosses entgegenwirkte. Verf. fand, dass, wenn er sich auf den Leib legte und den Kopf etwas herunterhängen liess, schon geringe, ohne Beschwerden oft zu wiederholende Exspirations-Stösse genügten, um das Phänomen hervorzurufen. Dasselbe wird monocular am deutlichsten wahrgenommen. Man schliesst daher besser ein Auge aus, was durch den Druck der auf die geschlossenen Lider aufgelegten Hand leicht geschehen kann, da unter dieser Einwirkung jede Licht-Empfindung auf dem betreffenden Auge ausbleibt. Daraus ergiebt sich, dass Bell nicht richtig beobachtete, und dass seine Deutung nicht zutreffend sein kann. Bei jedem Exspirations-Stosse erscheinen im Gesichtsfelde vier hellere Flecke, welche ihrer Lage nach unzweideutig auf die Wirbelvenen hinweisen. Wahrscheinlich löst die Volumszunahme der Gefässe eine Erregung der benachbarten Netzhaut-Bezirke aus.

3) **Das Ulcus atheromatosum corneae (sequestrirende Narben-Keratitis),** von Prof. Ernst Fuchs in Wien.

In dichten Hornhaut-Narben und Staphylomen beobachtete man nicht selten eine Einlagerung hyaliner Massen und die Ablagerung von Kalksalzen. Zuweilen kommt es in derartig degenerirten Narben zur Entwicklung von Geschwüren, welche bisher als atheromatöse bezeichnet wurden. Richtiger ist es, wie die Untersuchungen des Verf.'s zeigen, den Process mit Wintersteiner „sequestrirende Narben-Keratitis" zu benennen.

Auf den eingelagerten Kalkplättchen ist das Epithel theils degenerirt, theils defect, andrerseits wuchern aber die Epithelzellen nach den Kalkplättchen hin, und es kommt vor, dass sie, wenn sie die Vorderfläche eines Plättchens erreicht haben, um den Rand desselben umbiegen und an die Hinterfläche vordringen. Gelangen nun durch die defecte Epitheldecke Bakterien in das Narbengewebe, so wird das Eindringen derselben in die Tiefe durch die Epithel-Wucherungen erleichtert. Der Einwanderung von Mikroorganismen folgt eine eitrige Entzündung, welche mit Nekrose verbunden ist und schliesslich zur Sequestrirung des centralen Narbenstücks führt. Durch die Verwachsung der Narbe mit der Iris ist den Bakterien der Weg in die Tiefe des Auges gebahnt, und so kommt es nicht selten zur Panophthalmie.

Die Beobachtungen des Verf.'s wurden an enucleirten Augen angestellt und betrafen die schwersten Fälle. Man darf annehmen, dass auch leichtere Fälle vorkommen, bei denen die Abstossung eines oberflächlichen Sequesters erfolgt und Heilung eintritt.

4) **Ueber die schädliche Einwirkung des β-Naphthols in therapeutischen Dosen auf das menschliche Auge,** von J. van der Hoeve, Assistent an der Universität-Augenklinik in Leiden.

Zwei Patientinnen, welche wegen eines Hautleidens einige Zeit mit β-Naphtholsalbe eingerieben waren, und eine dritte, welche 16 Wochen hindurch täglich 4 g Benzo-Naphthol innerlich genommen hatte, zeigten Sehstörungen, als deren Ursache Trübung und grau-weisse Flecke der Netzhaut, in einem Falle auch Pigment-Veränderungen nachgewiesen werden konnten. Ein vierter Fall mit Trübung der hinteren Corticalis ist zweifelhaft.

Im Organismus werden aus Naphthalin fortwährend kleine Mengen α- und β-Naphthol gebildet, daher wirken beide gleichartig. Benzo-Naphthol zerfällt in Benzoësäure und Naphthol.

Die angestellten Thier-Experimente sind noch nicht abgeschlossen. Jedenfalls haben sie bisher ergeben, dass Naphthol auch in den üblichen therapeutischen Dosen auf Retina, Uvea und Linse schädlich wirkt, und dass vor der Anwendung desselben gewarnt werden muss.

---

5) **Zur Pathogenese der chronischen Nicotin-Amblyopie,** von Dr. A. Birch-Hirschfeld, Priv.-Doc. und Assistent an der Universitäts-Augenheilanstalt in Leipzig.

Die Frage, ob es sich bei der Alkohol- und Nicotin-Amblyopie im Wesentlichen um interstitielle Neuritis, um einfache Atrophie, um parenchymatöse Neuritis, um Veränderungen der Netzhaut-Ganglienzellen handelt, ist noch nicht gelöst. Verf. hatte Gelegenheit, einen klinisch einwandfreien Fall anatomisch zu untersuchen. Alle neueren Färbungsmethoden, welche früheren Untersuchern noch nicht zu Gebote standen, kamen zur Anwendung.

Die Degeneration der Nervenfasern fand sich am ausgeprägtesten dicht hinter dem Bulbus in einem temporalen dreieckigen Bezirke, dessen Spitze den Centralgefässen zugekehrt war. Weiter centralwärts war der Bezirk sichelförmig bezw. oval und nicht mehr randständig. Der intracranielle Theil des Sehnerven war normal. Die ophthalmoskopisch beobachtete Abblassung der temporalen Papillenhälfte beruhte jedenfalls auf Schwund der Nervenfasern.

Färbung nach van Gieson zeigte in den erkrankten Bezirken deutliche Verbreiterung der Septen, aber keinen besonderen Reichthum an Kernen. Vor allem fehlten Wanderzellen, so dass das Gewebe mehr einem Narbengewebe entsprach. Andre Autoren, welche Kernreichthum feststellen, haben vielleicht in einem andren Stadium der Erkrankung untersucht, vielleicht auch die Gliakerne mitgezählt.

Die Verbreiterung der Septen beruht anscheinend zum Theil auf Verbreiterung und Neubildung von Fasern, zum Theil aber auf elastischer Contraction. Nichts beweist, dass die Proliferation des Bindegewebes das Primäre war, und erst secundär die Nervenfasern degenerirten; möglich ist auch, dass zunächst die Nervenfasern erkrankten, schrumpften, und dass unter dem Einflusse veränderter Spannungsverhältnisse Hyperplasie der Septen eintrat. Gegen die Druck-Atrophie spricht auch, dass die degenerirten Fasern nicht bündelweise zusammenliegen, sondern dass vielfach gesunde und degenerirte Fasern zerstreut durcheinander gelagert sind. Wesentliche Gefäss-Veränderungen fehlten.

Das anatomische Bild entspricht nicht dem der einfachen Atrophie.

Das Mallory'sche Verfahren ermöglichte ein genaueres Studium des Verhaltens der Neuroglia. Vermehrung der Gliakerne und dichtere Verflechtung der Fasern schien dem Verf. unzweifelhaft zu bestehen. Ob es sich dabei um eine vicariirende Vermehrung in Folge des Zerfalls der Nervenfasern — wie man das sonst beobachtet hat — oder um chronisch entzündliche Processe handelt, kann vorläufig nicht entschieden werden.

In der Netzhaut fand sich Entartung der Ganglienzellen mit unregelmässiger Vertheilung der erkrankten und gesunden Zellen über Centrum und Peripherie. Wahrscheinlich erkranken die Ganglienzellen vor oder wenigstens gleich mit den Nervenfasern.

6) **Zur Anatomie des Ligamentum pectinatum,** von Dr. J. Asayama aus Kioto (Japan). (Aus der Universitäts-Augenklinik des Herrn Hofraths Prof. Dr. E. Fuchs in Wien.)

Die zahlreichen anatomischen Details lassen sich nicht kurz zusammenfassen.

7) **Ueber die Beziehungen der Sehnerven-Geschwülste zur Elephantiasis neuromatodes und über Sehnerven-Gliome,** von Dr. Carl Emanuel, Assistent an der Universitäts-Augenklinik zu Leipzig.

Die Eintheilung der Geschwülste von einem Gesichtspunkte aus führt zu keinem befriedigenden Resultate. Neben dem histologischen Bau und der Histogenese darf das klinische Verhalten nicht vernachlässigt werden. Verf. erörtert an der Hand eines umfangsreichen Materials die Beziehungen der Sehnerven-Tumoren zur Elephantiasis neuromatodes. Sie treten, wie die Bindegewebs-Tumoren andrer Nerven, meist multipel auf und zeigen schwankenden Zellgehalt, ohne dass daraus auf die Benignität bezw. Malignität geschlossen werden dürfte. Dass beim Sehnerven Functionsstörungen häufiger sind, als bei anderen Nerven, kann durch seine Lage in einer Knochenhöhle erklärt werden, wodurch leichter Circulations- und Ernährungsstörungen eintreten werden; andrerseits kann auch bei grösseren Tumoren des Opticus das Sehvermögen gut sein, und kommen bei andren Nerven Functionsstörungen vor.

Von den früher veröffentlichten Fällen sind mehrere als Gliome bezeichnet, welche man jetzt vielleicht anders benennen würde. Verf. beschreibt zwei von ihm untersuchte Fälle, bei denen die Sehnerven-Geschwülste die Pialscheide nicht überschritten. In Fall I handelte es sich um einen zellreichen Tumor, der bei geringer Betheiligung des Septen-Bindegewebes im Wesentlichen von der Glia ausging und hyaline Degeneration der zahlreichen Gefässe, sowie Zerfall der Gliafasern zeigte. In Fall II war der Zellreichthum geringer, (wenn auch beträchtlicher als in der Norm,) doch überwog die Intercellular-Substanz. Statt der dichten filzartigen Verflechtung lagen die manchmal gewundenen Fasern in parallelen Zügen angeordnet.

Die Bezeichnung Gliom hat nach dem jetzigen Stande unserer Kenntnisse nur anatomische Bedeutung. Da eine Betheiligung der Glia sich meistens nicht ganz auschliessen lässt, so kann die Einschiebung der Silbe „Glio" in den Geschwulstnamen nicht ohne Weiteres beanstandet werden. Vielleicht empfiehlt es sich, nur die Tumoren, welche sich ganz innerhalb der Pialscheide entwickeln, Gliome zu nennen.

8) **Pathologisch-anatomische Untersuchungen über das Verhalten der Ciliarnerven, sowie über amyloide und hyaline Degeneration bei Phthisis bulbi**, von Dr. med. Naito, Augenarzt in Tokio (Japan). (Aus der Universitäts-Augenklinik in Rostock [Prof. Axenfeld].)

Wie F. Krause hat auch Bietti über Regeneration von Ciliarnerven berichtet, welche er nach Neurectomia optico-ciliaris beobachtet hatte. Die Nerven waren theils durch die Emissarien der Sklera in das Innere des Auges eingedrungen und hatten sich hier vielfach verzweigt, theils bildeten sie hinter dem Bulbus ausgedehnte Neurome.

Verf. untersuchte eine Anzahl phthisischer Bulbi, welche ohne vorherige Neurectomie enucleirt worden waren, auf das Verhalten der Nerven und fand mit Hilfe sorgsamer Markscheiden-Färbungen in dem Suprachorioidealraume, in der Gegend des Corp. ciliare und auch in neugebildetem Narbengewebe so zahlreiche Nerven, dass ein auffallendes Missverhältniss zwischen dieser grossen Zahl und der Menge des erhaltenen Gewebes bestand. Histologisch ist der Nachweis der Vermehrung kaum zu führen, und man muss berücksichtigen, dass die Nerven durch die Schrumpfung des Gewebes näher zusammenrücken und dadurch zahlreicher erscheinen können. Jedenfalls war die Theilnahme Nerven an der allgemeinen Degeneration gering, und einzeln hatte man den Eindruck neuromatöser Bildungen. Auffallend war eine Proliferation markhaltiger Fasern in der Hornhaut.

Bei dem grossen Nerven-Reichthum ist es erklärlich, dass mechanische Zerrungen und regenerative Vorgänge, wie Verknöcherungen, nach kürzerer oder längerer Ruhepause heftige Schmerzen auslösen können.

In einem stark phthisischen Bulbus mit ausgebreiter Verknöcherung der Chorioidea fand Verf. in der zum Theil abgelösten und von Bindegewebs-Schwarten durchsetzten Retina zahlreiche concentrisch geschichtete Gebilde verschiedener Grösse, die theils zerstreut lagen, theils Conglomerate bildeten und dem Aussehen und der chemischen Reaction nach als Amyloidkörper angesehen werden mussten.

Daneben waren die obliterirten Retinalgefässe auf weite Strecken in amyloide Cylinder verwandelt, die im Querschnitt concentrisch gezeichnete Figuren darstellten und zum nicht geringen Theile den erwähnten Amyloidkörpern entsprechen. Daneben bestanden aber zahlreiche wirkliche Einlagerungen meist geringerer Grösse.

Bemerkenswerth ist, dass sich in der Chorioidea keine Spur von amyloider Degeneration fand.

Ueber Ursprung und Entstehungsart des Amyloid konnte nichts Sicheres festgestellt werden. Während hyaline Degeneration der Netzhaut-Gefässe häufiger beschrieben wurde, scheint der Uebergang in Amyloid noch nicht beobachtet worden zu sein. Scheer.

Vermischtes.

1) Joseph Schöbl, geboren am 16. August 1837 zu Pilsen, gestorben am 6. April 1902 zu Prag.

Zuerst studirte J. S. Zoologie und vergleichende Anatomie; da ihm aber die Habilitation versagt wurde, ging er zur Heilkunde über, promovirte 1861 in Prag und wurde Assistent des Prof. v. Hasner, 1866 böhmischer Landes-Augenarzt (hat auch über seine Thätigkeit von 1871—1881 in böhmischer Sprache berichtet), und 1883, als die Theilung der Prager Universität ein-

trat, ordentl. Professor der Augenheilkunde an der böhmischen Universität. Der vergleichenden Anatomie ist Schöbl stets treu geblieben und hat namentlich die Blutgefäss-Einspritzung zu einer vollendeten Meisterschaft ausgebildet. Auch der Augenheilkunde ist diese seine Kunst und seine Gewandtheit im Zergliedern und Mikroskopiren zu Gute gekommen. Seine Einspritzungen neugebildeter Blutgefässe in der Hornhaut, die ich in der Berliner physiolog. Gesellschaft vorzeigen konnte, erregten die staunende Bewunderung aller Anwesenden. Durch zahlreiche Beiträge hauptsächlich zur Pathologie und zur pathologischen Anatomie hat er unsre Wissenschaft wesentlich gefördert. Sein bescheidener Charakter und seine Gefälligkeit sichern ihm bei Allen, die ihn kannten, ein freundliches Andenken.

Dem Centralblatt für Augenheilkunde war er stets ein treuer Mitarbeiter und hat in diesem seine wichtigsten Arbeiten veröffentlicht. Im Folgenden gebe ich eine Liste derjenigen seiner Veröffentlichungen, welche unsre Leser interessiren.

1877. Ueber die Blutgefässe des Auges der Cephalopoden. (Archiv für mikroskop. Anatomie. XV. S. 215.)

1886. Ueber Tumoren epithelialen Charakters. (Centralbl. f. Augenheilk. S. 257.)

Ueber die Blutgefässe der Hornhaut im normalen und pathologischen Zustand. (Ebenda. S. 321.)

1887. Ueber die tiefen Randschlingen der Hornhaut. (Ebenda. S. 27.)

1888. Chorioïditis specif. u. tuberc. (Ebenda. November.)

1889. Ueber selbst. eitrige Netzhaut-Entzündung. (Ebenda. März.)
Ueber hyperplastische Entzündung der Augenhäute. (Archiv für Augenheilk. XX. S. 98.)

1890. Zur Entwicklung des Auges der Amphibien. (Zoolog. Jahrb. IV. 2.)
Beiträge zur patholog. Anatomie der Panophthalmie. (Archiv für Augenheilk. XXI. S. 368.)
Conj. hyperplast. u. Catarrh. vern. (Centralbl. f. Augenheilk. S. 97.)

1892. Die Keratome des Auges. (Prag 1892.)

1893. Cylindroglioma retinae. (Centralbl. f. Augenheilk. S. 97.)
Cysticerc. subret. triplex. (Ebenda. S. 101.)

1896. Cryptoglioma retinae. (Ebenda. S. 129 u. 161.)

Ausserdem hat Schöbl die Netzhaut-Erkrankung in dem (englischen) System der Augenkrankheiten von Norris und Oliver bearbeitet. J. H.

2) Am 17. März 1902 hat H. Knapp in New York seinen 70. Geburtstag gefeiert. Wir könnten ihn als einen der Senioren unsrer Wissenschaft und Kunst begrüssen, wenn er nicht durch seine beispiellose Thatkraft in Forschung und Kunstübung den Jüngeren und Jüngsten ein leuchtendes Beispiel wäre. Somit wünschen wir ihm, dass der Menschheit und der Wissenschaft seine unvergleichliche Arbeitskraft noch recht lange erhalten bleiben möge! J. H.

3) Berichtigung.

Im Februar-Heft 1902 S. 60 Zeile 22 v. o. muss es heissen: „Dagegen wird der intraoculare Druck durch den arteriellen Druck beeinflusst." Horstmann.

Bibliographie.

1) Einen Fall von beiderseitiger totaler Oculomotorius- und Trochlearis-Lähmung verbunden mit linksseitiger Hemiparese und linksseitiger Parese des Facialis und Abducens und eigenthümlichem Schüttel-Tremor der Extremitäten stellt Dr. J. Sorgo in der Gesellschaft für interne Medicin in Wien am 12. December 1901 vor. (Wiener klin. Wochenschr. 1902. Nr. 2.) Der Fall betrifft einen 28jähr. Taglöhner; erbliche Belastung nicht vorhanden, Syphilis ausgeschlossen. — Beginn der Erkrankung nach einer Mittelohr-Entzündung. — Ausser completer Oculomotorius- und Trochlearis-Lähmung besteht Parese des linken Facialis, des linken Abducens und motorischen Trigeminus, linksseitige Hemiparese, continuirlicher Schüttel-Tremor der linken oberen Extremität, ab und zu Klonus der Unterschenkel-Musculatur, Ataxie der linken unteren Extremität. Links Patellar- und Achillessehnen-Reflex gesteigert; Sensibilität erhalten — keine Schmerzen, keine Parästhesien —, kein Kopfschmerz, kein Erbrechen. Keine Stauungspapille, dagegen Abblassung der rechten Papille mit concentrischer Einengung des Gesichtsfeldes, — keine Nackensteife, keine Empfindlichkeit des Schädels beim Beklopfen, geringe Asymmetrie der beiden Gesichtshälften. Eine sichere Diagnose konnte nicht gestellt werden. Schenkl.

2) Einen Fall von Hydrocephalus chronicus mit beiderseitiger orbitaler Hirnhernie demonstrirt Dr. L. Buchsbaum in der Sitzung der Gesellschaft für interne Medicin in Wien am 5. December 1901. (Wiener klin. Wochenschr. 1902. Nr. 1.) Der Fall betrifft ein 18 Monate altes Kind, Verdacht auf hereditäre Lues vorhanden; beide Bulbi durch weiche elastische kugelige Geschwülste nach vorn gedrängt, die Beweglichkeit der Bulbi im hohen Grade eingeschränkt. — Pupillen rund, reagirend; beginnende Sehnerven-Atrophie; Geruch, Gehör, Geschmack intact. Schenkl.

3) Ueber Cataracta diabetica, von S. Klein (Bäringer) in Wien. (Wiener klin. Wochensshr. 1901. Nr. 45.) Verf. fand, dass die mit hinteren Polar-Star combinirte hintere Cortical-Cataract, wie sie häufig auch bei Retinitis pigmentosa vorzukommen pflegt, für Diabetes charakteristisch ist. In der Entwickelungs-Art unterscheidet sich die genannte Form von dem Greisen-Star dadurch, dass bei den letztgenannten Staren der starige Zerfall in der vorderen Rinde beginnt und alsbald auf die dem Kern benachbarten Partien übergreift, während bei der in Rede stehenden Form der Anfang am hinteren Pole und in der hinteren Corticalis erfolgt und in einem bestimmten Stadium eine vollkommene Sternfigur bildet. Die erstere wäre als einfache senile Cataract zu bezeichnen, die letztere würde als Collectiv-Begriff mit dem Namen Chorioideal-Cataract zu belegen sein, wobei in der ganzen Gruppe die gesammten Formen von Stoffwechsel-Cataracten, also auch der diabetische Star, inbegriffen sind. In gewissem Sinne wäre es auch gestattet, für die erste Kategorie den Begriff einfache, nicht complicirte Cataracta; für die letztere den der complicirten Cataracta zu substituiren. Aber selbst die ebengenannte einfache senile Form hält Verf. wegen ihrer offenkundigen Verwandschaft mit den chorioidalen Formen nicht für eine ganz uncomplicirte Art, und glaubt, dass dieselbe wohl nicht rein seniler Natur ist, sondern die Annahme gestattet, dass ausser den Alters-Veränderungen irgend eine besondere, noch nicht gekannte Ernährungs-Störung den Anstoss zur Star-Bildung geben mag. Er bezeichnet nur jene Art als die eigentliche senile uncomplicirte Cataracta, bei der die streifigen

Trübungen, die der Cortical-Cataracta ein so charakteristisches Aussehen verleihen, fehlen und nur eine mehr oder weniger dichte, wolkige, den Kern einhüllende Trübung das Centrum occupirt. Dass auch die diabetische Cataracta unter dem Bilde einer gewöhnlichen Cataracta auftreten kann, dass bei Diabetes, Cataracta senilis, die mit dem Diabetes nichts zu thun hat, vorkommen kann, wird vom Verf. selbstverständlich nicht in Frage gestellt.

Schenkl.

4) Zwei Fälle von Echinococcus der Orbita, von Dr. J. Preindlsberger in Sarajevo. (Wiener klin. Rundschau. 1901. Nr. 50.) 2 Fälle von Echinococcus, die Kinder (Mädchen. 6 und 8 Jahre alt) betrafen, beschreibt Verf. Im ersten Falle konnte die Diagnose vor der Operation nicht gestellt werden, und wurde daher die Evisceration der Orbita vorgenommen. Im zweiten Falle wurde die wallnussgrosse Mutterblase entfernt und der Bulbus erhalten. In beiden Fällen sass der Echinococcus in den Weichtheilen der Orbita. Die Erkrankung verlief im ersten Falle sehr rasch; in einem halben Jahre hatte sich ein hochgradiger Exophthalmus entwickelt. Im zweiten Falle bestand die Affection seit 2 Jahren. Heftige Schmerz-Anfälle fehlten in beiden Fällen. Im ersten Falle war Stauungspapille, im zweiten Falle nur Röthung der Papille vorhanden. Schenkl.

5) Zur Kenntniss der Krankheiten der Augenhöhle, von Dr. Josef Fišer, Secundär-Arzt am Laibacher Landes-Spital. (Wiener med. Wochenschr. 1901. Nr. 48—52.) In einem Zeitraum von 10 Jahren kamen im Laibacher Landes-Spital (Primarius Dr. Emil Bock) unter 7637 Augen-Kranken 31 Erkrankungen der Augenhöhle (0,40%) zur Beobachtung, und zwar 4 Verletzungen: Grosses Holzstück, das bei einem Sturze in die Orbita gedrungen war; die Entfernung gelang mit Erhaltung des Bulbus — der Lidschluss wurde nicht beeinträchtigt; 2 Fälle von Blutung in die Augenhöhle nach stumpfer Gewalt. In beiden Fällen bewährten sich Schwitz-Kuren und feuchte Wärme. Zur Phlegmone kam es nicht. Verletzung mit einem Holzstücke; Ophthalmoplegia totalis, geringe Protrusion des Bulbus, Sehnervenschwund; 8 Monate später Orbitalabscess. Das Eindringen eines Fremdkörpers musste angenommen werden, trotzdem ein solcher bei Eröffnung des Abscesses nicht vorgefunden werden konnte. — 3 Fälle von Entzündung des orbitalen Zellgewebes; ein Fall in Folge von recidivirender Dacryocystitis, die beiden andren Fälle in Folge von Erkrankungen der Nasenhöhle. In allen Fällen blieb das Augapfel-Innere unbetheiligt. — Ein Fall von Caries marginis orbitae inf. sin. in parte nasali, hervorgerufen durch einen gleichartigen Process des Thränenbeines in Folge von tuberculöser Erkrankung der Nase. — 2 Fälle von Ectasia ossis ethmoitalis mit Vortreibung des Augapfels — beide Fälle jugendliche Individuen betreffend, die langsam wachsende Geschwülste im nasalen Antheile der Augenhöhle darboten. Nur ein Fall wurde einer Operation, und zwar mit Erfolg, unterzogen. 2 Fälle von Orbitalcysten, und zwar eine Cystis dermoides supraorbitalis et orbitalis sin. und eine Cystis orbitae sin. sarcomatosa. Im ersten Falle handelte es sich um eine congenitale Anomalie (Hemmung in der Entwicklung der Knochen der Augenhöhle); im zweiten Falle konnte nur vermuthet werden, dass die ursprüngliche Anlage der Cyste auch ein Dermoid gewesen ist. Beide Fälle sind den sogenannten Zwerchsack-Dermoiden zuzuzählen. Endlich 6 Fälle von Neoplasmata in orbita; 2 Fälle von Sarcom der Orbita vom Nasenraum ausgehend, ein Fall, bei dem der Ausgangs-Punkt, sowie die Art des Neoplasmas nicht sicher gestellt werden konnten, ein aus einem Sarcom der

Chorioidea hervorgegangenes Orbitalsarcom, ein Melanosarcom der Orbita, welches ein Jahr nach, wegen dieser Neubildung vorgenommen, Enucleatio bulbi recidivirte und ein Fall von Carcinom der Orbita, welches ebenfalls nach Entfernung des Augapfels wegen Krebs der Conjunctiva bulbi, recidivirt war. Schenkl.

6) Zur Casuistik des Empyems der Stirn-Höhlen, von Aloysius Tresp. (Inaug.-Dissert. Greifswald. 1901.) Verf. schildert 10 Fälle von Stirnhöhlen-Empyem, von denen 9 operativ behandelt wurden, während nur einer spontan zur Heilung kam. In 2 Fällen bestand geringe, in einem starke Verschiebung des Augapfels, in 2 weiteren bestand Vordrängung des Augapfels, schliesslich in 2 andren Doppeltsehen. Bemerkenswerth ist, dass in keinem Falle ein Durchbruch in die Orbital-Höhle stattgefunden hatte, sondern dass die Schädigungen theils durch mechanischen Druck eines an den Augapfel angrenzenden abgekapselten Abscesses, theils durch Fernwirkung, d. h. nach Ansicht des Verf.'s durch Entzündung in Folge diffundirender Ptomaïne, hervorgerufen wurden. Soweit nicht tödtlicher Ausgang eintrat (in 2 Fällen), wurden sie durch die Operation vollkommen behoben.
Rosenstein.

7) Beiträge zur Aetiologie und pathologischen Anatomie der Netzhaut-Ablösung bei Retinitis albuminurica, von Joku Jamaschita. (Inaug.-Dissert. Rostock. 1900.) Verf. geht in sehr gründlicher Besprechung auf die Aetiologie der Netzhaut-Ablösung nach Retinitis albuminurica ein und beschreibt besonders einen Fall von secundärem Glaucom bei einer solchen Ablösung. Seine mikroskopischen Untersuchungen ergaben, dass die letzte Ursache die Gefäss-Veränderungen sind, die sich auf die kleinen Arterien und Venen jeden Kalibers, zumal auf eine grosse Wirbel-Vene in der Nähe des Sehnerven beziehen. Das häufigste Bild ist das der Endarteriitis obliterans mit Desquamation der Endothelien in das Lumen, häufig auch eine Thrombosirung in Folge der Veränderung der Gefässwand. Folgen sind infarkt-ähnliche Blutungen besonders im subretinalen Gewebe, theilweise Netzhaut-Ablösung, Blutungen in den Glaskörper und secundäres Glaucom. Man vermisst bei den sonst so eingehenden Untersuchungen des Verf.'s nur den Nachweis, dass die Veränderungen der Gefässwand nicht auch amyloider Natur sein konnten, eine Erwägung, die bei dem langen Nierenleiden des Patienten sicherlich ihre Berechtigung hat. — Interessant ist die Beobachtung, dass das Pigment im Pigment-Epithel ganz glaskörperwärts gedrängt war. Sehr richtig ist auch der wiederholte Hinweis darauf, dass es bei dem Wieder-Anlegen einer Ablösung nicht zu einer Adhäsion, sondern nur zu einer Verklebung mit dem subretinalen Gewebe kommt. Rosenstein.

8) Ueber Fremdkörper-Verletzungen der vorderen Augen-Kammer, von Karl Koch. (Inaug.-Dissert. Jena. 1901.) Verf. beschreibt 6 derartige Verletzungen, von denen 2 durch Glas-Splitter, 2 durch Steinstückchen und 2 durch Eisensplitter hervorgerufen waren. Alle 6 wurden extrahirt. Es zeigte sich, dass die Glas-Splitter den geringsten, die Steinstückchen wegen ihrer rauhen Oberfläche und der daraus folgenden günstigen Bedingung der Einschleppung von Mikroorganismen den grössten Schaden angerichtet hatten. In allen 6 Fällen wurden die Augen mit relativ guter Sehkraft erhalten. Rosenstein.

Um Einsendung von Separatabdrücken wird gebeten (Berlin NW. 26 Schiffbauerdamm).

Verlag von Veit & Comp. in Leipzig. — Druck von Metzger & Wittig in Leipzig.

Centralblatt
für praktische
AUGENHEILKUNDE.

Herausgegeben von

Prof. Dr. J. Hirschberg, Geh. Med.-Rath, in Berlin.

Monatlich ein Heft. Preis des Jahrganges 12 Mark. Zu beziehen durch alle Buchhandlungen des In- und Auslandes und die Postanstalten des Deutschen Reiches.

Mai. Sechsundzwanzigster Jahrgang. 1902.

[Aus Prof. Hirschberg's Augenheilanstalt, Berlin.]

I. Pigment-Beschläge auf Iris und Descemet als Früh-Symptom eines Aderhaut-Sarcoms.[1]

Von Dr. **Fehr**, I. Assistenzarzt.

Die 62jährige Frau D. suchte im September 1899 zum ersten Mal Herrn Geh.-Rath Hirschberg's Augenheilanstalt auf, da sie seit 24 Stunden

[1] Nach einem am 28. März 1901 in der Berliner ophthalmologischen Gesellschaft gehaltenen Vortrage.



über Erscheinungen klagte, die an prodromales Glaucom erinnerten: Verschleierung, Regenbogensehen und Druckgefühl im Auge.

Sehkraft, Gesichtsfeld und der ophthalmologische Befund waren völlig normal, auch war der Augendruck nicht tastbar gesteigert; einen sehr merkwürdigen Befund aber lieferten die Iris und Descemet. Erstere war in ihrer unteren Hälfte mit feinsten schwarzen Punkten besät, die stellenweise zu grösseren Flecken und Streifen zusammengeflossen waren (Fig. 1). Auf der Descemet fanden sich dieselben Punkte, jedoch weniger zahlreich; sie bildeten hier eine strichförmige, schwarze Hornhaut-Trübung (Fig. 2).

In den folgenden Wochen veränderten diese schwarzen Punkte ihre Zahl und Anordnung; so verschwand der schwarze Streif von der Hornhaut und es entstanden statt seiner kreisrunde, schwarze Flecken. Die subjectiven Glaucom-Symptome bestanden fort; es schien daher, nachdem man sich auch bei Mydriasis, die allerdings nur durch Cocaïn herbeigeführt und nicht maximal wurde, von dem normalen Zustande des Augen-Hintergrundes überzeugt hatte, dauernder Gebrauch von Eserin angezeigt zu sein, zumal eine Hypermetropie von 6 Di. vorhanden war.




Fig. 1.
Lupe auf die Iris eingestellt.

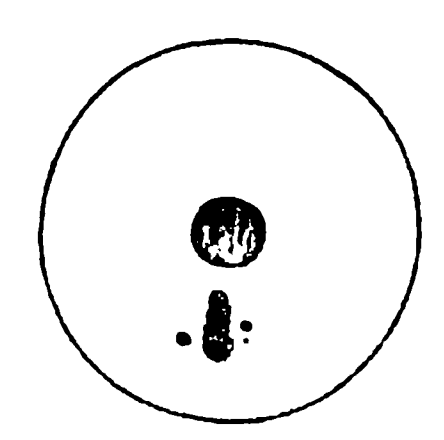


Fig. 2.
Lupe auf die Hornhaut eingestellt.

Im September 1900 war die Sehschärfe und das Gesichtsfeld ganz normal und das Bild auf Hornhaut-Hinterfläche und Regenbogenhaut ziemlich unverändert. Dann blieb die Kranke $4^1/_2$ Monate fort und kehrte erst im Januar 1901 wieder. Jetzt fand sich die Sehkraft auf $^5/_{15}$ herabgesetzt und das Gesichtsfeld war von unten und innen her bis auf 20° eingeschränkt. Nach Pupillen-Erweiterung wurde nunmehr eine grosse Geschwulst oben und aussen dicht hinter der Linse sichtbar. Fig. 3 giebt das aufrechte Bild wieder, dass der Lupenspiegel lieferte, wenn die Kranke nach oben und etwas nach aussen blickte. Der Tumor füllt mehr als die Hälfte der in Folge einer (Eserin-)Synechie nicht ganz regelmässig erweiterten Pupille. Die scharfe convexe Begrenzungslinie ist bläulich durch darunter gelagertes Exsudat; im Uebrigen ist die Geschwulst bräunlich gefärbt, von unregelmässig feinhöckriger Oberfläche und bestreut mit braunen und schwarzen Flecken und Punkten. Gefässe sind nicht zu sehen. Auf Iris und Descemet ist immer noch die sonderbare, feine, schüttere Pigmentirung sichtbar, deren Herkunft nunmehr nach $^5/_4$ Jahren erklärt werden kann.

Erst im Februar konnte sich die sehr ängstliche Frau zur Enucleation entschliessen, nachdem man ihr zu Liebe noch eine Punction der Geschwulst vorgenommen hatte, die, da ihr keine Flüssigkeits-Entleerung folgte und der ophthalmoskopische Befund nach ihr unverändert blieb, die Diagnose eines soliden Tumors bestätigte. Bei der Ausschälung wurde sorgsam die Punctionsstelle in der Bindehaut mit herausgeschnitten.

Der herausgenommene Augapfel ist äusserlich normal und zeigt keine Zeichen eines geschehenen oder drohenden Durchbruches.

Die Section des Augapfels ergiebt das Vorhandensein eines bohnengrossen melanotischen Aderhaut-Sarcoms, das in der vorderen Chorioidea aussen und oben mit breiter Basis sich erhebt und mit einem von Netzhaut überdeckten Buckel in den Glaskörper ragt. Die flächenhafte Basis erstreckt sich weit nach unten bis über die mittlere Sagittal-Ebene hinaus. Nach

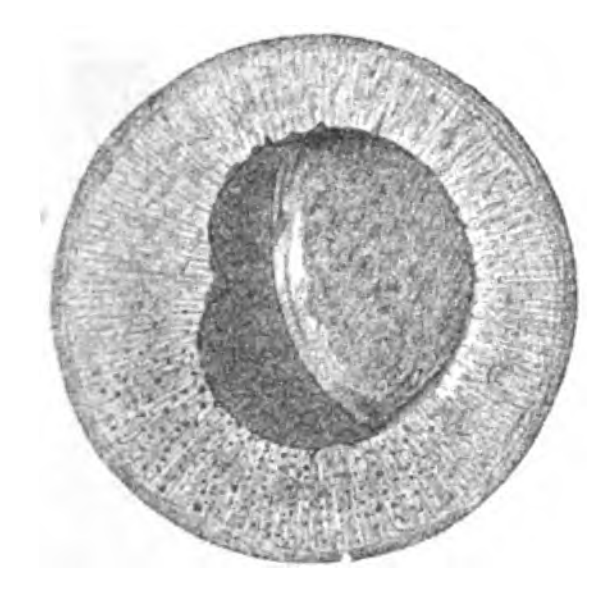


Fig. 3.
Bild der Geschwulst mit + 6 Di hinter dem Spiegel, beim Blick nach oben und etwas nach aussen.

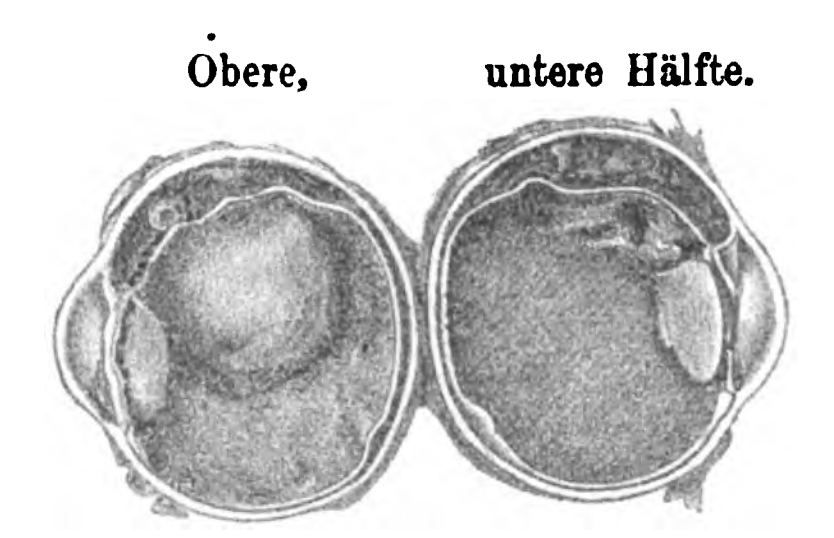


Fig. 4.

vorn dringt die Geschwulst in den Ciliarkörper ein und treibt an ihrer Wurzel die Iris vor, ohne die Linse sichtlich zu verdrängen (Fig. 4).

Auf dem Durchschnitt ist der Tumor scheckig, insofern die Hauptmasse wenig pigmentirt ist, der Fuss der Geschwulst aber und die in der Nachbarschaft des Ciliarkörpers gelegenen Partien tiefschwarz gefärbt sind.

Unter dem Mikroskop erweist sich die Geschwulst als ein kleinzelliges Rundzellen-Sarcom mit vielen eingelagerten Riesenzellen. Der Gefässgehalt ist spärlich. Sie ist überzogen von einer dünnen, bindegewebig umgewandelten Schicht der inneren Aderhaut, der Glaslamelle und der Netzhaut, die hinten in ihrem Gefüge wenig verändert, nach vorn zu bindegewebig und cystisch entartet ist. Nur an der hinteren Grenze drängt sich zwischen Tumor und Netzhaut etwas Exsudat.

In den Präparaten, die der Mitte der Geschwulst entnommen sind, ist der Ciliarkörper zum grossen Theil in die Geschwulst aufgegangen, in den andern Schnitten ist er mehr oder weniger verschont (Fig. 5).

Die Art der Pigmentirung der Geschwulst erfordert besonderes Interesse: Ein grosser Theil der Geschwulst, und zwar der hintere, ist ganz frei von Pigment, in einem andern finden sich vereinzelte Pigmentzüge und umschriebene, zart gefärbte Partien. Die Basis der Geschwulst ist überall tiefdunkel pigmentirt, ebenso der im Bereich des Ciliarkörpers und Umgebung gelegene Antheil.

Das Pigment besteht aus feinen gelbbraunen Körnern, die hauptsächlich innerhalb der Zellen, aber auch zwischen ihnen gefunden werden. Eine Eisenreaction liess sich nicht erzielen. Vielfach sind interstitielle spindelförmige Zellen stark pigmentirt; auf diese Weise entstehen dunkle, verästelte Züge, welche die einzelnen Bündel des Sarcoms abgrenzen.

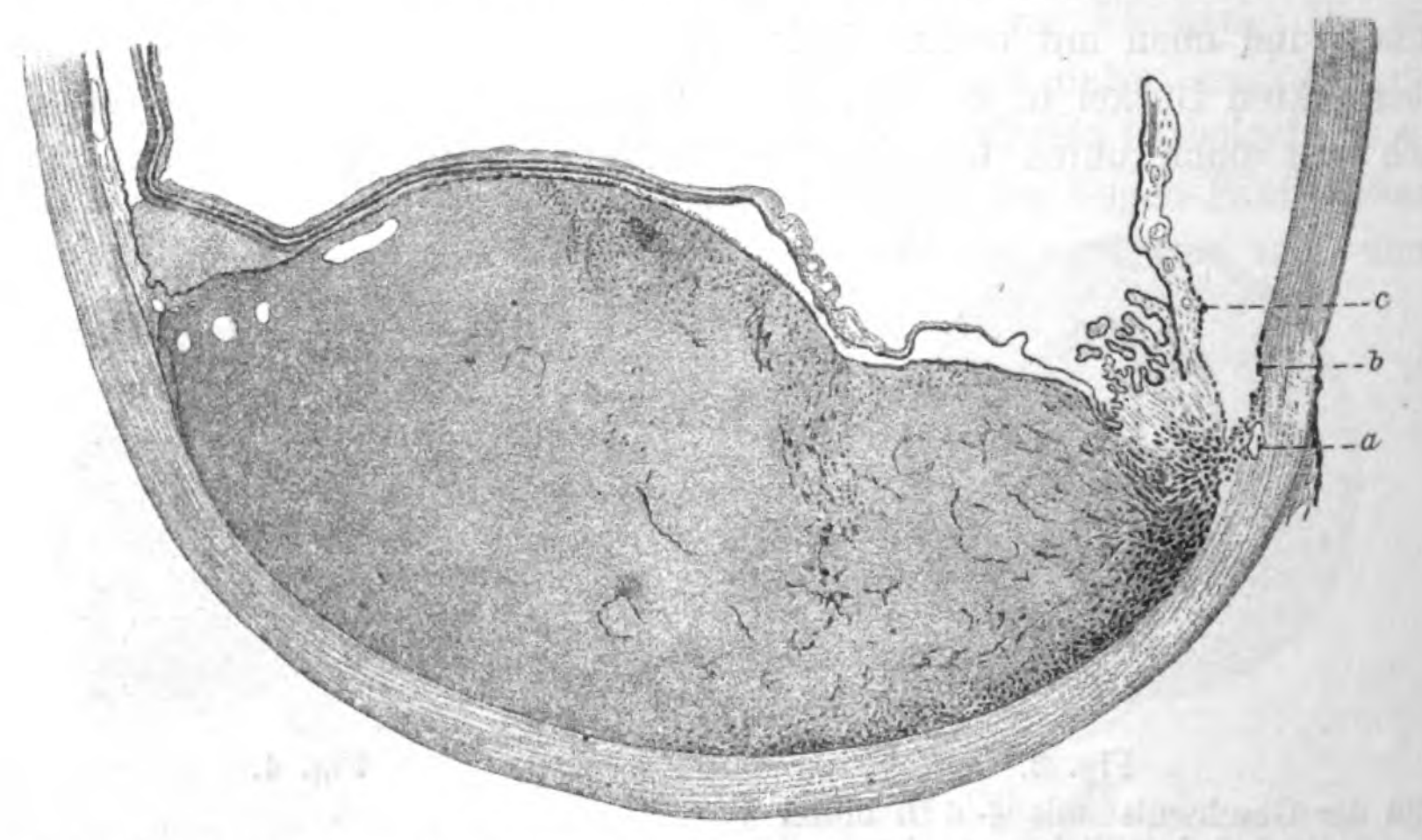


Fig. 5. Schnitt aus der oberen Bulbushälfte durch die Mitte der Geschwulst. (Vergr. 1 : 45.)

a Canalis Schlemmii mit Pigmentzellen im Lumen und in der Umgebung.
b Pigmentzellen-Beschläge auf der Hornhaut-Hinterfläche.
c Pigmentzellen-Beschläge auf der Regenbogenhaut.

Gleichsam als folgten die Pigmentzellen einem Lymphstrome, der sich zwischen den Bündeln den natürlichen Abfuhrwegen im vorderen Augapfel-Abschnitt entgegen bewegt, werden sie zahlreicher und dichter, je näher sie der Ciliargegend kommen. Das gleiche gilt von den mehr zusammenhängenden, flächenhaften Pigmentmengen, durch die überall der Fuss der Geschwulst ausgezeichnet ist (Fig. 5). In den Ciliarkörper gelangt, nehmen die dicken, aus Pigmentklümpchen bestehenden Züge, in denen von Zellen ohne Weiteres nichts mehr zu erkennen ist, die Richtung der radiären Fasern des Brücke'sches Muskels an, die auf die Gegend des Canalis Schlemmi zustreben. Sobald sie die Begrenzung der offenen Kammerbucht erreicht haben, lösen sich kleine schwarze Kügelchen los und treten in das Schwammgewebe des Lig. pectinatum des Fontana'schen Raumes und wandern von da theils in den weiten Canalis

Schlemmi, in dessen Lumen man fast überall die Kügelchen findet, theils in die Vorderkammer, wo sie sich auf der Descemet und besonders der Iris als grössere und kleinere Beschläge deponiren; ein Befund, den wir im Leben beobachten konnten, lange Zeit, bevor eine Diagnose des Tumors wegen des Sitzes in der vorderen Aderhaut möglich war. Die schwarzen Beschläge fanden wir vorzugsweise in den unteren Theilen, da naturgemäss die freien Pigmentkörner in der Vorderkammer ihrer Schwere folgen; dem entsprechend sind auch in den

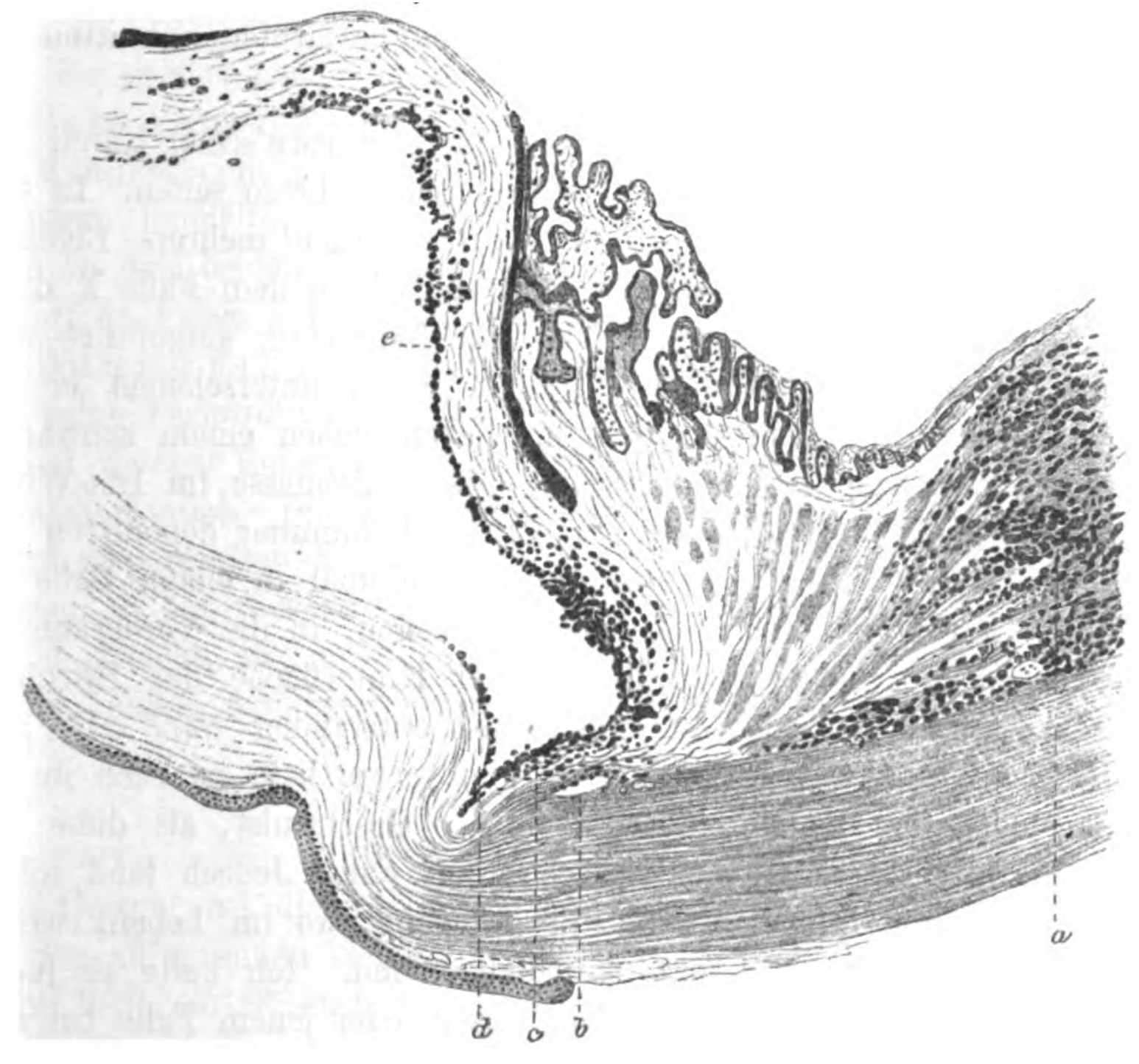


Fig. 6. · Schnitt aus der unteren Bulbushälfte. (Vergr. 1: 110.)
a Vordere Grenze des Melanosarcoms, das sich zwischen den Muskelbalken des Bruecke'schen Muskels in den Ciliarkörper vorschiebt.
b Canalis Schlemmi. *c* Pigment-Infiltration des Lig. pectinatum.
d Pigment-Beschläge auf der Descemet. *e* Pigment-Beschläge auf der Iris.

Präparaten, die der unteren Hälfte des Bulbus entstammen, die Pigment-Ansammlungen besonders reichlich. Die Regenbogenhaut ist in diesen von einem fast continuirlichen, aus aneinander gereihten Kügelchen bestehenden schwarzen Belag überzogen, die Kammerbucht zeigt eine dicke Auflagerung, und das Balkenwerk des Lig. pectinatum ist dicht mit Pigmentkügelchen infiltrirt (Fig. 6).

Fanden sich schon in den Präparaten des oberen Augapfel-Abschnittes einzelne Pigmentkügelchen in dem Iris-Stroma, so ist das in dem der

unteren Hälfte noch weit mehr der Fall. Die Einwanderung in die Iris scheint nicht nur von der Iris-Wurzel her, sondern auch von vorn zu geschehen. Ob diese Bewegung eine passive, durch einen Flüssigkeitsstrom bedingte ist, oder eine active, durch eigene Mobilität der Zellen, lässt sich nicht entscheiden.

Dass man es nicht mit freien Pigmentmassen, sondern zum grössten Theil wenigstens mit Zellen zu thun hat, die mit Pigment vollgepfropft sind, lehren einmal ganz dünne Präparate, in denen hier und da die Pigment-Kügelchen durchleuchtbar sind und einen deutlichen Kern zeigen, ferner geht das aus den mit Eeau de Javelle entfärbten Schnitten zur Genüge hervor.

Der Befund von Pigment-Metastasen im SCHLEMM'schen Kanal und Umgebung ist beim Aderhaut-Sarcom bekanntlich nicht so selten. In dem Werk von PANAS und ROCHON-DUVIGNEAUD[1], werden mehrere Beobachtungen der Art mitgetheilt. Das histologische Bild in dem Falle X dieser Autoren, der auch in dem neuen Werk von LAGRANGE aufgeführt wird, hat grosse Aehnlichkeit mit dem unsrigen; jedoch unterscheidet er sich wesentlich von diesem dadurch, dass im Leben neben einem schwarzen, episkleralen Fleck wohl eine schwärzliche Geschwulstmasse im Iris-Winkel sichtbar war, nicht aber die freien in der Vorderkammer deponirten Pigmentzellen. Herr Geh.-Rath HIRSCHBERG sah einmal in einem Falle von Ciliarkörper-Sarcom mit der Lupe eine ganz kleine, in die Vorderkammer hereinragende, bräunliche Geschwulst an der Hinterfläche der Hornhaut, die durch Aussaat von der Hauptgeschwulst entstanden war.[2] Er legte dieser Beobachtung grosse Bedeutung zu und verwerthete sie auch im vorliegenden Falle zur Diagnose der Natur der Geschwulst, als diese zum ersten Male (Januar 1901) sichtbar geworden war. Jedoch fand ich in der grossen Sarcom-Literatur keine Beobachtung, wo im Leben, wie in unsrem Falle, die Pigmentpunkte aufgefallen sind. Ich halte es jedoch nicht für unmöglich, dass man sie in diesem oder jenem Falle bei sorgfältiger Lupen-Untersuchung hätte sehen können.

Es fragt sich nun, können gegebenen Falls diese Pigmentpunkte als charakterisch für Sarcom der Aderhaut angesehen werden und in zweifelhaften Fällen für die Diagnose bestimmend sein?

Nicht unbedingt; denn man findet unter dem Mikroskop diese Pigment-Metastasen zuweilen auch ohne Sarcom; in spärlicher Zahl manchmal in ganz normalen Augen, reichlich dagegen in einzelnen Fällen in chronisch entzündlichen Augäpfeln; in Bulbis, die nach Verletzungen entarteten und speciell

[1] PANAS et ROCHON-DUVIGNEAUD, Recherches anatomiques et cliniques sur le glaucome et les tumeurs intraoculaires. Paris. 1898. S. 248.

[2] HIRSCHBERG, Ein Fall von melanotischem Sarcom des Ciliarkörpers. Berliner klin. Wochenschrift. 1893. Nr. 50.

bei Secundär-Glaucom. Dieser Befund hat daher eine neue Hypothese der Glaucom-Entstehung gezeitigt, deren erste Vertreter PANAS und ROCHON-DUVIGNEAUD[1] und E. v. HIPPEL[2] sind. PANAS spricht in solchen Fällen von einem embolischen Glaucom. Die Pigmentzellen sollen die Filtrationswege des Lig. pectinatum verstopfen, ein Abfluss-Hinderniss darstellen und dadurch zu Drucksteigerung führen, wie sie NIESSMANOFF[3] in Geh.-Rath LEBER's Laboratorium experimentell durch Injection von Flüssigkeit mit suspendirten corpusculären Elementen hat erzeugen können. Liebhaber dieser Theorie können auch in unsrem Falle die Drucksteigerung auf die Pigment-Infiltration zurückführen.

Da es sich aber, wie gesagt, in den bisher veröffentlichten Fällen, wo reichliche Pigment-Metastasen im SCHLEMM'schen Kanal und der Wandung der Kammerbucht gefunden wurden, stets um entartete Augen und Secundär-Glaucom handelte, so bei PANAS[4], LAWFORD[5], ALT[6], DOLGANOFF[7] und auch in den beiden Fällen von E. v. HIPPEL, so müssen wir die oben aufgeworfene Frage dahin beantworten, dass immerhin ein ähnlicher Befund, wie ihn unser Fall im Leben geliefert hat, falls er in Augen festgestellt wird, die keine Verletzung erlitten, keine Entzündung durchgemacht oder Zeichen irgend welcher Entartung tragen, zum mindesten den Verdacht auf Tumor erwecken muss. Die diagnostische Bedeutung ist um so grösser, als die Pigmentmetastasen-Bildung naturgemäss leichter möglich ist, wenn der Tumor in der vorderen Aderhaut sitzt und die Begrenzung der Kammerbucht erreicht, also in Fällen, in denen mit dem Augenspiegel die Geschwulst in den ersten Anfängen nicht zu erreichen ist.

Nachtrag.

Obwohl bei diesem Befund von verschleppten Geschwulst-Elementen in den abführenden Wegen die Möglichkeit einer allgemeinen Metastasirung nahe liegt, so ist doch bis heute, 14 Monate nach der Ausschälung des Augapfels, die Frau gesund geblieben, und Metastasen-Bildung in der Leber oder andern Organen nicht nachzuweisen.

---

[1] a. a. O.

[2] E. v. HIPPEL, Zur pathologischen Anatomie des Glaucoms, nebst Bemerkungen über Netzhaut-Pigmentirung vom Glaskörper aus. Archiv f. Ophth. LII. S. 498ff.

[3] NIESSMANOFF, Ebenda. XLII. 4. 1896.

[4] a. a. O.

[5] LAWFORD, Dislocation of lens. Secundary glaucoma. Ophthalm. Hospit. Reports. XI. S. 327.

[6] ALT, A case of rupture of the Lig. pectin. American Journal of Ophth. 1896. S. 296.

[7] DOLGANOFF, Zur pathologischen Anatomie des Glaucoms. Archiv f. Augenh. XXXIX. S. 129.



Jedoch hatte man im Januar d. J., also 11 Monate nach der Enucleation, ein kleines Local-Recidiv von der Form eines linsengrossen, schwärzlichen Fleckes im Bindehaut-Trichter constatiren müssen; und zwar lag dieser genau an der Stelle, wo die Punction des Tumor gemacht worden war; es besteht daher die Wahrscheinlichkeit, dass diese das Local-Recidiv veranlasst hat. Dass die schon im Jahre 1868 (Zehender's Monatsblatt) von Herrn Geh.-Rath Hirschberg angegebene Punction Gefahren in sich birgt, ist mehrfach von ihrem Autor selbst betont worden, auch wenn, wie in unsrem Falle bei der Enucleation die Punctionsstelle in der Bindehaut sorgsam ausgeschnitten worden ist.[1] Es ist möglich, dass mit dem Messer infectiöse Sarcom-Elemente unter die Bindehaut implantirt werden oder vielmehr später durch den Stichkanal auswandern.

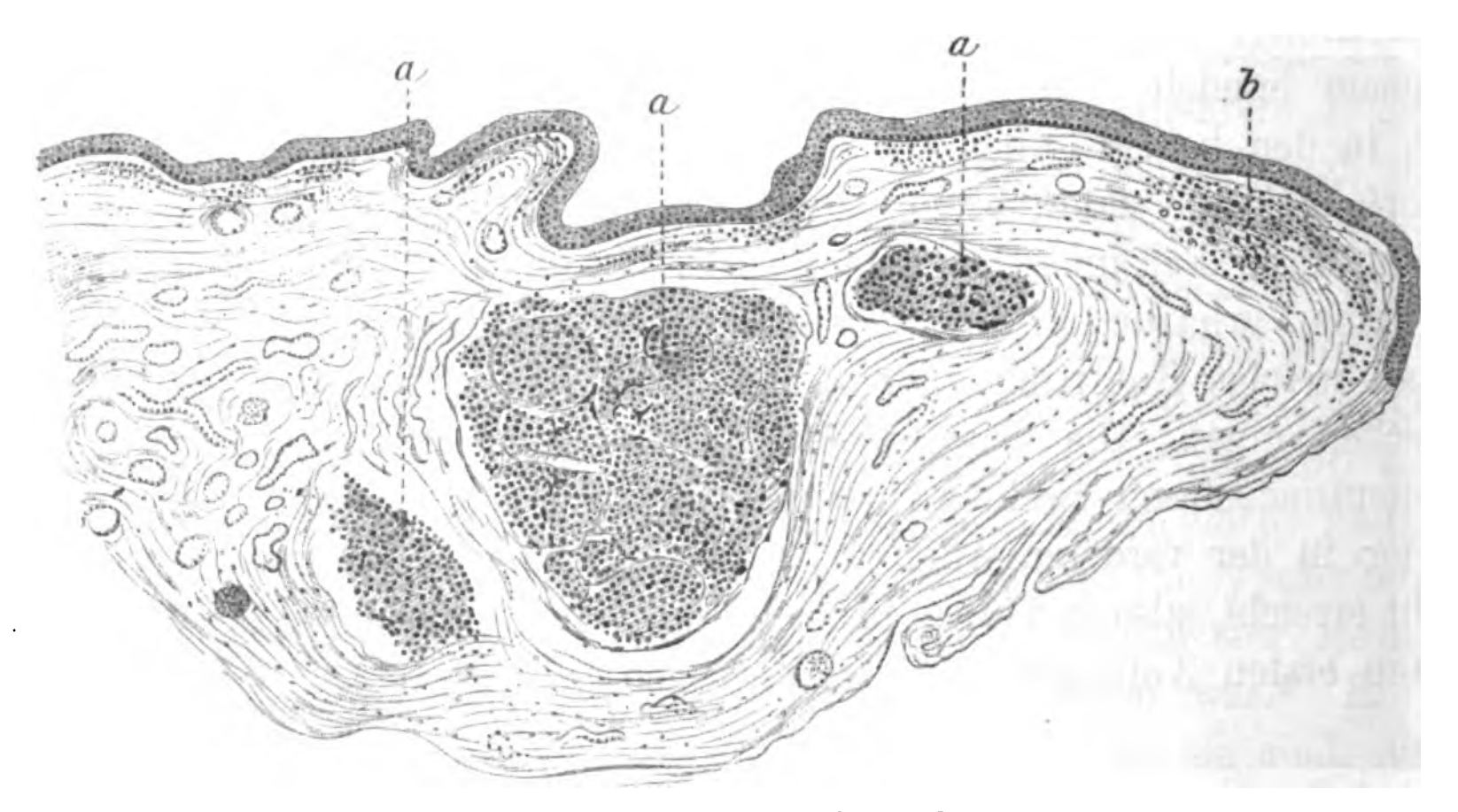


Fig. 7. Excidirte Recidivgeschwulst.
a Sarcomknoten.
b Vereinzelte Sarcomzellen innerhalb einer Leukocyten-Infiltration.

Die Verschieblichkeit der Bindehaut über der Scleralwunde kann ihre Verbreitung begünstigen.

Diese Erfahrung lehrt also, in Fällen, wo die Diagnose einiger Maassen sicher ist, die Punction lieber zu unterlassen.

Die histologische Untersuchung des im Gesunden excidirten Recidivs zeigt, dass eine echte kleine Sarcom-Geschwulst im subconjunctivalen Gewebe vorliegt, die aus einem grösseren und zwei kleinen Knötchen besteht und genau den Charakter der Mutter-Geschwulst wiederholt; ihre Elemente sind Rundzellen und eingelagerte Riesenzellen; das Pigment findet sich theils in verästelten, theils in runden Zellen, und bildet in letzteren dieselben schwarzen Kügelchen, die in der Vorderkammer auf Iris und Descemet zu finden waren. Ausserdem werden einzelne Sarcom-Zellen

[1] Hirschberg, Zur Behandlung der Aderhaut-Geschwülste. Centralbl. f. prakt. Augenh. 1896. S. 269.

mit und ohne Pigment innerhalb einer Leukocysten-Infiltration gefunden die gruppenweise überall unter dem Conjunctival-Epithel lagern (Fig. 7).

Da heute $3^1/_2$ Monate nach der Excision verflossen sind, ohne dass ein neues Recidiv aufgetreten ist, so scheint jetzt eine Dauerheilung erreicht, zu sein.

II. Die Verschiebung der Schleimhaut der Uebergangsfalte auf den Tarsus beim Trachom.

Von Prof. Dr. M. Straub in Amsterdam.

In der Sommer-Versammlung der niederländischen Ophthalmologen-Gesellschaft 1901 habe ich eine kurze Mittheilung über das Fortschieben der Uebergangsfalte auf den Tarsus beim Trachom gemacht. Es war meine Absicht, auf diesen Gegenstand später mehr ausführlich zurückzukommen. Doch habe ich seitdem so viele, die Erscheinung überzeugend demonstrirende Fälle gesehen, dass ich es für ausreichend halte, die Aufmerksamkeit der Trachom-Forscher auf die Erscheinung zu lenken. Die Fälle, welche sehr gut mit der Behauptung übereinstimmen, dass beim Trachom die Uebergangsfalte allmählich auf den Tarsus gezogen wird, sind zahlreich; die Fälle, welche dies Verhalten darthun, nicht selten.

Man findet nach Ablauf des Trachoms im Oberlide eine weisse Narbe, die dem Lidrande nahe liegt und demselben parallel verläuft. Diese Narbe ist in v. Arlt's Krankheiten des Auges genau beschrieben. Sie repräsentirt, nach meiner Deutung, die ganze tarsale Bindehaut, welche vernarbt und geschrumpft ist und sich nach dem Lidrande zurückgezogen hat. Bei dieser Zusammenziehung sei dann, nach meiner Meinung, die Uebergangsfalte über den Tarsus gezogen, so dass die hintere Fläche des Tarsus im kleinsten, marginalen Theile von der geschrumpften tarsalen Bindehaut, dagegen grösstentheils von der Uebergangsfalte bekleidet sei. In den meisten Fällen ist auch die Falte trachomatös und durch die vielen Narben der behauptete Sachverhalt nicht zu constatiren. Da man selbstverständlich die Verschiebung selbst nicht sehen kann, sind nur die Fälle beweisend, wo der Schleimhaut-Theil, welcher sich von der Narbe bis zum tarsalen Rande ausbreitet, deutlich den Charakter der Faltenschleimhaut bewahrt hat, wo also die Falte wenig oder nicht vom Trachom gelitten hat. Solche Fälle habe ich, seitdem ich den Sachverhalt kenne, viel gesehen. Woran erkennt man die Uebergangsfalte? Zunächst geben die physische Gestaltung, die Glätte der Oberfläche und die bläuliche Farbe in den schönsten Fällen eine Anweisung. Dann geht die Schleimhaut, welche den grössten Theil des Tarsus bekleidet, ohne ihren Charakter zu ändern auf eine vollkommen gleich geartete Schleim-

haut der Falte über. Drittens findet sich der Hauptgrund darin, dass die Schleimhaut, welche jetzt den Tarsus bekleidet, sehr lose mit dem Lidknorpel verbunden ist. Mit dem Fingernagel oder der Sonde (Cocaïn) kann man die ganz normal aussehende Schleimhautpartie auf der knorpligen Unterlage verschieben oder sogar eine kleine Falte bilden. Diese Verschiebbarkeit ist eine Eigenschaft, welche der normalen Faltenschleimhaut in sehr hohem Maasse, dagegen der normalen Tarsalbindehaut gar nicht zukommt.

Ich fand in der Literatur die Verschiebung der Uebergangsfalte nirgends erwähnt. Dagegen fand ich wohl die Mittheilung, dass beim Trachom die Bindehaut des Tarsus lose auf den Knorpel liegt. Kuhnt sagt:

„Demgemäss beschloss ich, die gerade in dem vorliegenden Zustande so äusserst werthvolle Bindehaut nicht mehr zu excidiren, sondern einzig und allein den Tarsus auszuschalten. Technische Bedenken konnten nicht in Frage kommen, da sowohl die Beobachtung beim Operiren, wie die anatomischen Untersuchungen darauf hinweisen, dass die normaliter so innige, ja unlösliche Verbindung von Conjunctiva und Tarsus proportional der Narbendegeneration der ersteren schwinde."

Es versteht sich, dass es nur auf die Thatsache ankommt, und dass ich Kuhnt's Erklärung nicht folgen kann. In meinen beweisenden Fällen ist die sehr verschiebbare Bindehaut völlig normal und ohne eine Spur Narbengewebes, so dass die Narbendegeneration hier die Erscheinung nicht erklären kann. Auch machen im Allgemeinen Narben die Verbindungen eher fester als lockerer.

Die Verschiebung der Falte scheint mir für das Verständniss der späteren Stadien des trachomatösen Processes sehr wichtig zu sein. Es scheint mir, dass sie dazu beiträgt, der Verkrümmung des Tarsus und dem Entropion entgegen zu wirken. Man kann sich vorstellen, dass die sich zusammenziehende narbige Tarsalbindehaut auf den Rändern des Knorpels einen Zug ausübt, welche den oberen Rand nach dem Lidrande zu bewegt und also die Ursache der trachomatösen Verkrümmung und Verkürzung des Tarsus wird. Der Tarsus giebt anfänglich nach, doch allmählich wächst der Widerstand des sich verdickenden Knorpels. Dann setzt die Kraft der sich verkürzenden Schleimhaut an die Faltenbindehaut an, welche mehr und mehr über den Tarsus gezogen wird. Der letztgenannte Mechanismus ist für die Erhaltung des Auges weit günstiger als der erstgenannte, da das Auge der Uebergangsfalte, wenn es Noth thut, entbehren kann und dagegen durch den verkrümmten Tarsus Entropion entstehen kann.

Die praktische Consequenz dieser Anschauungsweise ist die Schonung der Uebergangsfalte. Die Excision der Falte wäre nur in jenen Fällen erlaubt, wo wegen der grossen Ausbreitung des Processes die ganze Falte als verloren zu betrachten wäre. So lange noch die Aussicht auf die Rettung eines kleinen Theiles der Falte besteht, soll die mechanische und

chemische Behandlung, welche das Kranke angreift und das Gesunde schont, auf die Falte angewandt werden.

Meine Anschauungsweise begünstigt dagegen die Excision des Tarsus, welche der narbigen Bindehaut ihren gefährlichen Angriffspunkt nimmt, der sie in den Stand setzt, Entropion hervorzurufen.

Gesellschaftsberichte.

Ophthalmological Society of the United Kingdom.

Sitzung vom 30. Januar 1902.

Intracranielle Thrombose als Ursache doppelseitiger Neuritis optica bei Chlorose, von C. O. Hawthorne (vgl. unten S. 158, Nr. 14).

Gowers hält die Wahrscheinlichkeit einer Thrombose für sehr gering, Taylor vermisst den Exophthalmus, James Taylor vermag nicht einzusehen, warum die Thrombose doppelseitig auftreten müsse. Vortr. erwidert, dass bei einzelnen Chlorotischen, die nach der Sehnerven-Entzündung gestorben wären, die Section nichts weiter als Thrombose gegeben hätte. Die Verstopfung brauche nicht gerade den Sinus cavernosus zu treffen, in welchem Falle allerdings Exophthalmus eintreten müsste.

Die Behandlung der cystoiden Narbe nach Star-Extraction.

Berry hat diese Narbenbildung in etwa 2—3 % seiner operirten Fälle beobachtet. Wegen der grossen Infectionsgefahr räth er, die Bindehaut darüber einzuschneiden und als Lappen herunterzuziehen, dann mit dem Galvanokauter die gewöhnlich kleine Oeffnung auszubrennen, und die Bindehaut wieder darüberzulegen. Er sah stets Heilung eintreten. [So wird es schon lange gemacht.]

Endotheliom der Augenhöhle.

Simeon Snell berichtet über eine Geschwulstbildung in der Augenhöhle eines 19jährigen Mädchens, das zuerst durch eine auffallende Varicosität der oberflächlichen Augapfel-Venen auffiel. Innerhalb 3 Monaten folgten Exophthalmus, Beweglichkeits-Beschränkung, aber kein Lidödem. Die Exstirpation konnte durch einen Schnitt im Unterlid erfolgen. Der Tumor sass ziemlich lose, war eingekapselt und war $1^3/_4''$ lang und $^1/_2''$ dick. Nach der Operation trat der Bulbus wieder in seine normale Lage zurück.

„Ringelflechte“ (Favus) des Augenlids.

Snell beobachtet bei einer gesunden 34jähr. Bauersfrau eine vom äusseren Lidwinkel aus sich entwickelnde ringförmige Haut-Erkrankung des Lids mit pustulösen Punkten und scharfen Rändern. Die afficirten Augenwimpern und Augenbrauen-Haare sassen losse oder fielen aus, die präauricularen und Unterkiefer-Drüsen waren geschwollen. Am Vorderarm fanden sich beiderseits weitere Herde, die wahrscheinlich die primäre Erkrankung waren. Die gelbe Quecksilbersalbe brachte alle Stellen bald zur Heilung. Mikroskopisch fand

sich ein grosssporiger Pilz, anscheinend Megalosporon ectrothrix. Eine der Kühe der Patientin hatte auf der linken Seite ebenfalls einen weissen Fleck mit totalem Haarschwund, Culturen davon blieben aber negativ.

Der Sehpurpur der Netzhaut.

Edridge Green hat zuerst im Verein mit Collins, später mit Devereux Marshall Versuche an Affen angestellt, um Erfahrungen über den Sehpurpur zu machen, wo zahlreiche chemische Stoffe sich als unbrauchbar zur Fixirung desselben erwiesen, weil sie alle ihn zerstörten. Zuletzt hielt er zwei Affen 24 Stunden in einem dunklen Raum, enucleirte dann unter Chloroform bei rothem Licht und mikroskopirte die Netzhaut mit weissem Lichte. Es zeigt sich die ganze Netzhaut hellroth, am hellsten am gelben Fleck, und man konnte den Sehpurpur zwischen und nicht innerhalb der Zäpfchen in dem stäbchenfreien District erkennen. Nach wenigen Minuten war der Purpur verblichen und der gelbe Fleck hatte seine gewöhnliche gelbliche Tönung angenommen.

Demonstrationen. Keeling: Ungewöhnliche Refractionsänderung nach Entfernung einer congenital dislocirten Linse. Hickman: Retinitis proliferans. Roll: Congenitale Opticus-Anomalie. Ormond: Doppelseitiger Anophthalmus. Parsons: Pseudo-Gliom durch congenitale Membran. Inglis Taylor: Gefensterte Metallkugeln nach Pflüger für die Mules'sche Operation. Spicer: Oculomotorius-Lähmung mit Argyll-Robertson'schen Pupillen und deutlicher Association zwischen Convergenz und Pupillen-Reaction. Gunn: Ungewöhnlicher Innenbeschlag beider Hornhäute frischen Ursprungs mit langsamem Verlauf.

Sitzung vom 14. März 1902.

Symmetrische concentrische Falten der Ader- und Netzhaut bei vier Fällen excessiver Myopie.

Lawford Knaggs beschreibt die auf der nasalen Seite der Papille in verschiedener Distanz von ihr sich präsentirenden halbmondförmigen Falten, um welche herum die Gefässe sich deutlich krümmen, 2—4 Mal so hoch, wie die Papille, die Concavität dieser zugekehrt, und auf der Höhe durch Verdickung das Pigment dunkelrändig erscheinend. Die Myopie betrug 18—38 D.

Membranöse Conjunctivitis.

Jessop berichtet über 13 Fälle, von denen 8 den Klebs-Loeffler'schen Bacillus zeigten, die übrigen 5 Strepto- und Staphylokokken. Bei ersteren fand sich Drüsenschwellung, Temperaturerhöhung, Albuminurie, aber nur einmal Gaumenbelag, niemals Lähmungs-Erscheinungen; bei letzteren nur 2 Mal Fieber, gar keine Albuminurie und Gaumenbelag. Die Differentialdiagnose kann also nur bakteriologisch mit Sicherheit gestellt werden.

Diphtherie der Bindehaut.

Sydney Stephenson berichtet über 43 Fälle mit bakteriologischem Befunde. Rein-Infection hatte in 13,93 %, Misch-Infection in 36,04 % statt. Die Fälle stammten aus einem Kinderhospital, ihr Durchschnittsalter betrug 26,7 Monate. In 5 Fällen wurde Eiweiss nachgewiesen, in zwei fehlte der

Patellar-Reflex. Drüsenschwellungen wurden fast stets gefühlt. In $^3/_4$ aller Fälle blieb die Erkrankung auf eine Seite beschränkt. Vortr. räth frühzeitig und rückhaltslos zur Serumtherapie mit gleichzeitiger Anwendung eines Sublimat-Sprays. Croupöse und diphtherische Conjunctivitis sind für ihn identisch.

Demonstrationen. Hartridge: 1. Ectropium uveae. 2. Grosses Papillom der Bindehaut. H. Work Dodd: 1. Melanosarcom der Orbita mit tödtlichen Metastasen bald nach der Exstirpation. 2. Harter Tumor der Augenhöhle. Fisher: Retinitis circinata. Parsons: 1. Degeneration der Retina. 2. Arcus senilis. Lawford: Frühzeitige (nach 10 Tagen) Veränderungen der Netzhaut nach einem Schlag. Bickerton: Ungewöhnliche Aderhaut-Veränderungen. Peltesohn.

Referate, Uebersetzungen, Auszüge.

1) **Eine ungewöhnliche Star-Operation**[1], von J. Hirschberg. (Deutsche med. Wochenschrift. 1902. Nr. 13.)

M. H.! Ueber eine ungewöhnliche Star-Operation möchte ich Ihnen heute berichten, nämlich über den Versuch einer Star-Verschiebung, in einem Falle, wo die Ausziehung durch Schnitt ausgeschlossen war.

Seit mindestens 2000 Jahren hat man den Star operirt, sogar ohne zu wissen, was der Star eigentlich ist. Celsus, der zur Zeit Nero's lebte und aus den leider verloren gegangenen Schriften der Alexandriner schöpfte, die späteren Griechen, deren Verfahren uns von Paulus (im 7. Jahrh. nach Chr.) aufbewahrt ist; Susruta, dessen Sanskrit-Werk in den ersten Jahrhunderten nach Chr. entstanden sein mag; die Araber, die Arabisten, die europäischen Aerzte im Beginn der Neuzeit und bis in das geistreiche und schöpferische 18. Jahrhundert hinein, — sie alle beschreiben solche Verfahren, welche darauf ausgehen, die in der Pupille sichtbare Trübungsmasse nach unten zu verschieben, so dass die Pupille wieder frei wird.

Um 1750 beschenkte Jacob Daviel die Welt mit der Ausziehung des Stars, dem Star-Schnitt, — mehr als ein Menschenalter, nachdem man den wahren Sitz des Stars in der getrübten Krystall-Linse erkannt hatte. Aber die alte Methode war keineswegs beseitigt; der Star-Stich wurde noch weiter verbessert, verändert, von Vielen ausschliesslich geübt, von Andren mit Auswahl, nach besonderen Indicationen, ausnahmsweise sogar von den begeisterten Anhängern des Star-Schnitts.

Ich selber sah noch im Anfang der sechziger Jahre Jüngken in der Charité den Star-Stich ausführen.

Man pflegt anzunehmen, dass mit dem Auftreten A. v. Graefe's das Aufgeben des Star-Stichs zu Gunsten des Star-Schnitts für die harten Stare besiegelt wurde: denn von der Zerschneidung der weichen, theilweisen und häutigen Stare will ich hier nicht sprechen. Im ganzen ist dies auch voll-

---

[1] Nach einem in der Februar-Sitzung der Berliner ophthalmologischen Gesellschaft gehaltenen Vortrag.



kommen richtig. A. v. Graefe's glänzende Arbeit über die verschiedenen Star-Operationsmethoden im I. Bande seines Archivs für Ophthalmologie[1] hat gewiss einen mächtigen Einfluss ausgeübt. Aber grade in dieser Arbeit werden doch noch bestimmte Indicationen für die Reclination übrig gelassen, — nicht mehr gewisse technische Schwierigkeiten, wie Enge der Vorkammer, die ein Joseph Beer noch für vollwichtig hielt, wohl aber: 1. höchstes Greisenalter mit rigiden Arterien und atrophischer Haut, 2. Unmöglichkeit einer leidlich ruhigen Lage nach der Operation.

Von den heutigen Lehrbüchern der Augenheilkunde sind es besonders die französischen, welche, so sehr sie von dem vollkommen gerechten Stolz auf ihren Landsmann Daviel erfüllt sind, doch noch die Reclination als ein Ausnahmeverfahren zulassen, ja fordern und beschreiben.

So betont Panas[2] gleichfalls hauptsächlich das höchste Greisenalter als Anzeige für die Reclination und erklärt, dass öfters in diesen Fällen die schädlichen Spätfolgen sich nicht mehr zeigen werden. Truc und Valude[3] geben als Anzeigen an: Geistesstörung mit Aufregung, häufige epileptische Anfälle, rebelles Thränen, einige Luxationen der Linse, profuse Blutung während der Extraction des ersten Auges.

Noch im Jahre 1900 fand eine Discussion über diesen Gegenstand auf dem internationalen Congress zu Paris statt, wo Truc und Panas besonders den Fall des Hochbetagten betonten. Und im vergangenen Jahre hat Power[4] in London eine neue Liste von Anzeigen für die Reclination veröffentlicht.

Wenn wir heutzutage die Frage der Zulässigkeit der Reclination kernhaltiger Stare wissenschaftlich prüfen wollen, so müssen wir von einem anerkannten Grundsatze ausgehen:

Die Verschiebung liefert oft genug nur eine Scheinheilung, die Ausziehung aber in der Regel eine Dauerheilung für den kernhaltigen Star. Die Verschiebung gewährte nur 50 % der Operirten bleibende Heilung, die Ausziehung aber schon vor der Einführung der aseptischen Wundbehandlung über 90 %.

Ich betone ausdrücklich, dass ich Fälle gesehen habe, wo selbst bei 25- und 30 jährigen das Zurückbleiben eines ganz kleinen Kerns den Bestand des Auges gefährdet oder selbst vernichtet hat.

An diesen Grundsatz müssen wir zwei Fragen schliessen: 1. Giebt es Fälle von Kernstar, wo die Ausziehung nicht ausführbar ist? 2. Giebt es Fälle, wo die Heilung des Starschnitts nicht möglich scheint? Die erste Frage ist für die uncomplicirten Stare zu verneinen, aber für gewisse sehr seltene complicirte Stare wohl zulässig.

Die zweite Frage wäre zu bejahen für gewisse Schmutzstare, wenn man sie nicht vorbehandeln könnte. Das kann man aber doch immer, wenigstens bis zu einem gewissen Grade. Sie ist ferner zu bejahen für die seltenen und schrecklichen Fälle der totalen Blutung nach dem Starschnitt mit Austreibung des ganzen Augen-Inhalts.

Ich habe dieses Unglück noch nie erlebt (unter 1700 Kernstarausziehungen), würde aber kein Bedenken tragen, in einem solchen Falle das zweite Auge der Reclination zu unterwerfen.

---

[1] I, 2, 219—286, 1855.
[2] I, 605, 1894.
[3] I, 3, 555, 1899.
[4] British medical Journal. 1901.

Nun komme ich zu dem Allgemein-Zustand des Kranken. Das höhere Greisenalter ist keine Anzeige für die Reclination. Unter 34 Individuen im Alter von 80—90 Jahren und unter 36 Augen, die an ihnen mittels des Star-Schnitts von mir operirt wurden, habe ich 35 gute Heilungen beobachtet, ein Auge verloren, und hatte einen Todesfall durch Lungen-Entzündung während der Heildauer zu beklagen.

Unfähigkeit nach der Operation Ruhe zu halten, ist auch keine Anzeige für die Reclination. Ich habe einen schwer diabetischen Arzt erfolgreich extrahirt und geheilt, der ruhig weder sitzen, noch stehen, noch liegen konnte; und habe Patienten mit Tabes und Paralyse, schwerstem Diabetes, mit Geisteskrankheit und Delirien erfolgreich extrahirt und geheilt.

Somit fehlte die Reclination in meinem Operationsregister vollständig, als mein ehemaliger Assistent Dr. F. Mendel im vorigen Jahre über meine Star-Operationen bei Hochbetagten berichtete.[1] Nur einmal hatte ich bei einem 81 jährigen, der bereits mit ausgeprägter spontaner Verschiebung, nämlich Abwärts-Senkung, des überreifen Stares gekommen, die Zerschneidung der gedehnten Zonula oben vorgenommen und den befriedigten Greis mit ganz guter Sehkraft entlassen.

Aber heute habe ich über einen Reclinations-Versuch zu berichten. Es handelt sich um einen 36 jährigen Idioten, der seit $^1/_2$ Jahr starblind auf beiden Augen und dadurch vollkommen gehemmt und recht unglücklich ist, und der dabei an einem so schweren Herzklappen-Fehler leidet, dass Narcose nach Ansicht des Hausarztes wie nach meiner eigenen vollkommen ausgeschlossen scheint.

Bei der Vorprobe, Einlegen des Sperrers in das reichlich cocaïnisirte Auge, benimmt der Kranke sich so, wie es seinem psychischen Zustande entspricht, d. h. er kneift mit aller Gewalt und kann auf keine Weise erzogen werden. Schnitt-Operation ist ausgeschlossen. Discission scheint mir gefährlich, da der Kranke bereits 36 Jahre alt ist. Die Reclination wird beschlossen und ausgeführt und zwar nach dem Verfahren von Scarpa, wie es Arlt[2] beschreibt: Der Kranke, mit mässig erweiterter Pupille, sitzt auf dem Stuhl, dem Fenster gegenüber. Die Lidspalte wird durch den Sperrer erweitert. Kopf und Schulter werden in diesem Falle hier besonders stark vom Gehilfen festgehalten. Der Operateur steht hinter dem Kranken zur Operation des rechten Auges, fixirt den Augapfel kräftig mittels einer Schloss-Pincette, die unten vom Hornhautrand und ein wenig nach innen aufgesetzt ist, mittels seiner linken Hand; ergreift mit der rechten die Reclinations-Nadel, welche zweischneidig ist, seicht nach der Fläche gebogen, 1 mm breit, 4 mm lang von der Spitze bis zum Beginn des cylindrischen Halses, und zwar mit den ersten drei Fingern der rechten Hand; stützt sich mit der Ulnar-Fläche des kleinen Fingers gegen die Wange des Kranken und sticht die Nadel 4 mm weit vom Hornhautrande so in die Lederhaut, als wollte er in die Mitte des Glaskörpers eindringen. Der Einstich findet etwas unterhalb des horizontalen Meridians statt, die Fläche der Nadel ist beim Einstich meridional gerichtet, um Nerven und Gefässen möglichst auszuweichen. Ist die Nadel bis an den Hals eingedrungen, so wird das Heft so weit um die Achse gedreht, dass die convexe Fläche der Nadel, die früher nach oben ge-

[1] Vgl. F. Mendel, Berliner klin. Wochenschrift. 1901. Nr. 32 und Centralblatt f. Augenheilk. 1901. S. 232.

[2] Graefe-Saemisch, 1. Aufl. III. S. 254.



richtet gewesen, jetzt nach vorn sieht. Alsdann wird das Heft gegen das Ohrläppchen des Kranken gesenkt, um mit der Spitze gegen den Rand der Linse und weiter bis in die hintere Kammer vorzudringen. Unter weiterem Vorschieben gelangt die Nadel bis in die Pupille, wo man sie metallisch glänzen sieht. Ist die Spitze bis hinter den Pupillenrand der entgegengesetzten Seite vorgedrungen, so wird das Instrument wie ein zweiarmiger Hebel mit dem Stützpunkt in der Lederhaut gehandhabt, nämlich das Heft gegen die Glabella gehoben und die Linse nach unten-aussen versenkt. Eine kurze Pause mit gehobenem Heft ist nöthig, damit der Glaskörper um die Linse sich zurecht lege. Bleibt die Linse unten, so wird die Nadel genau so ausgezogen. wie sie eingeführt war. Ist die Linse nicht reclinirt, so kann man noch einen zweiten und dritten Wurf vornehmen.

Ich führte die Operation genau so aus, aber beim ersten Wurf wie beim zweiten wurde die Linse nur bis zum Centrum durchschnitten, jedoch nicht reclinirt. Es war eben das vorhanden, was schon Griechen und Araber so sehr fürchteten: die nicht genügende Verhärtung der Linse. Die Nadel wurde ausgezogen, das Auge verbunden; es trat vollkommen reizlose Heilung ein, unter Atropin-Anwendung.

Die beiden Schnitte hatten einen Sector von ungefähr $^1/_5$ innen-oben aus der Linsenmasse herausgeschnitten. Derselbe blieb an Ort und Stelle, und es trat niemals die geringste Quellung oder Reiz-Erscheinung ein, wie man dies bei ähnlich ausgiebigen Zerschneidungen der Linse von der vorderen Kammer aus beobachtet. Allerdings war die Auflösung langsam. Nach 16 Tagen hatte sich eine kleine Lücke gebildet, durch die der Kranke sehen konnte, wenn er den Kopf nach hinten senkte. Aber erst nach drei Monaten fiel der umschnittene Sector heraus, auf den Boden der Vorkammer. Gleichzeitig war das Linsen-System auch von den Seiten her erheblich verkleinert, und der Kranke erfreut sich einer guten Sehkraft, so dass er vollkommen frei umhergeht und durch die wieder gewonnene Sehkraft sehr beglückt ist, soweit der Zustand seiner Intelligenz ihm den Ausdruck verstattet.

Ist auch das, was wir eigentlich beabsichtigt haben, nicht genau eingetroffen; so haben wir doch Sehkraft erzielt in einem Fall, wo die Extraction sicher gescheitert wäre.

---

2) Leçons de thérapeutique oculaire, basées sur les découvertes les plus récentes, par le Dr. A. Darier. (Paris, ohne Jahreszahl.)

Das Buch ist subjectiv; es enthält in der Vorrede in 6 Sätzen 5 Ausrufungszeichen. Verf. ist im Glauben stark und will den Leser überzeugen, dass er eine neue Therapie der Augenkrankheiten gefunden habe.

Er beginnt mit dem Quecksilber. Inunctionen mit Hg-Lanolin erzielen schnellen Erfolg. Per os ist das Mittel meist unwirksam. Subcutane, subconjunctivale und vor Allem intravenöse Einspritzungen löslicher Hg-Salze, häufig ausgeführt und gehörig verdünnt, werden ausserordentlich empfohlen (HgCn 1 : 5000): bei infectiösen Hornhaut-Entzündungen mit tiefer Infiltration, im ersten Stadium der Keratitis parenchymatosa, ob sie nun auf Lues oder Tuberculose beruht, bei Iritis specifica subacuta (nicht bei akuter Iritis), bei Iritis gummosa, bei Secundär-Glaucom, bei allen Formen der Chorioiditis,

für die er die subconjunctivalen Einspritzungen „specifisch" nennt, bei myopischer Chorioiditis ($HgCn$ 0,02 % + $NaCl$ 2 %), bei Neuritis retrobulbaris (Sublimat) sowohl gleich im Beginn als auch im progressiven Stadium; — man sieht, klein ist das Gebiet der Pathologie nicht, für die Verf. diese Methode empfiehlt. Um die Einspritzungen schmerzlos zu machen, setzt er den Lösungen 2—4 Tropfen Acoïn (1 %) zu. Acoïn ist weniger giftig als Cocain, erzeugt eine länger anhaltende und tiefere Anästhesie, als dieses, und verdient nach Verf. dem Cocain vorgezogen zu werden. Tropacocain macht beim Einträufeln zu viel Schmerz, wirkt aber sehr schnell. Holocain sei zu giftig[1], erweitert aber die Pupille nicht. Eucain B. macht schnell Anästhesie, ist sehr leicht zu sterilisiren, erregt aber starkes Durstgefühl. Als Analgeticum ist Dionin (5 %) unübertrefflich, oft genügt eine einmalige Einträufelung, um unerträglichste Schmerzen (z. B. bei Iritis, Glaucom u. s. w.) fortzublasen; das Mittel ist indicirt bei den verschiedensten Formen der Keratitis, bei Episcleritis rheumatica, Hornhaut-Abscessen u. s. f. Peronin und Heroin sind ihrer geringen Löslichkeit halber nicht zu empfehlen; Morphium ist auch dem Dionin seiner Giftigkeit halber nachzusetzen. Sehr werthvoll ist die Eigenschaft des Dionin, dass es den Druck herabsetzt; mit Atropin gegeben, erleichtert es die Mydriasis. Indem es eine „Lymph-Ueberschwemmung" hervorruft, befördert es die Resorption alle möglichen Exsudate und Infiltrate (Linsenmassen, Glaskörper-Trübungen, Hornhaut-Infiltrate u. s. w.). Suprarenin zieht die Gefässe zusammen, erhöht also den Blutdruck; es ist demnach ein gutes diagnostisches Hilfsmittel und Heilmittel (Kerato-Conjunctivitis, Frühjahrs-Katarrh); mit Eserin zusammen gab Suprarenin „völlige Heilung" bei Glaucoma subacutum — was Erfahrene oft genug ohne Suprarenin, durch einfache Einträufelung von Eserin, beobachtet und beschrieben haben. Unter den die Pupille erweiternden Mitteln verdient das Euphthalmin (5 %) den Vorzug vor dem Homatropin, weil es die Accommodation nicht lähmt, den Druck nicht beeinflusst und nicht giftig ist; es wirkt aber nur einige Stunden lang. Das hauptsächliche Mydriaticum ist auch für den Verf. das Atropin, wenn er auch das Scopolamin (2,5 ‰), ihm gleichstellt. Dass er das Protargol (5 %) ganz an die Stelle des Argentum setzt, ist aus dem bisher Gesagten leicht zu verstehen, aber darum noch nicht richtig.

Die Besprechung der speciellen Therapie geht natürlich von den im allgemeinen Theile aufgestellten Grundsätzen aus, wobei Verf. sich vielfach wiederholt. Aus der Rüstkammer der alten Therapie finden (die unwirksamen) Blutegel bei Iritis, Netzhaut-Ablösung u. s. w. vor seinen Augen Gnade; auch in der Allgemein-Behandlung der Augenkrankheiten steht er auf altem Boden (z. B. Keratitis parenchymatosa, Iritiden, sympathischer Ophthalmie). Für das Glaucom will er die Iridectomie in der Mehrzahl der Fälle reservirt wissen; er macht sie in Narcose und stets mit dem Messer. Mit Massage hat er eine Reihe von Glaucomen völlig geheilt, wie denn die Massage sehr hoch von ihm eingeschätzt wird: sie bessert die Amblyopie durch Nichtgebrauch und die Asthenopie, verringert starke Hypermetropie um mehrere Dioptrien, erhöht die Accommodationsbreite, heilt gewisse Formen des Schielens ohne Operation. Bei alten Netzhaut-Ablösungen punctirt Verf. das Exsudat, spritzt dann physiologische Kochsalz-Lösung in den Glaskörper und elektrisirt schliesslich noch in derselben Sitzung; Druckverband, Rückenlage. Elektrolyse

[1] In vielen Tausenden von Anwendungen habe ich nicht ein einziges Mal Giftwirkung der 1 % Holocain-Lösung bei der üblichen Anwendung beobachtet. H.



(5 M.-A.) ist auch ein vorzügliches Heilmittel gegen Ablösung. In leichten und frischen Fällen führen auch subconjunctivale ClNa-Einspritzungen zum Ziele. • Steindorff.

Journal-Uebersicht.

I. A. v. Graefe's Archiv f. Ophthalmologie. LIII. 2.

1) **Die Constitution des im Auge gebrochenen Strahlenbündels**, von Prof. Dr. A. Gullstrand in Upsala.

Eine im Wesentlichen mathematische Arbeit, welche ungekürzt studirt sein will.

2) **Ueber traumatischen Enopthalmus und seine Pathogenese**, von Dr. Rudolf Lederer, Augenarzt in Teplitz i/B.

Verf. berichtet über zwei eigene Beobachtungen. 1. Ein Bergmann wurde am 23. III. 1898 zu Boden geschleudert und stiess heftig mit dem Gesichte auf. Grosse tiefe Lappenwunden am behaarten Kopfe und am linken oberen Lide. Das linke Auge konnte 3 Wochen gar nicht, dann nur passiv und erst nach 10 Wochen spontan geöffnet werden. Am 23. VI. lautete der Befund: Linkes Auge stärker vorgewölbt, normale Function und normaler Spiegelbefund; am 15. VIII.: Auge um mindestens 0,5 cm zurückgesunken, Beweglichkeit nach oben beschränkt; am 23. IX.: Das linke Auge tritt etwas zurück; am 8. XII.: Tieflage des Augapfels, Lähmung verschiedener äusserer Augenmuskeln, S = 0,8, Gesichtsfeld frei; am 22. I. 1899: Zwei bogenförmige Narben ziehen oberhalb des Canth. int. beginnend und die Brauen kreuzend zum Canth. ext., in der Gegend der Incisura supraorbit. findet sich eine Einkerbung des Orbitalrandes, nasalwärts ist das Orbitaldach verdickt. Das obere Lid kann nur wenig gehoben werden und bildet unterhalb der Brauen eine tiefe Einsenkung, Lidspalte 5 mm hoch (rechts 8 mm), der Hornhaut-Scheitel ist im Vergleich zu rechts etwa 5 mm zurückgesunken. Beweglichkeits-Störungen, wahrscheinlich durch Parese des R. sup. und obliq. sup. bedingt. S = $^6/_8$ (?). Spiegelbefund normal, Pupillen gleich, Reaction gut, Gesichtsfeld nach unten und unten-innen eingeengt.

2. Schwere Verletzungen in der Augengegend: Fractur des Stirn- und Nasenbeins, Eröffnung der Stirnhöhle, ausgebreitete Quetschwunden der Haut. Ein grosser Defect musste durch einen Hautperiostlappen von der Stirn her gedeckt werden. Später konnte man Fracturen der Orbitalwandungen deutlich nachweisen. Beide Augäpfel waren zurückgesunken, der linke mehr als der rechte, die Lider, besonders die oberen, tief in die Orbita hineingezogen, Hebung des oberen Lides fast aufgehoben. Die Bewegungen der Augäpfel erfolgten, ganz wie Darier schon früher beschrieb, mühsam, als ob die Muskeln den Bewegungsimpuls erhielten, die Bewegungen aber wegen eines mechanischen Hindernisses nicht ausführen könnten. Beiderseits war die Hebung aufgehoben, die Senkung und Abduction beschränkt, die Adduction nur links unvollständig. S herabgesetzt; Gesichtsfeld eingeengt, doch sind die Angaben unsicher. Augenspiegel: links drei helle Fleckchen an zwei optico-ciliaren Gefässen oberhalb der Macula, rechts normal.

Verf. giebt eine Uebersicht über 50 bisher veröffentlichte Fälle. Wirkliche Dislocation des Bulbus und wechselnder Ex- und Enophthalmus gehört nicht hierher. Nach Ansicht des Verf.'s ist von den bisher aufgestellten Hypothesen über die Ursache des Enophthalmus traumaticus manche an sich bedenklich, keine für die Erklärung aller Erscheinungen ausreichend. Auch die Annahme, dass es sich nicht um ein einheitliches Krankheitsbild handelt, kann nicht befriedigen. Stets hat eine stumpfe Gewalt auf die Orbita eingewirkt, stets erfolgt in gleicher Weise das Zurücksinken des Augapfels, da liegt die Vermuthung einer einheitlichen Ursache näher. Verf. nimmt an, dass in allen Fällen eine directe oder indirecte Fractur der Orbitalwände erfolgt ist. Der begleitende Blut-Erguss führt zu einer Zerreissung des orbitalen Gewebes, welches später narbig schrumpft und den Bulbus zurückzieht. Die Blutung muss zunächst Exophthalmus hervorrufen, wie es auch in Fall 1 erwähnt wird. Starke Anschwellung der Lider und das Unvermögen, dieselben zu öffnen, wird den primären Exophthalmus häufig verdecken. Die eigenthümliche Form der Beweglichkeits-Störung des oberen Lides, welches nicht gehoben werden kann, aber auch nicht schlaff herunterhängt, beruht wahrscheinlich auf Narbensträngen im Levator palpebr. oder in der Umgebung desselben. Diese Narbenstränge können auch die tiefe Einziehung des oberen Lides bewirken. Ebenso kann die Function der Bulbusmuskeln durch Narben behindert und der ganze Bulbus nach einer bestimmten Seite fixirt sein, so dass die Lähmungs-Erscheinungen eigenthümliche Formen annehmen. Da der Levat. palpebr. und der Rect. sup. nahe zusammenliegen, so erklärt sich leicht, dass beide meistens zugleich in ihrer Function gestört sind. Für die Narbenbildung spricht auch die Thatsache, dass der Augapfel häufig dahin abgewichen ist, wo die Orbitalfractur bekannt ist oder mit Recht vermuthet werden darf. Dass durch die Narbenbildung Aeste des Trigeminus afficirt werden können, ist ohne Weiteres verständlich.

---

3) **Ueber das Verhalten der Nerven-Endigungen in den äusseren Augenmuskeln des Menschen,** von Dr. Georg Levinsohn in Berlin. (Aus dem anatomischen Institut in Berlin.)

Verf. benutzte nur menschliches Material, welches sich auch, wenn es nicht ganz frisch ist, sehr gut für die Untersuchung eignet. Die complicirte Technik kann hier nicht wiedergegeben werden; bemerkt sei nur, dass eine sorgsame Isolirung der Muskelfasern durch Zerzupfen erforderlich ist.

Bei manchen Muskeln entspricht die Art der Nerven-Endigung dem bei Reptilien und Säugern bekannten Verhalten.

In zahlreichen, anscheinend in der Mehrzahl der Fälle, löst sich die Endnervenfaser beim Uebergang in die Endplatte in eine grössere Reihe von Endästen auf, von denen jede ein einziges Muskelprimitivbündel versorgt. Die Endtheilung erfolgt entweder an einer oder nahezu einer einzigen, der Muskelfaser sehr nahe gelegenen Stelle, oder der Nerv theilt sich etwas weiter von der Muskelfaser entfernt in zwei grössere Aeste, die sich dann durch dichotomische Theilung allmählich in ein Endbüschel auflösen. Daneben kommen in selteneren Fällen noch andre Variationen vor. Die Endnerven liegen in einer weiterhin auch die Endbüschel umschliessenden Scheide (Henle) und haben den beträchtlichen Durchmesser von 6—9 μ.

Die Endäste haben oft einen geschlängelten Verlauf, und es kommt vor, dass sie die Muskelfaser mehrfach umschlingen. Manchmal bildet jedes End-

ästchen ein besonderes Nervenplättchen, welches nicht mit dem Nachbarplättchen verschmilzt, so dass mehrere Plättchen sichtbar sind.

Der Nervenreichthum ist sehr gross. Es erklärt sich das aus dem Umstande, dass die Augenmuskeln mehr als alle andern Muskeln in beständiger Bewegung sind.

---

4) **Ueber Orthostereoskopie,** von Dr. L. Heine, Priv.-Doc. und 1. Assist. in Breslau. (Aus der Universitäts-Augenklinik zu Breslau.)

Aus früheren Arbeiten des Verf.'s, über die auch im Centralblatt referirt wurde, ist bekannt, dass wir die seitlichen Verschiedenheiten binocularer bezw. stereoskopischer Halbbilder um so besser im Sinne von Tiefen-Vorstellungen auswerthen, je weiter entfernt wir uns das Object vorstellen. Bei dem Gebrauche der üblichen Prismen-Stereoskope ist die Convergenz im Verhältniss zur Entfernung der Bilder zu gering, und die relative Divergenz bewirkt, dass wir die Entfernung und die Grössen-Verhältnisse der Objecte überschätzen. Daher die Hyperplasticität des Sammelbildes, auch wenn die beiden Halbbilder richtig gezeichnet sind. Sollen die Halbbilder einen richtigen Eindruck auf uns machen, so muss die Betrachtung unter denselben Verhältnissen erfolgen, wie sie bei der Aufnahme bestanden, d. h. die beiden Augen müssen unter demselben Winkel convergiren, unter dem bei der Aufnahme die beiden Objective auf den Gegenstand gerichtet waren. Diese Bedingungen lassen sich mit Hilfe des Hering'schen Haploskops unschwer schaffen. Thatsächlich erscheint das Object, z. B. eine prismatische Figur, durchaus richtig. Wird die Convergenz vermindert, so erscheint das Prisma grösser und stärker plastisch, und umgekehrt, kleiner und weniger plastisch bei erhöhter Convergenz.

Bei einer Pupillar-Distanz von 65 mm beträgt die Convergenz auf ein 34 cm (übliche Leseweite) entferntes Object 11°. Vergrössernde Stereophotographien und solche in natürlicher Grösse sind am besten unter einem Winkel von 11° aufzunehmen und in einer Entfernung von 34 cm im Haploskop zu betrachten. Verkleinernde Aufnahmen, welche unter denselben Verhältnissen betrachtet werden sollen, werden am zweckmässigsten auch unter 11° Convergenz gemacht, wobei der seitliche Abstand der Objective je nach der Entfernung zu berechnen ist.

Da wir beim Prismen-Stereoskop, wie schon erwähnt, wegen relativ geringer Convergenz die Entfernung überschätzen und daher die Tiefen-Vorstellungen stärker ausnutzen, so empfiehlt es sich, die Aufnahme unter kleinem Convergenzwinkel — etwa 9° bei 34 cm Object-Entfernung — zu machen.

---

5) **Ueber eitrige Keratitis beim Menschen,** von Dr. E. Hertel, Priv.-Doc. und 1. Assist. der Augenklinik zu Jena. (Aus der Augenklinik zu Jena.)

Aus der umfangreichen Arbeit können hier nur einige wesentlichere Punkte wiedergegeben werden. Die Untersuchungen erstrecken sich auf 19 Augen mit Hornhaut-Geschwüren verschiedener Art und in verschiedenen Stadien.

Für die Darstellung der Hornhaut-Körperchen fand Verf. nach vielen Versuchen die Färbung mit Thionin-Boraxlösung sehr wirksam. Die Hornhäute brauchen nicht frisch zu sein und bedürfen nicht, wie bei andern Methoden, besonderer Präparation. (Näheres vgl. Original.)

Meistens waren Pneumokokken die Erreger der Keratitis, einmal mit Staphylokokken gemischt, zweimal Streptokokken. Nur einmal fand sich Thränensack-Blennorrhoe.

Die Defecte waren im Allgemeinen in frischen Fällen flach und reichten erst in späteren Stadien mehr in die Tiefe; bei Glaucom-Augen fiel die relativ beträchtliche Grösse der Defecte auf. Das Epithel fehlte häufig weit über die Grenzen des Geschwürs hinaus, und die erhaltenen Zellen zeigten nicht selten Zerfalls-Erscheinungen. Durchwandern von Leukocyten durch die intacte Bowman'sche Membran hindurch sah Verf. nie. In der Hornhaut selbst fand sich Nekrose und Infiltration, deren Anordnung und Ausbreitung in den verschiedenen Fällen variirte. Wo Kokken in grö serer Menge vorhanden waren, bestand auch Nekrose. Die Reactionszone gegen die Kokken — zahlreiche und besser färbbare Kerne — lag in frischen Fällen in einiger Entfernung um den Kokkenherd herum; waren die Kokken sehr virulent und erfolgte eine Reïnfection, so sah man Kokken mit Rundzellen gemischt und selbst in den Zellen. In den beiden Fällen von Streptokokken-Infection erfolgte eine schnell in die Tiefe gehende Total-Infiltration der Cornea.

Die Hornhaut-Körperchen zeigten ausserhalb der nekrotischen Zone eigenartige Spiessfiguren. Sonstige Befunde deuten darauf hin, dass sich im Hornhaut-Gewebe selbst histogene Wanderzellen bilden, welche einen Theil der Infiltrationszellen ausmachen.

Frühperforation der Descemeti kommt zweifellos vor, und es bedarf dazu nicht immer einer tiefen Infiltration der Cornea, vielmehr kann die Arrosion durch histolytische Wirkung der Rundzellen von der vorderen Kammer her erfolgen. Dass die Frühperforation bei Glaucom-Augen relativ häufig beobachtet wird, dürfte seinen Grund darin haben, dass einerseits degenerative Processe des Endothels präexistiren und andrerseits die Drucksteigerung den Vorgang begünstigt. Unbedingt erforderlich sind diese pathologischen Verhältnisse nicht.

Gewöhnlich erfolgt die Perforation von vornher, indem die Einschmelzung und Nekrotisirung der Hornhaut soweit in die Tiefe vorrückt, bis die nur noch von nekrotischem Gewebe bedeckte Descemeti sich vorbuchtet und einreisst.

Die Vernarbung der Geschwüre wird durch Epithel-Veränderungen eingeleitet. In einem Falle zeigten sich schon Kerntheilungs-Figuren im Epithel, als das Geschwür noch progressiv war. Die Kernmitosen beginnen stets an der Peripherie der Hornhaut und nicht in der dem Geschwüre benachbarten Zone. Bekanntlich regenerirt sich die Bowman'sche Membran nicht wieder, das neugebildete Epithel liegt der narbigen Grundsubstanz direct auf. Die Hornhaut-Körperchen nehmen an der Narbenbildung Theil. Sie sind zunächst stark vergrössert und zeigen amitotische Abschnürungsvorgänge neben Zelltheilung und Kerntheilungs-Figuren. Die neugebildeten zelligen Elemente im Narben-Gewebe nehmen erst allmählich eine Art Parallelstellung ein.

Die Vascularisation erfolgt in der Weise, dass solide Zellzapfen von endothelialem Charakter vorsprossen, die bei weiterer Entwicklung ein Lumen erhalten und Bindegewebe mit sich führen, welches auch nach dem Verschwinden der Gefässe zurückbleibt und sich an dem Vernarbungs-Processe betheiligt. Dieses Bindegewebe verstärkt die Narbe, bedingt aber auch eine unregelmässigere Structur des Narben-Gewebes, welches eine weisse Farbe annimmt, während gefässlose Narben mehr durchscheinend zu bleiben pflegen.

In einem Falle, in dem 28 Tage vor der Enucleation ein progressives Geschwür durch Cauterisation zum Stillstand gebracht war, waren die Reparationsvorgänge in der nächsten Umgebung des Geschwürs auffallend wenig lebhaft, die oberflächlichen Hornhaut-Lamellen arm an Kernen, während in einer tieferen Zone die Hornhaut-Körperchen deutlich proliferirten. Von hier aus erfolgte hauptsächlich die Vernarbung. Die Cauterisation scheint die Vitalität der oberflächlichen Schichten herabzusetzen. Die Beobachtung erklärt die langsame Vernarbung cauterisirter Geschwüre.

Das Hypopyon wird im Wesentlichen von der Iris geliefert. In allen frischen Fällen fand sich an der Vorderfläche der Iris Rundzellen-Infiltration, Erweiterung der Gefässe und Proliferation der Gewebszellen. Auch die Gegend des Fontana'schen Raums und des Schlemm'schen Canals war infiltrirt und wird sich an der Production des Hypopyons betheiligen, es ist aber zweifelhaft, ob diesen Regionen eine grössere Bedeutung zukommt als der Iris selbst. In einem Falle war der Kammerwinkel vollkommen obliterirt, so dass das vorhandene Hypopyon nur von der Iris gebildet sein konnte.

Das Corp. cil. war nur in einzelnen Fällen entzündlich verändert. Das stets kokkenfreie Hypopyon enthielt hier und da theils freies, theils in Zellen eingeschlossenes Pigment und Endothelfetzen.

Einmal fand sich bei Ulc. corn. perforatum totale Ablösung der Netzhaut und Aderhaut.

---

6) Beitrag zur Frage über das Vorkommen von Augensyphilis in der dritten Generation, von Dr. Ignatius Strzeminski in Wilna.

Drei früheren Beobachtungen, welche Verf. in den Jahren 1896 und 1898 in Recueil d'ophtalmol. veröffentlichte, fügt er eine vierte hinzu. Ein 12jähriger, schwacher, magerer, blutarmer Knabe mit grossem Kopf, eingesunkenem Nasenrücken, defecten Zähnen, relativ geringer Intelligenz, erkrankte an Keratitis parenchymatosa zunächst des rechten und dann des linken Auges. Spiegelbefund: Retino-Chorioiditis mit ausgebreiteten, feinen Pigmentpünktchen in der Peripherie der Papillen. Sept. nar. durchbohrt, Krustenbildung.

Eine länger fortgesetzte Inunctionskur und Jodnatrium wirkte sehr günstig auf die Augen, die Nase und auch auf das Gesammtbefinden. Die Besserung hielt sich bis jetzt 18 Monate.

Aetiologisch konnte mit Sicherheit festgestellt werden, dass der jetzt 38jährige Vater des Kindes an hereditärer Lues erkrankt gewesen war, aber nicht an erworbener Lues gelitten hatte. Der Grossvater, väterlicherseits, jetzt 78jährig, hatte sich vor der Ehe inficirt. In seiner Ehe erfolgten zwei Fehlgeburten, zwei Kinder starben früh, und nur der Vater des Patienten blieb am Leben. Die Mutter des Kindes, welches dasselbe gesäugt hatte, war gesund.

---

7) Bemerkungen zur Arbeit Wintersteiner's: Ueber die Frühperforation der Membrana Descemeti bei Keratitis suppurativa, von Prof. Dr. A. Elschnig in Wien. (Vgl. dieses Centralblatt. 1902. S. 49.)

Verf. erkennt die Beobachtungen Wintersteiner's nicht als beweiskräftig an und hält daran fest, dass die Frühperforation der Descemeti von der vorderen Kammer her erfolgt, wie es auch Fuchs in den beiden letzten Auflagen seines Handbuchs eingehend schildert. Scheer.

II. Zehender's Klinische Monatsblätter für Augenheilkunde. 1902. Februar.

1) **Ein Beitrag zum Wiedersehenlernen Blindgewordener**, von F. Seydel.

Verf. berichtet über ein 10jähriges Mädchen, das im 7. Lebensjahre vollständig erblindet war. Das linke Auge war wegen einer Verletzung entfernt und das Sehvermögen des rechten Auges in Folge von sympathischer Entzündung verloren. Nach 3 Jahren wurde die getrübte Linse entfernt, wodurch eine Lücke im Pupillargebiete entstand, welche ein leidliches Sehen gewährleisten musste. Das Kind hatte aber das Sehen vollständig verloren, erst allmählich lernte es dasselbe durch fortgesetzte Uebungen wieder. Der zweite Fall betraf einen 31jährigen Bauergutsbesitzer, bei dem im 4. Lebensjahre nach einer perforirenden Verletzung des linken Auges durch Messerstich sympathische Entzündung des rechten Auges auftrat, in Folge deren dasselbe ganz allmählich erblindete. Es wurde eine Iridectomie ausgeführt und eine Discission versucht, welch letztere in eine Luxation der Cataract nach hinten unten auslief. Auch dieser Patient hatte das Sehen verlernt, doch genügte ein Uebungszeitraum von 3 Wochen, um ihn fast in den Vollbesitz seines optischen Begriffsvermögens wieder einzusetzen.

Beide Fälle beweisen, dass auch noch im 7. Lebensjahre ein vollständiges Verlernen des Sehens eintreten kann. Die Hochgradigkeit und Nachhaltigkeit dieses Verlernens ist abhängig von der geistigen Veranlagung und geistigen Ausbildung des betreffenden Individuums. Die Amaurose nach Blepharospasmus gliedert sich diesen Fällen von reinem Verlernen des Sehens ohne principielle Unterschiede an.

---

2) **Ein neuer Augenmagnet**, von Wilhelm Volkmann.

Zum Referat nicht geeignet. (Vgl. Original.)

---

3) **Ueber Infection vom Conjunctivalsack und von der Nase aus**, von W. Stock.

Nachdem den Thieren der Thränensack exstirpirt oder die Thränenpunkte mit dem Galvanocauter zugebrannt waren, träufelte Verf. 1 Stunde lang alle 2—3 Minuten je 1—2 ccm einer Bouillon-Cultur von Bac. pyocyaneus, prodigiosus und Staphylococcus aureus in den Conjunctivalsack. Nach einer Stunde wurde der letztere mit sterilem Wasser abgespült und die Umgebung des Auges möglichst gereinigt, darauf eine Stelle der Hornhaut galvanocaustisch ausgebrannt, das Kammerwasser bezw. der Glaskörper abgesogen und Platten angelegt. Es wuchsen nun in wechselnder Zahl die eingepfropften Mikroben. Da bei diesen Experimenten auf diese Weise Verunreinigungen schwer zu vermeiden sind, luxirte Verf. den Bulbus, hielt ihn luxirt fest und entnahm ihm dann Kammerwasser und Glaskörper. Dabei wird eine Verunreinigung viel sicherer vermieden. Nur bei einem Thier fanden sich auf der Platte, die aus dem Glaskörper geimpft war, eine grosse Menge Keime. Dieses eine positive Resultat ist gegenüber den übrigen negativen nicht beweisend. — Weiter injicirte Verf. 15 Thieren, nachdem die Thränenwege undurchgängig gemacht waren, eine Stunde lang alle 3—5 Minuten Bouillon-Culturen in die Nasenhöhle. Bei keinem dieser Versuche wurde ein positives Resultat erzielt. — Somit ist es als sicher anzunehmen, dass durch die unverletzte Conjunctiva des Kaninchens die benützten Bakterien nicht innerhalb einer Stunde

in den Bulbus einwandern können; ebenso wenig können solche Keime von der Nase aus bei verschlossenem Thränenwege in das Innere des Auges gelangen. Diese Versuche bestätigen die Resultate von Bono und Frisch nicht.

4) **Ein Fall von Naphthalin-Cataract am Menschen,** von A. Lezenius.

Bei einem 36jährigen Patienten, der innerhalb 13 Stunden 5 g ungereinigtes Naphthalin wegen eines Darmkatarrhs eingenommen hatte, trat nach weiteren 8—10 Stunden Schwachsichtigkeit auf beiden Augen auf. Das Sehvermögen war beiderseits auf Fingerzählen auf 1,5 m herabgesetzt und es bestand concentrische Gesichtsfeld-Einschränkung. Beide Linsen waren getrübt; die Retina schien bleich und getrübt zu sein, die Gefässe waren verengt und die Papille an ihrer temporalen Seite blass. Ausserdem sah man an der Macula des linken Auges einen kleinen hellrothen Fleck mit unregelmässigen, nicht scharf begrenzten Rändern.

5) **Exstirpation des Ganglion cervicale supremum nerv. sympath. bei Glaucom,** von W. Altland.

Bei einem 67jährigen Patienten, dessen rechtes Auge wegen absoluten Glaucoms enucleirt worden war, trat auf dem linken ein schleichendes Glaucom mit Netzhaut-Blutungen auf. Die Sehschärfe betrug $^6/_{12}$ und das Gesichtsfeld war stark eingeengt. Hier wurde wegen der bestehenden Netzhaut-Blutungen die Resection des oberen Halsganglions des Sympathicus ausgeführt. Eine weitere Verschlechterung des Sehvermögens trat danach nicht mehr ein.

6) **Ueber den skiaskopischen Strahlenverlauf,** von Otto Neustätter.

Verf. sucht die Heine'sche Auffassung zu widerlegen.

März.

1) **Sichtbare Blutströmung in den oberflächlichen Gefässen der Augapfel-Bindehaut,** von Prof. Dr. Schleich.

Verf. theilt mit, dass er bei guter focaler Beleuchtung und bei etwa 25facher Vergrösserung in den oberflächlichen Blutgefässen der Augapfel-Bindehaut die Blutströmung erkennt.[1] Sowohl in den grösseren venösen, als auch in den feineren arteriellen und venösen Gefässen bis herab zu einem Durchmesser von 0,01 mm ist eine deutliche, sehr verschiedene rasche Bewegung der nicht ganz gleichmässig beschaffenen, rothen Blutsäule zu erkennen. In den etwas dünnen Gefässen sieht man deutlich die Fortbewegung der in der Flüssigkeitssäule nicht gleichmässig vertheilten rothen Körperchen.

2) **Wie corrigirt man die Kurzsichtigkeit am zweckmässigsten?** von P. Schreiber.

Nach den Erfahrungen des Verf.'s ist das Fortschreiten der Kurzsichtigkeit namentlich zwischen dem 7. und 14. Lebensjahre ein beängstigendes. In diesen Jahren muss die Kurzsichtigkeit vollcorrigirt werden, wenn sie

[1] Lange bekannt: Landois, Physiol. 1887, S. 178; **Friedenwald, Centralbl. f. Augenheilk.** 1888, S. 33. H.

1,25 D und darüber beträgt; bei schwächeren Graden ist es nicht nothwendig. Eine Myopie von 1,25—6,5 D lässt Vollcorrection aus dem Grunde wünschenswerth erscheinen, weil die Kinder mit dieser Myopie bereits zu den gefährdeten gehören können, und weil dieselben nicht mehr im Stande sind, dem Demonstrationsunterricht in der Schule zu folgen. Am besten werden periskopische Gläser in Brillenfassung verordnet. Bei Verdacht auf Accommodationskrampf ist Atropin in Anwendung zu bringen. Bei Vollcorrection muss man darauf achten, dass die Kinder eine genügende Accommodationsbreite besitzen, Die Insufficienz der Recti interni beeinflusst die Vollcorrection meist sehr günstig, unter Umständen combinire man die Concavgläser mit Prismen. Eine Myopie stärker als 6,5 D ist von Fall zu Fall zu beurtheilen. Bei Kurzsichtigen von 20 Jahren und darüber, welche bis dahin keine vollcorrigirenden Gläser getragen haben, ist von einer Vollcorrection Abstand zu nehmen, da erfahrungsgemäss die Myopie von dieser Altersstufe an stationär zu sein pflegt. Vom 40. Lebensjahre ab ist der in diesem Alter auftretenden Presbyopie Rechnung zu tragen und für die Nähe stets ein um 2,5—3,0 D schwächeres Concavglas zu wählen, als für die Ferne gebraucht wird. Für die Fälle, welche trotz Vollcorrection ein Fortschreiten der Kurzsichtigkeit zeigen, werden entsprechende Allgemeinkuren zu verordnen sein, da es sich meist um anämische, schnell wachsende „scrophulöse“ Individuen handelt.

---

3) **Myopie-Statistik aus der Dr. Rückert'schen Augenklinik in Zittau.** Ein Beitrag zur Frage der Vollcorrection, von Alfred Roscher.

Nach den Ausführungen des Verf.'s ist die stricte Vollcorrection der Myopie stets (?) anzustreben, da es, wenn auch nicht für den Verlauf der Myopie, so doch für die Person des Patienten, für die ganze Entwicklung des jugendlichen Individuums nicht ohne Einfluss ist, ob ihm das verschriebene Glas volle Sehschärfe oder nur einen Bruchtheil davon verleiht.

---

4) **Ueber die Zunahme höherer Kurzsichtigkeit bei Untercorrection für die Nähe,** von M. Meyerhof.

Nach den Ausführungen des Verf.'s zeigt die höhere Myopie jugendlicher Individuen, welche für die Nähe auf Arbeitsdistanz untercorrigirt sind, in mehr als 50 % der Fälle ein Fortschreiten. Diese Progression ist am stärksten ausgesprochen bei Kindern unter 15 Jahren; hier sind meistens 50 % progressiv. Nach dem 15. Lebensjahre ist das Fortschreiten weniger ausgesprochen, ohne jedoch vollkommen aufzuhören.

---

5) **Einige Bemerkungen zu den schematischen Augen,** von Treutler.

---

6) **Zur Behandlung des Ulcus corneae rodens,** von Handmann.

Die Behandlung des Ulcus corneae rodens durch Application einer 10 % gelben Salbe, Touchirung der Hornhaut mit Höllenstein-Lösung und durch operative Eingriffe hat keinen Einfluss auf Reaction oder Umstimmung des Krankheitsprocesses. Auch die Cauterisation war ohne den gewünschten Erfolg. Nur bei Anwendung der Jodtinctur beobachtete Verf. eine günstige

Wirkung. Die Touchirungen damit müssen consequent längere Zeit jeden 2. oder 3. Tag vorgenommen werden.

---

7) **Ueber den Werth der annähernden Grössen-Bestimmung der intraocularen Eisensplitter vor der Elektromagnet-Operation,** von E. Asmus.

---

8) **Giebt es eine endogene toxische Wund-Entzündung am Auge?** von Tetsutaro Schimamura.

Referat nach Schluss der Arbeit. Horstmann.

Vermischtes.

1) Ophthalmologische Gesellschaft Heidelberg 1902.

Die diesjährige Zusammenkunft findet in Heidelberg am 4., 5. und 6. August statt. Sonntag, den 3. August, 6 Uhr Abends: Ausschuss-Sitzung in der Wohnung von Prof. Leber. Nach 8 Uhr Abends: Zwangslose Zusammenkunft im Stadtgarten. Montag, den 4. August: Erste Sitzung 9 Uhr Vormittags in der Aula der Universität. Nachmittag $2^1/_2$ Uhr Demonstrations-Sitzung in der Universitäts-Augenklinik. Abends 6 Uhr: Gemeinschaftliches Mahl im Schloss-Hôtel. Dienstag, den 5. August, Vormittags 9 Uhr: Sitzung in der Aula. 12 Uhr: Geschäfts-Sitzung. Nachmittags $2^1/_2$ Uhr: eventuelle Zweite Demonstrations-Sitzung. 4 Uhr: Gemeinschaftlicher Ausflug. Mittwoch, den 6. August, Vormittag 9 Uhr: Sitzung in der Aula.

Vorträge und Demonstrationen bittet man bis spätestens den 30. Juni bei dem Unterzeichneten anzumelden. Später angemeldete Vorträge werden ihrer Reihenfolge nach an den Schluss der Tages-Ordnung gesetzt. Die Herren Vortragenden werden gebeten, das Manuskript der Vorträge noch vor Schluss der Zusammenkunft druckfertig an den Schriftführer abzugeben.

Jena, April 1902.

Prof. A. Wagenmann,
ständiger Schriftführer der Ophthalm. Gesellschaft.

2) Prof. J. Asayama, der von seiner Studien-Reise nach Europa soeben zurückgekehrt, ist zum Pofessor der Augenheilkunde an der vor 3 Jahren gegründeten Kioto-Universität ernannt worden. J. H.

Bibliographie.

1) Die Zuckerkrankheit, von Felix Hirschfeld. (Leipzig, Thieme, 1902.) In dem vorliegenden Buche sind die über 14 Jahre umfassenden Beobachtungen an etwa 300 Diabetikern niedergelegt. Einer kurzen Einleitung über die Chemie der Kohlehydrate folgen klare und eingehende Besprechungen der Aetiologie, Pathologie, Symptome, Diagnose und Therapie dieser so hochinteressanten, wenn auch in ihrem letzten Wesen noch so dunkeln Stoffwechsel-Störung. Es kann den Fachgenossen auf's Dringendste empfohlen werden, das Hirschfeld'sche Buch zu lesen. Die beim Diabetes vorkommenden Erkrankungen des Seh-Organs konnten bei einem so allgemein gehaltenen

Werke naturgemäss nur kurze Besprechung finden. Trotzdem ist alles Wissenswerthe erwähnt, nichts ist übergangen worden. Nur die Besprechung der Retinitis diabetica (S. 78) leidet einer kleinen Ungenauigkeit. Verf. spricht von „Blutungen in der Chorioidea, die aber meist die Gegend um die Macula frei lassen und darum wenig auf das Sehvermögen wirken" und fährt dann gleich fort mit den Worten: „Diese Netzhaut-Blutungen" u. s. w. Von der exsudativen Form der diabetischen Retinitis wird gar nichts gesagt. Der Star-Operation bei Zuckerkranken soll eine möglichst intensive antidiabetische Kur vorhergehen, die natürlich den individuellen Verhältnissen des Kranken anzupassen ist; andernfalls kann man leicht, wie auch nach andren chirurgischen Eingriffen, das Coma und vorzeitigen Tod eintreten sehen. Steindorff.

2) Augenkrankheiten, von Dr. S. Klein (Bäringen). (Aus Bum's „Handbuch der Massage". 1902. 3. Aufl.) Die Massage ist eine bedeutungsvolle Bereicherung und ein aussichtsreicher Gewinn in der Reihe der augenärztlichen Heilmittel. Besonders segensreich wirkt sie[1] bei Trachom (Keininger), mit Sublimatbäuschen ($^1/_{5000}$—$^1/_{500}$) ausgeübt, bei Herpes febrilis corneae, wo sie die neuralgischen Schmerzen lindert, bei den torpiden Formen der Keratitis parenchymatosa, besonders bei Episkleritis. Weiterhin ist die Massage neben der Iridectomie auch geeignet, die Reifung der Stare zu beschleunigen, sowie die Resorption nach Discissionen zu befördern; bei absolutem und hämorrhagischem Glaucom ist sie vor der Enucleation sehr empfehlenswerth, zumal sie symptomatisch schmerzlindernd wirkt. Ein „Triumph" ist die Massage bei der Behandlung der Embolie der Central-Arterie (Mauthner, Hirschberg), wofern die bisherigen Erfolge weiter sich bestätigen.

Steindorff.

3) Die operative Behandlung der hochgradigen Kurzsichtigkeit in der Universitäts-Augenklinik zu Rostock von 1897—1901, von Alfred Kampherstein. (Inaug.-Dissert. Rostock. 1901.) Es wurden an 33 Patienten 43 Augen operirt, von denen nur eins an Ablösung erblindete. In diesem Falle war nach der Methode von Sattler-Hess operirt worden, während Axenfeld sonst mit der Bowman'schen Nadel primär discindirte (Warum schreibt Verf. stets „discidirte"?). Die erzielte Sehschärfe war äusserst befriedigend, die Refraction nach der Operation entsprach den Formeln von Hirschberg und Ostwalt. Die Pause zwischen der primären Discission des ersten und der des zweiten Auges wurde anfangs nur auf wenige Wochen beschränkt, beträgt aber jetzt mindestens $^1/_4$ Jahr (!). Mit einer Discission kam man nur 11 Mal aus, meist mussten noch mehrere nachgeschickt werden. Durchschnittlich war die unterste Grenze der Myopie 15,0 D; der jüngste Patient war 8, der älteste 56 Jahre alt. Steindorff.

4) Methyl-Alkohol als Ursache von Blindheit, von Swan M. Burnett. (Therapeutic Gazette. Detroit. 1901. Dec.) An der Hand von drei selbst beobachteten, einwandsfreien Fällen macht der Verf. nachdrücklich auf die das Seh-Organ ausserordentlich gefährdende Giftigkeit des Methyl-Alkohols ($CH_3 . OH$) aufmerksam. Nicht nur vom Magen her ist er giftig, sondern schon seine Dämpfe können innerhalb weniger Tage zu unheilbarer, meist totaler Erblindung führen. Anfänglich ist der ophthalmoskopische Befund negativ, später zeigt er Sehnerven-Atrophie, die Verf. geneigt ist, als Folge einer Schädigung der retinalen Ganglienzellen, seltener einer retrobulbären Neuritis zu deuten. Methyl-Alkohol kommt, als billiger

[1] Nach der alt-griechischen Methode. H.

Ersatz des Aethyl-Alkohols, als Lösungsmittel für Firniss, Schellack u. a. und auch sonst zur Verwendung. Steindorff.

5) Histologische Studie über circumcorneale Wucherung der Bindehaut, von Charles A. Oliver. (American Journal of the medical sciences. 1901. Juni.) Es waren mehrfach kleine, auf die Cornea übergreifende, knötchenartige Geschwülstchen excidirt worden, die am Limbus in der Bindehaut sassen, bis sie schliesslich in grösserem Umfange recidivirten. Die entfernte Neubildung stellte sich als circumcorneale Bindehaut-Hypertrophie heraus, deren epitheliale Schichten vermehrt und an der Oberfläche verhornt waren; die subconjunctivalen fanden sich frei von Epithelzellen, aber mit Rundzellen infiltrirt, ebenso die afficirten Bezirke der Hornhaut, in der die Bowman'sche Membran zerstört war. Steindorff.

6) Tuberculose der Iris, von Prof. Dr. Greeff. (Fortschritte der Medicin. 1901. Nr. 31.) Verf. präcisirt die drei Formen der Iris-Tuberculose: 1. Die relativ gutartige Knötchen-Iritis; 2. die grössere Form, die Granulations-Geschwulst, die das grösste klinische Interesse beansprucht, da sie, dem Flüssigkeits-Strome folgend, in die Vorderkammer hineinwuchert und Perforation der Hornhaut mit käsigem Zerfall zur Folge hat; 3. die einfache entzündliche tuberculöse Iritis, analog derjenigen bei Lues. Verf. bespricht dann die abgeschwächte — besser gutartige — Iris-Tuberculose, die er nicht als eine Folge der abgeschwächten Virulenz der Bacillen, sondern der besonders kräftigen Gegen-Wirkung des Organismus ansieht. Zum Schluss erörtert Verf. die Frage, ob die Iris-Tuberculose primär oder secundär ist, und kommt zu dem Ergebniss, dass es auch eine locale Tuberculose des Auges mit primärer (?) Ansiedelung des Infections-Stoffes in der Iris giebt. Rosenstein.

7) Ueber doppelte Perforation des Augapfels durch Schuss-Verletzung, von Max Stickel. (Inaug.-Dissert. Jena. 1901.) Es wird ein Fall von Schuss-Verletzung beschrieben, bei dem in Folge von grossen Blutungen, die nur langsam resorbirt wurden, nur aus den klinischen Symptomen, aus häufigem cerebralen Erbrechen, aus dem Exophthalmus und der sofortigen Paralyse des Rect. ext. die Diagnose auf doppelte Perforation gestellt werden musste. Enucleation wegen andauernder Schmerzen. — Die pathologisch-anatomische Untersuchung ergab ausser den directen Folgen der Schuss-Verletzung nur eine partielle Netzhaut-Ablösung. Infection hatte nicht stattgefunden. Rosenstein.

8) Zur pathologischen Anatomie der Eisensplitter-Verletzungen des Auges, von Carl Meyer. (Inaug.-Dissert. Jena. 1901.) Verf. schildert einen Fall von Eisensplitter-Verletzung, die Anfangs heftige Blutung in den Glaskörper zur Folge hatte. Das Blut-Extravasat wurde schnell resorbirt, der Eisensplitter erwies sich als aseptisch. Er blieb $1^1/_2$ Jahre im Auge, hatte Netzhaut-Ablösung zur Folge und wurde deshalb (?) mit dem Magneten entfernt. Wegen fortschreitender Ablösung und heftiger Schmerzen wurde erst Neurotomie, dann Enucleation vorgenommen. — Die pathologisch-anatomische Untersuchung ergab die natürliche Folge der Verletzung und Netzhaut-Ablösung, nebenbei eine Siderosis an den Prädilections-Stellen: an den Ciliar-Fortsätzen, der Linsen-Kapsel und der Netzhaut. Verf. erklärt die Siderosis als xenogen und hämatogen (v. Hippel). (?) Rosenstein.

9) Beitrag zur Diagnose des Echinococcus orbitae, sowie zu seiner Operation nach der Krönlein'schen Methode, von Paul

Stephan. (Inaug.-Dissert. Rostock. 1901.) Verf. beschreibt einen als Neubildung der Orbita diagnosticirten Fall, der von Prof. Axenfeld nach der Krönlein'schen Methode (temporärer Resection der äusseren Orbitalwand) operirt wurde. In den Muskelbündeln des colossal gedehnten Rect. ext. fand sich eine Cyste mit wasserhellem Inhalt eingebettet. Die mikroskopische Untersuchung ergab eine Acephalo-Cyste. Verf. hebt die gute Verwendbarkeit der Axenfeld'schen Orbital-Platten zur Isolirung des Bulbus, bezw. Neoplasma hervor. Rosenstein.

10) Pathologisch-anatomische Untersuchung eines in Folge von Exophthalmus pulsans erblindeten Auges, von Ernst Weissbach. (Inaug.-Dissert. Jena. 1901.) Verf. schildert einen charakteristischen Fall von Exophthalmus pulsans des rechten Bulbus, der einige Wochen nach einer Schuss-Verletzung der Schläfe aufgetreten war. Nach einer doppelten Unterbindung der Carotis communis gingen die Symptome des Exophthalmus zurück, die Sehkraft nahm aber trotzdem rapide ab und erlosch ganz; und da sich in Folge ungenügenden Lid-Schlusses ein schweres Hornhaut-Leiden hinzugesellt hatte, wurde der rechte Bulbus enucleirt. Als Grund der Amaurose ergaben sich Bindegewebs-Stränge des geschrumpften Glaskörpers und eine fast totale Ablösung der an ihnen haftenden Netzhaut. Ob die Ablösung durch diese Stränge erfolgte, oder Stränge und Ablösung Folgen gleichzeitiger Blutungen waren, konnte nicht entschieden werden. Rosenstein.

11) An original chart of the neuronic architecture of the visual apparatus, by Louis Stricker. (Cincinnati, 1901.) Verf. giebt eine Uebersichtskarte über die Neuron-Verbindung des Sehnerven mit der Gehirnrinde und der übrigen Gehirnrinde. Er lehnt sich vollkommen an die Bernheim'schen Studien (Graefe-Saemisch. 1900. Heft 15 u. 16) an und beansprucht für sich nur das Verdienst, Bernheim's Ausführungen in einer Skizze anschaulich gemacht zu haben. Rosenstein.

12) Sections of a glioma of the retina stained by Mallory's neuroglia stain, by Brown Pusey. (Transactions of the Chicago Pathological Society, 1901, V, Nr. 2.) Verf. untersuchte speciell die Rosetten-Formen der Netzhaut-Geschwülste, die Flexner als Neuro-Epitheliome bezeichnete, in der Annahme, dass die innere Begrenzung der Rosette der Membrana limitans externa, die ins Lumen hineinragenden Klümpchen den rudimentären Stäbchen und Zapfen, die radiären Fasern den Müller'schen Fasern und die aussen an letztere angrenzenden Kerne der äusseren Körnerschicht entsprächen. Verf. behauptet, alle diese Elemente der Rosette seien Abkömmlinge des Ependyms, also gliöser Natur; die grossen Kerne seien Neuroglia-Kerne, die sogenannten Müller'schen Fasern Neuroglia-Fasern, und auch die Klümpchen im Lumen zeigen die specifische Affinität zur Glia-Färbung. Verf. verwirft also für die Rosetten-Formen die Flexner'sche Bezeichnung und will dafür die Bezeichnung „Ependymal-Glioma retinae“ gesetzt wissen.

Rosenstein.

13) Zur Kenntniss des Ablaufes der Erregung im Sehorgan, von Prof. C. Hess in Würzburg. (Zeitschr. f. Psycholog. u. Physiolog. der Sinnesorgane. 1901. September.) Verf. beschreibt zunächst eine bisher unbekannte Nachbild-Erscheinung. Wird eine in der Mitte auf $^1/_2$ cm unterbrochene, 20 cm lange, 1 mm breite, rothgelbe Licht-Linie vor dem Auge vorübergeführt, so beweisen die der dunklen Lücke entsprechenden farbigen Nach-Bilder, dass eine von keinem Licht-Reize getroffene Netzhaut-Stelle etwa $^1/_4$—$^1/_2$ Secunde

nach Erregung benachbarter Stellen durch mässiges helles Licht eine Licht-Empfindung von ansehnlicher Helligkeit und Dauer vermitteln kann. Der Vorgang ist nur nach der Lehre von der Wechsel-Wirkung der Sehfeld-Stellen (Hering) zu erklären. — In dem zweiten Theile des Artikels polemisirt Verf. gegen die v. Kries'sche Theorie über Nachbild-Erscheinungen in längeren Ausführungen, die sich zu kurzem Referat nicht eignen.

Spiro.

14) Intracranielle Thrombose als Ursache doppelseitiger Neuritis optica bei Chlorose, von C. O. Hawthorne. (British Med. Journ., 1902, 8. Febr.). Verf.'s Auffassung stützt sich auf den Fall eines 17jährigen Mädchens, dass ausser einer unwesentlichen Menstruations-Anomalie nicht das geringste Symptom bot, welches für die Erklärung der Neuritis hätte herangezogen werden können. Ausser der Neuritis war auch eine Lähmung des rechten Abducens plötzlich eingetreten. Nach einigen Wochen der Ruhe und Eisenbehandlung war die Wiederherstellung eine vollständige, Verf. folgert: da Thrombosen-Bildung bei Chlorose nicht unbekannt ist, ferner durch Thrombose der Cerebralvenen und Sinus Neuritis optica, nach den Veröffentlichungen von zahlreichen Beobachtern, entstehen kann, wenn auch nicht muss; andrerseits dadurch auch die Augenmuskellähmung erklärt wird: so beruht die Sehnerven-Entzündung Mangels andrer ätiologischer Momente in letzter Linie einzig auf der Chlorose. Die Thrombose steht zur Papillitis in denselben Beziehungen wie jeder Cerebraltumor und kann Hämorrhagien, Oedeme oder Erweichungsprocesse in dem benachbarten Nervengewebe zur Folge haben, die ihrerseits auf den einen oder anderen Nervenstamm oder dessen Centrum ihren Einfluss üben können. In therapeutischer Hinsicht empfielt Verf. hauptsächlich mit Rücksicht auf die Gefahr der Thromben-Ablösung strenge Ruhelage, solange die Organisation des Thrombus noch nicht als abgeschlossen anzusehen ist.

Peltesohn.

15) Zwei Fälle seltener Orbitalgeschwulst, von J. T. Paul. (Brit. Med. Journ., 1902, 22. März.) Verf. beschreibt bei einer 45jährigen Dame ein sehr langsam wachsendes Chondrom der Augenhöhle, welches nach dem Antrum durchgebrochen war. Es konnte stumpf ausgelöst werden und enthielt weiche Knorpelmassen, die in situ als fluctuirende Cyste unter dem Unterlid gefühlt werden konnten und von allen Aerzten in ihrer wahren Natur nicht erkannt worden waren. Der zweite Fall betraf bei einer 56jährigen Dame ein hartes Carcinom der Thränendrüse, das sich ganz schleichend, nahezu symptomenlos entwickelt hatte. Die Diagnose konnte aus der Lokalisation, der sehr harten knotenförmigen Beschaffenheit und leichten Beweglichkeit, sowie aus der Infiltration der Umgebung gestellt werden. Der exstirpirte Tumor mass 1 Zoll im Durchmesser, seine tieferen Theile glichen einem gelappten Brust-Adenom, seine oberen dagegen zeigten den typischen Bau des Brustcirrhus.

Peltesohn.

16) Die Chlor-Verbindung des Adrenalin in der Augenpraxis, von George A. Ferdinands. (Brit. Med. Journ. 1902, 22. März.) In Amerika wird die wirksame Substanz der Nebenniere, weil das Alkoloid auf einfache Weise nicht zur Lösung gebracht werden kann, in der leicht löslichen Chlorid-Verbindung angewendet. Verf. hat dieses Adrenalin in $^1/_{10}$ % Lösung, eine farblose, geruchlose, sterile und bei Abschluss von Licht, Wärme und Oxydation haltbare Flüssigkeit, vielfach angewendet und dabei ihre Brauchbarkeit namentlich bei entzündlicher Conjunctiva zur Unterstützung

der Atropin-Wirkung bei Iritis, zur Förderung der Resorption von Hornhaut-Niederschlägen, zur besseren Blutstillung resp. Blutleere bei Operationen und Erleichterung der Sondirung bestätigt gefunden. Einen Einfluss auf die Accommodation oder die Pupillenerweiterung hat er nicht beobachtet, auch keine Nachblutungen erlebt, obwohl er letztere nicht für ausgeschlossen hält. Eine Contra-Indication erblickt er in einem schlechten Ernährungszustande der Gewebe, z. B. bei gewissen Formen der Hornhaut-Verschwärung.

Peltesohn.

17) Das Pincenez in der Augenpraxis, von Rob. D. Joyce (Ebenda). Verf. macht darauf aufmerksam, dass bei manchen Pincenezträgern ein Thränenlaufen dadurch verursacht wird, dass durch die Feder die Haut des Unterlids leicht ectropionirt wird, sodass der Thränenpunkt evertirt ist. Bei manchen Leuten kann aus diesem Grunde selbst das loseste Pincenez nicht vertragen werden. Peltesohn.

18) Netzhautblendung nach Beobachtung einer Sonnenfinsternis, von Simeon Snell. (Brit. Med. Journ. 1902, 18. Jan.) Das Besondere des Falles liegt in dem Umstande, dass beide Augen ein Skotom davontrugen. Der 40 jährige Patient hatte durch blaue und rothe Gläser, kurze Zeit aber auch mit unbewaffneten Auge in die Sonnenscheibe geblickt. Ophthalmoskopisch war so gut wie nichts nachweisbar, höchstens ein leichter Hauch um den Sehnerv; die Macula aber schien frei. Patient wusste das Abklingen des centralen Skotoms in seinen einzelnen Phasen sehr intelligent zu schildern.

Peltesohn.

19) 9 Fälle von Eisensplitter-Extraction mittelst des Haab'schen Magneten, von Holmes Spicer und A. F. Maccallan. (Ebenda.) 2 von den Fällen heilten mit fast vollständigem Sehvermögen, 1 trotz Hypopyon-Iritis bei der Aufnahme mit halber Sehschärfe, 2 andere mit $^1/_{10}$ Sehschärfe; in 2 Fällen befand sich das Auge in heftiger Entzündung bei der Aufnahme, in einem weiteren waren die Zerstörungen durch den ungewöhnlich grossen Splitter so ausgedehnt, dass von vornherein an eine Rettung des Bulbus nicht gedacht werden konnte. Verf. hält die Anwendung des Haab'schen Magneten auch zur Erleichterung der Diagnose durch die auftretende Schmerzempfindung für angezeigt[1], und verzichtet auf die sonst unentbehrliche Localisation durch Röntgenstrahlen, wenn schon heftige Entzündung oder traumatische Cataract vorhanden ist. Peltesohn.

20) Die Beziehungen des Glaucom zur Thrombose der Netzhaut-Venen, von Harries Jones. (Ebenda.) Unter Anführung von 4 einschlägigen Fällen bemerkt Verf., dass in der Mehrzahl der Fälle das Glaucom akut eintritt, in manchen nach Wochen, in einzelnen aber erst nach monatelangem Bestande der Thrombose. Bei einem der Kranken hatte das Glaucom exquisit chronischen Character. Bemerkenswerth war auch in 2 Fällen das Auftreten von Drucksteigerung auf dem nicht erkrankten Auge. Das Auftreten von Blutungen auf und in der Iris bewies, dass die Arterio-Sclerose nicht auf die Netzhautgefässe beschränkt war, sondern auch die Ciliar-Arterien ergriffen hatte. Während die Thrombose der Netzhautgefässe an sich keine durchaus schlechte Prognose giebt, ändert sich das Bild sofort nach der ungünstigen Seite, sobald das Glaucom hinzutritt, weil man nicht in der Lage ist, auf die günstige Wirkung der Iridectomie zu zählen. Peltesohn.

---

[1] **Das ist schon so oft widerlegt, dass es kaum lohnt, es zu wiederholen. H.**

21) **Ein neues Localisations-Verfahren bei der Auffindung von Fremdkörpern im Auge mit Röntgen-Strahlen**, von **L. Webster Fox**. (Philad. Med. Journ. 1902, 1. Februar). Ein Gold- oder Silberdrahtband von etwa $7\,^1/_2\,^{cm}$ Länge wird so gebogen, dass es einen ovalen Ring bildet, der auf die Umrisslinie des Auges passt. Darüber werden zwei sich kreuzende Gold-Drähte, die wie bei einer Chloroform-Maske nach oben convex gekrümmt sind, angebracht. Die ganze Augenmaske „der Localizer", wie Verf. ihn nennt, wird nach Cocainisirung des Bulbus zwischen die Lider gelegt und beim Röntgen-Photographiren als vorzügliche Marke der vorderen Augenwölbung wiedergegeben. Der Draht muss sehr fein gewählt werden, damit er nicht etwa zufällig einen sehr kleinen Fremdkörper verdeckt. Selbstverständlich müssen aber immer sicherheitshalber und auch zur bestimmteren Localisation zwei Aufnahmen von verschiedenen Standpunkten der Röhre aus gemacht werden. Die gewonnenen Bilder sind ausserordentlich übersichtlich, namentlich wenn sie, wie Ref. bei einer Aufnahme des Hamburg-Eppendorfer Krankenhauses sich überzeugen konnte, stereoskopisch betrachtet werden können. Peltesohn.

22) **Einpflanzen eines Goldballes in die Tenon'sche Kapsel als Stütze für die Prothese**, von **L. Webster Fox**. (New York Med. Journ. 1902, 18. Januar). Verf., der schon viele Jahre mit den Verbesserungen seiner künstlichen Stumpfbildungen beschäftigt ist, ist von den Glaskugeln zurückgekommen und braucht jetzt statt Glas und Silber nur noch hohle Goldkugeln von 11—14 mm Durchmesser. Zur Sicherung des eingestopften Goldballes gebraucht er jetzt eine nach dem künstlichen Auge geformte Schale, den „Conformer", mit centraler Kreisöffung, welche die Stelle angiebt, wo künftig die Cornea des künstlichen Auges liegen wird. Auf diese Weise verhütet er, dass die Goldkugel in der Mitte durch die Mitte der Conjunctivalfläche durchbrechen kann. Nach 24 Stunden wird der Conformer wieder entfernt. Peltesohn.

23) **Ueber den Augenreflex oder das Augenphänomen**, von Prof. v. **Bechterew** in St. Petersburg. (Neurol. Centralbl. 1902. Nr. 3.) Der neuerdings entdeckte Supraorbitalreflex verdient seinen Namen nicht ganz, da der Supraorbitalnerv für die Entstehung des Phänomens sich von keiner besonderen Bedeutung zeigt. Es ist nur zum Theil durch reflectorische Einflüsse bedingt, zum anderen Theil steht es in Abhängigkeit von unmittelbarer Ausbreitung mechanischer Reize längs Periost, Bändern und Muskeln bis zum M. orbicularis oculi. Das Phänomen ist auch nicht an das Verbreitungsgebiet des M. frontalis gebunden, sondern wird mit Leichtigkeit von der gesammten Regio frontotemporalis, von der Nasengegend und nicht selten vom Arcus zygomaticus und sogar von anderen Gegenden des Antlitzes ausgelöst. Immerhin ist es wegen seiner Beziehungen zum Facialis als neues Unterscheidungmerkmal zwischen peripherer und centraler Facialis-Lähmung werthvoll. Denn bei ersterer ist es herabgesetzt oder fällt aus; bei letzterer dagegen, die eine Erschlaffung des M. orbicularis nicht bedingt, ist es erhalten. Verf. betont nach seinen persönlichen Beobachtungen, dass das Phänomen meist nicht ein fibrilläres Zucken oder Zittern der Orbicularis darstellt, sondern dass es sich meist um eine einfache Contraction des Muskels, bisweilen nur des unteren Abschnitts handelt. Peltesohn.

Um Einsendung von Separatabdrücken wird gebeten (Berlin NW. 26 Schiffbauerdamm).

Verlag von Veit & Comp. in Leipzig. — Druck von Metzger & Wittig in Leipzig.

Centralblatt
für praktische
AUGENHEILKUNDE.

Herausgegeben von

Prof. Dr. J. Hirschberg, Geh. Med.-Rath, in Berlin.

Unter ständiger Mitwirkung der Herren Dr. Ancke in München, Dr. Berger in Paris, Prof. Dr. Birnbacher in Graz, Dr. Brailey in London, Prof. Dr. H. Cohn in Breslau, Doc. Dr. Cl. du Bois-Reymond in Berlin, Doc. Dr. E. Emmert in Bern, Prof. Dr. C. Gallenga in Parma, Dr. Ginsberg in Berlin, Prof. Dr. Goldzieher in Budapest, Dr. Gordon Norrie in Kopenhagen, Prof. Dr. Horstmann in Berlin, Dr. Issigonis in Smyrna, Prof. H. Knapp in New York, Prof. Dr. Krückow in Moskau, Dr. Kuthe in Berlin, Dr. Landau in Coblenz, Prof. Dr. Magnus in Breslau, Major F. P. Maynard, I. M. S., Civil Surgeon of Patna and Superintendent of the Medical School, Dr. Michaelsen in Görlitz, Dr. Moll in Berlin, Prof. Dr. J. Munk in Berlin, Dr. Neuburger in Nürnberg, Dr. Peltesohn in Hamburg, Dr. Pergens in Brüssel, Prof. Dr. Peschel in Frankfurt a. M., Dr. Purtscher in Klagenfurt, Dr. M. Reich in Petersburg, Med.-Rath Dr. Scheer in Oldenburg, Prof. Dr. Schenkl in Prag, Prof. Dr. Schwarz in Leipzig, Dr. Spiro in Berlin, Dr. Stiel in Köln.

Monatlich ein Heft. Preis des Jahrganges 12 Mark. Zu beziehen durch alle Buchhandlungen des In- und Auslandes und die Postanstalten des Deutschen Reiches.

Juni. Sechsundzwanzigster Jahrgang. 1902.

I. Augenmuskel-Lähmung nach schwerem Blutverlust.[1]

Von Dr. med. **Sigmund Neuburger**, Augenarzt in Nürnberg.

Nach schweren akuten Blutverlusten sind Augenstörungen nicht allzu selten beobachtet worden, meist in Form von mehr oder weniger plötzlich eintretender Sehstörung, die häufig zu unheilbarer Erblindung führt. Nur

[1] Vorgetragen im ärztlichen Verein zu Nürnberg am 17. Januar 1902.

in einem Theil der Fälle stellt sich das Sehvermögen ganz oder theilweise wieder her; bei fast der Hälfte derselben bessert es sich nicht mehr (2). Ueber die Pathogenese dieser Art von Sehstörung sind die Meinungen noch getheilt, wahrscheinlich können überhaupt den einzelnen Fällen verschiedene pathologische Vorgänge zu Grunde liegen. Jedenfalls handelt es sich in der grossen Mehrzahl um eine erhebliche Beschädigung des Sehnerven; so fand Hirschberg (3) bei der mikroskopischen Untersuchung Atrophie, Ziegler (14) fettige Entartung des Sehnerven. Ob die in neuerer Zeit von Holden (6) auf Grund experimenteller Forschungen aufgestellte Theorie, dass die Degeneration der Netzhaut-Ganglienzellen in Folge des Blutverlustes das Primäre sei und die Sehnerven-Atrophie erst secundär auftrete, in vielen Fällen zutreffe, lässt sich mit Sicherheit noch nicht entscheiden.

Doch nicht diese interessanten, schon im Alterthum (Hirschberg [4]) bekannten Sehstörungen, noch andere nach schweren Blutverlusten seltener beobachtete Veränderungen am Auge (Groenouw [2], S. 311), wie Glaskörper- und Netzhaut-Blutungen (Schmidt-Rimpler [12], S. 396), Nachtblindheit, Linsentrübung (Pihl [8]), sollen von mir besprochen werden, sondern anderweitige Augenaffectionen, deren Auftreten im Gefolge von akuten Blutverlusten ich in der mir zugänglichen Literatur nicht erwähnt gefunden habe. Diese Seltenheit des Vorkommens, sowie die mit den Augenstörungen vergesellschafteten nervösen Störungen mögen die ausführliche Mittheilung der folgenden zwei von mir beobachteten Fälle rechtfertigen.

Am 22. Februar 1900 kam die 19jährige Spinnerin F. Sch., von Herrn Collegen Bloede überwiesen, dem ich auch an dieser Stelle hierfür danke, in meine Sprechstunde mit Klagen über Doppeltsehen und macht folgende Angaben. Bis auf einen Magendarm-Katarrh im 12. Lebensjahre sei sie stets gesund gewesen, desgleichen seien ihre Eltern und zwei Geschwister gesund, was von der begleitenden Mutter bestätigt wird. Die Menstruation ist in Ordnung; für Lues findet sich kein Anhaltspunkt. Im December 1899 wäre sie wegen Magengeschwür bei Hrn. Dr. Bloede in Behandlung getreten und am Weihnachtsabend hätte sie eine so schwere „innere Blutung“ [wie mir College Bloede mittheilte, eine Magenblutung] bekommen, dass sie längere Zeit bewusstlos gelegen und noch lange sehr schwach und bettlägerig gewesen sei. Auf Befragen giebt sie an, einige Tage nach dem Anfall „schwarzen Stuhlgang“ gehabt zu haben.

Kurze Zeit, nachdem sie wieder zu sich gekommen wäre, — eine genauere Zeitbestimmung kann sie nicht angeben, — hätte sie alles doppelt gesehen. Während sich sowohl das Magenleiden als auch ihr Allgemeinbefinden erheblich gebessert hätten, nur seien die Füsse etwas schwer, bestünde das sehr störende Doppeltsehen fort; auch sehe sie auf dem linken Auge etwas schlechter als auf dem rechten.

Die objective Untersuchung ergiebt, dass sich das Mädchen hinsichtlich ihres Allgemeinzustandes wieder sehr gut erholt hat; von Anämie ist

nichts mehr zu sehen; der Urin ist normal, desgleichen, wie mir Herr College Bloede mittheilte, alle inneren Organe. Was insbesondere die Augen anlangt, so ergiebt die Untersuchung normales Verhalten der Pupillen, des Augenhintergrundes, der Sehschärfe (R $^7/_6$; L $^7/_9$; bds. Sn $1^1/_2$: 8″) und des Gesichtsfeldes.

Die Augen stehen beim Blick in die Ferne etwas divergent, das linke mehr als das rechte; Abduction wie Adduction ist beiderseits nicht maximal möglich, doch ist keine bedeutende Störung sichtbar. Blick nach oben und unten ist nicht gehemmt. Die Prüfung auf Doppeltsehen ergiebt in allen Richtungen des Raumes gleichnamige, geradestehende Doppelbilder, deren Abstand nach beiden Seiten hin und nach unten zunimmt, auch steht das Bild vom linken Auge etwas höher als das vom rechten; doch ist die Höhen-Abweichung zu gering, um diagnostisch verwerthbar zu sein. Am Hirschberg'schen Blickfeldschema (5) ergaben sich folgende Zahlen:

– XX		Breite	Höhe	+ XX		
+ 3	– 6	+ 2	– 1	+ 3	– 1	+ 20
+ 6	– 2	+ 5	– 1	+ 6	+ 1	
+ 12	– 4	+ 14	– 3	+ 10	+ 2	– 20.

Nach der Lage und Stellung der Doppelbilder ist die Diagnose: doppelseitige Abducensparese gerechtfertigt.

Der weitere Krankheitverlauf gestaltete sich derart, dass nach einer Woche die Patientin nicht mehr doppelt sah; unter Zuhilfenahme eines rothen Glases konnten allerdings am Blickfeldschema noch Doppelbilder wahrgenommen werden, von gleicher Art und Stellung wie die ursprünglichen, aber in viel geringerem Abstande.

Die Therapie bestand in möglichst kräftiger Ernährung und (des Trostes halber, ut aliquid fiat) in leichtem Faradisiren; wenigstens kann ich mir nicht denken, dass letzteres in ganz leichter Stromstärke durch die geschlossenen Lider hindurch, den Process irgendwie günstig beeinflusst hätte.

Abgesehen von etwas Schwere in den Füssen sich vollkommen wohl fühlend, nahm Patientin Ende Februar ihre Arbeit wieder auf und blieb seitdem vollkommen gesund. Ich habe Patientin im Februar 1901, also ein Jahr nach der damaligen Erkrankung, zu mir bestellt und sie blühend aussehend und gesund gefunden; sie hat inzwischen auch geheirathet. Der Einwand, dass die Augenmuskel-Lähmung im vorliegenden Falle, wie in vielen andern, der Vorbote eines sich später erst entwickelnden nervösen Allgemeinleidens gewesen sei, kann also nicht gemacht werden. Bei dem Fehlen jeder sonstigen Ursache, bei dem fast unmittelbar nach dem Blutverlust erfolgten Auftreten des Doppeltsehens, ist man wohl gezwungen, diesen für die Ursache der Augenmuskel-Lähmung zu halten.

Aber wie haben wir uns die Pathogenese vorzustellen? Handelt es sich um eine directe Beschädigung der Augenmuskeln, des peripheren

Nervenstammes oder um cerebrale Störungen? In der mir zugänglichen Literatur konnte ich keinen analogen Fall finden. Denn der Fall von E. Fränkel (1), bei welchem intra vitam weder Insufficienz noch Paralyse beobachtet worden war, post mortem aber sämmtliche Augenmuskeln blass und lehmfarben, viele Muskelfasern mit gelbem und braunem Pigment erfüllt, mit feinkörnig getrübtem Inhalt und nur selten deutlich ausgeprägter Querstreifung gefunden wurden, betraf eine primäre perniciöse Anämie, gehört also nicht hierher. Eher noch hierher gehörig wäre der Fall von Rampoldi (10), welcher ein in Folge von Ankylostomiasis hochgradig secundär anämisches Mädchen betrifft, bei welchem plötzlich ein Strabismus convergens auftrat, der jedoch nach Abtreibung der Parasiten innerhalb zweier Wochen wieder vollständig heilte. Doch vermag ich auf Grund meiner Beobachtungen mich nicht dem von Groenouw (2) (l. c. S. 299) gegebenen Erklärungs-Versuch anzuschliessen, der die beiden letzten Fälle von Fränkel und Rampoldi in Analogie setzt; eher möchte ich letzteren auch in gleicher Weise erklären wie meine Fälle, obwohl es sich bei Rampoldi um eine secundäre Anämie, bei mir um Fälle primärer, akut entstandener Anämie handelt. Mit Rücksicht auf die Gutartigkeit und rasche Heilung des Falles, dem Fehlen sonstiger tiefgreifender Organ-Veränderungen glaubte ich von der Annahme einer directen Beschädigung der Augenmuskeln absehen zu müssen. Auch cerebrale Störungen glaubte ich bei dem Fehlen sonstiger länger anhaltender cerebraler Ausfalls-Erscheinungen nicht annehmen zu dürfen. Ich will hier auch gleich einschalten, dass die Fälle von ganz kurz dauerndem Doppeltsehen nach schweren Blutungen, mit oder ohne cerebrale Allgemein-Erscheinungen, wie Bewusstseins-Störung, Kopfschmerz, Schwindel, die auf allgemeiner Gehirn- bezw. Kern-Anämie beruhen, mit den von mir beobachteten Fällen von wirklicher länger dauernder Augenmuskel-Lähmung nichts zu thun haben. Gelangte ich sohin schon per exclusionem zur Annahme einer Störung im peripheren Nerverstamm, so bestärkten mich andrerseits darin die positiven von andern Autoren (s. Groenouw [2], l. c. S. 307, Schmidt-Rimpler [12], Hirschberg [3], Horstmann [7]) mit dem Augenspiegel erhobenen Befunde bei Sehstörungen nach schwerem Blutverlust. So schreibt z. B. Schmidt-Rimpler (12), l. c. S. 393: „Bei frisch untersuchten Fällen findet sich regelmässig das Bild der Neuritis, bisweilen auch Neuroretinitis.“ Deshalb glaubte ich, im vorliegenden Falle in analoger Weise im Nervus abducens beiderseits eine neuritische Störung annehmen zu müssen. Doch wollte ich diese vereinzelte Beobachtung nicht publiciren. Da hatte ich ein Jahr später Gelegenheit, einen Fall zu beobachten, der meines Erachtens meine obige Annahme bestätigte, insofern, als bei demselben Sehstörung, Augenmuskel-Lähmung, mit Störungen in andern Gehirnnerven zugleich auftraten, und der Augenspiegel hierbei gewissermaassen die Autopsie in vivo gestattete.

Am 25. Februar 1901 wurde ich zu der in Mitte der dreissiger Jahre stehenden Gattin eines Collegen gerufen wegen Sehstörungen. Vor 12 Tagen hatte sie eine sehr schwere Geburt durchgemacht mit enormen Blutverlust durch Placenta praevia. Nachdem sie schon in den letzten Schwangerschaftswochen viel Blut verloren hatte, steigerte sich dies bei der Geburt derart, dass sie unmittelbar darnach pulslos dalag. In den ersten Tagen blieb sie ganz apathisch, dann stellten sich Kopfschmerzen ein, Nackensteifigkeit, ziehende Schmerzen und Starre in den Kaumuskeln, Magenbeschwerden, und seit gestern sieht Patientin „mit beiden Augen, aber nur, wenn sie je das andre Auge zudrückt, mit dem jeweils offenen Auge einen den Augenbewegungen mitfolgenden, beiderseits schläfenwärts gelegenen schwarzen Punkt"; ausserdem sehe sie alles etwas verschwommen. Ferner werden Schmerzen bei Augenbewegungen angegeben, und zwar „hinter dem Auge", auch zuweilen Druckgefühl, „wie wenn etwas die Augen aus den Augenhöhlen herausdrücken wollte". „Auch kann sie nicht nach oben sehen", bezw. die Augen nicht nach oben drehen.

Die Untersuchung ergiebt äusserst anämisches Aussehen, das Gesicht ist ganz blass, etwas gedunsen, Lippenschleimhaut und Conjunctiva nahezu weiss; doch ist der Appetit und Kräftezustand schon wieder etwas besser als in den ersten Tagen. Die Pupillen zeigen normales Verhalten.

Der Augenspiegel zeigt beiderseits hochgradige Veränderungen, und zwar anfangs L mehr > R, späterhin L Besserung, und R Verschlimmerung. Die Sehnervenpapille ist geschwollen, jedoch nicht so stark wie bei Stauungspapille, geröthet und undeutlich abgegrenzt, umgeben von einem etwa $^1/_2$ Papillen-breiten Ring stark gerötheter Netzhaut. Die Gefässe sind stark geschlängelt, die Venen gestaut und von wechselndem Caliber, längs der stellenweise abgeknickten Arterien starke Exsudatstreifen und kleine Blutungen, mit einem Worte das Bild der Neuro-Retinitis mittleren bis starken Grades. Die centrale Sehschärfe schien nicht besonders herabgesetzt, [genaue Prüfung war der grossen körperlichen Schwäche halber nicht durch führbar]; es wurde kleiner Zeitungsdruck, etwa Sn $2^1/_2$ gut gelesen, L > R; Gesichtsfeld-Grenzen mit Handbewegungen waren nicht eingeengt, die Lage der subjectiv wahrgenommenen paracentralen Skotome konnte nicht genau localisirt werden; der Farbensinn central normal.

In Anbetracht des geschwächten Ernährungszustandes wurde im Einverständniss mit dem Collegen von jeder sonst bei Neuro-Retinititis üblichen, eingreifenden Therapie abgesehen und die Behandlung beschränkte sich auf möglichst kräftige Ernährung, absolute Ruhe der Augen und Abhaltung hellen Lichtes. Während das subjective Befinden sich in der nächsten Zeit ziemlich gleich blieb und sich nur ganz langsam zum Besseren neigte, nahm die Neuro-Retinitis rechts noch erheblich zu.

Bietet nun schon die nicht häufig ermöglichte frühzeitige Beobachtung einer durch Blutverlust entstandenen Neuro-Retinitis an sich Interesse (so

sagt Groenouw [2], l. c. S. 307: „Die Augenspiegel-Untersuchung ist nur selten kurze Zeit nach dem Eintritt vorgenommen worden“), so wurde das Interesse für mich noch erhöht durch die am 5. Tage meiner Beobachtung von der Patientin gemachten Angabe: sie sehe in einiger Entfernung alles doppelt.

Die Untersuchung der Augenbewegungen ergiebt kein positives Resultat. Dagegen zeigt die Prüfung mit Kerzenflamme und rothem Glas vor dem rechten Auge in 2 m Abstand gleichnamige geradestehende Doppelbilder ohne wesentliche Höhendifferenz, deren Seiten-Abstand nach beiden Seiten hin beträchtlich zunimmt, also auch in diesem Falle beiderseitige Abducens-Lähmung.

Das Doppeltsehen war nach $2^1/_2$ Wochen wieder verschwunden, die mit dem Augenspiegel sichtbaren Veränderungen nahmen anfangs noch etwas zu, besserten sich dann aber allmählich, zuerst verschwand die Schwellung des Sehnerven, dann die Blut-Austritte und Exsudatstreifen, sodann die Gefäss-Schlängelung und -Stauung, und schliesslich die pathologische Röthung der Sehnerven-Papille. Am 2. Mai, also etwas über 2 Monate nach Beginn der Erkrankung, war der ophthalmologische Befund wieder normal; nur war eine — auch am 12. Februar 1902 noch sichtbare — ganz leichte Gefäss-Schlängelung und undeutliche Abgrenzung der Sehnerven-Papille am nasalen Rande zurückgeblieben; jedenfalls war der Sehnerv nicht im mindesten abgeblasst. Die S betrug beiderseits $^5/_5$, binocular $^5/_4$, Sn $1^1/_2$. Gesichtsfeld beiderseits n, auch für Farben, Skotome nicht nachweisbar; nur werden „im grellen Lichte zuweilen dunkle Flecke gesehen“.

Der Fall lehrt uns einmal in prognostischer Hinsicht, dass trotz ziemlich schwerer Augenhintergrunds-Veränderungen nach acuten Blutverlusten der Endausgang ein guter sein kann. Ferner bestätigen beide Fälle die Behauptung Grenouw's (2) (l. c. S. 305), „dass es sich meist um Personen handelt, welche auch vor dem Blutverlust schon erkrankt waren“; in unserem ersten Falle war Patientin an Magengeschwür schon vor dem Blutverlust erkrankt gewesen, im zweiten war schon in den letzten Schwangerschaftswochen viel Blut verloren worden. Endlich in therapeutischer Hinsicht zeigen beide, dass man sich mit Beiseitesetzen sonstiger Heilfactoren auf möglichste Hebung des allgemeinen Kräftezustandes beschränken kann.

Ungleich mehr Interesse beansprucht nach meinem Ermessen die Pathogenese der Augenmuskel-Lähmung in beiden Fällen, um so mehr, als im zweiten Falle auch noch anderweitige nervöse Störungen vorhanden waren, die auch vom neurologischen Standpunkt aus sehr interessant sind. Bisher war nur die Rede von Störungen im Gebiete beider Nervi optici und abducentes. Bei nachträglicher Besprechung mit dem betreffenden Collegen, dem Mann der Patientin, und mit Collegen v. Rad (Nervenarzt), für deren Mittheilungen ich auch an dieser Stelle bestens danke, erfuhr ich, dass, abgesehen von den oben schon von mir erwähnten

Symptomen eine Reihe von Krankheits-Erscheinungen im Gebiete der andern Gehirnnerven beobachtet wurden. So bestand in den ersten Tagen nach der Geburt leichte Ptosis, Unmöglichkeit, die Augen nach oben zu bewegen und Schmerzen beim Versuch hierzu, also Störungen im Oculomotorius; ferner Trismus, Schmerzen beim Kauen, sowie erhebliche Sensibilitätsstörungen und Schmerzen im Trigeminus-Gebiet; erschwerte Zungenbewegungen und Opistothonus wiesen auf Störungen im Hypoglossus bezw. Accessorius hin; ob endlich die anfangs bestandenen Magenbeschwerden und Schmerzen in allen Extremitäten auf die allgemeine Anämie oder auf neuritische Störungen bezw. reizbare Schwäche im Vagus und in den Extremitäten-Nerven zurückzuführen waren, wage ich nicht zu entscheiden.

Sicher aber waren Störungen, zum Theil erheblicher Art, vorhanden im Opticus, Oculomotorius, Abducens, Trigeminus, Accessorius (?) und Hypoglossus, so dass man wohl von einer sog. Gehirnnerven-Neuritis sprechen kann. Dass es sich auch wirklich um eine Neuritis gehandelt habe, dafür spricht, abgesehen von dem ganzen Krankheitsbild in erster Linie auch der ophthalmoskopische Befund. Auf die Gehirnnerven-Neuritis als solche will ich hier nicht näher eingehen, indem ich auf die Arbeit v. Rad's (9) verweise, und nur das für den Augenarzt Wichtige besprechen. Während das selbständige Vorkommen einer entzündlichen Erkrankung der Gehirnnerven ohne Betheiligung der spinalen mit wenigen Ausnahmen meist erst in den letzten Jahren beschrieben worden ist (v. Rad [9], l. c. S. 211), giebt es in der Literatur zahlreiche Beispiele für die Mitbetheiligung eines oder mehrerer Gehirnnerven bei einer allgemeinen Polyneuritis (s. Remak [11]). Was speciell die Augenmuskel-Nerven betrifft, so wird deren Miterkrankung bei Schmidt-Rimpler (12), (l. c. S. 255) kurz erwähnt, ausführlicher erörtert bei v. Rad (9), (l. c. S. 210) und insbesondere bei Remak (11), (l. c. S. 347), demzufolge „Lähmungen der motorischen Augennerven, ohne und meist mit Betheiligung andrer Gehirnnerven schon mehrfach beobachtet worden sind.“ Es liegt auch eine Beobachtung vor von Dammron-Meyer (s. Remak [11], l. c. S. 348) über das Auftreten mehrerer Augenmuskel-Lähmungen im Verlaufe einer Polyneuritis, bei welcher post mortem die Central-Organe ganz normal, dagegen sämmtliche motorische Augennerven vollständig, ferner die Hypoglossi, Glossopharyngei und Faciales zwar geringer, aber deutlich degenerirt gefunden wurden. Opticus-Erkrankungen bei Polyneuritis sind nach Schmidt-Rimpler (12), (l. c. S. 256) selten, auch Remak (11), (l. c. S. 367 ff.) stellt nur einige Fälle aus der Literatur zusammen.

Die Bedeutung unseres zweiten Falles liegt somit in dem gleichzeitigen Vorkommen von Erkrankung der motorischen Augennerven, des Trigeminus [Remak (11), l. c. S. 367: „Verhältnissmässig selten ist von einer Betheiligung des Trigeminus an den Sensibilitätsstörungen die Rede“],

Accessorius (?) und Hypoglossus mit Neuritis optica. Der Augenspiegel konnte also hier die aus den klinischen Erscheinungen zu stellende Diagnose stützen durch die Autopsie in vivo. Es ist auch nicht von der Hand zu weisen, dass möglicher Weise in meinem ersten Falle, den ich erst mehrere Wochen nach erfolgtem Blutverlust untersuchen konnte, ausser den Abducentes auch noch andre Gehirnnerven betheiligt waren. Freilich fehlen hierfür positive Angaben; doch ist es wohl möglich, dass bei der auf starken Blutverlust folgenden körperlichen und geistigen Schwäche weniger intelligente Patienten nicht so genaue Angaben machen, wie sie der Arzt bei derartigen, meist nur subjectiv empfundenen Störungen braucht, die zudem einen so gutartigen Verlauf zu nehmen scheinen, dass sie bald nicht mehr wahrgenommen werden. Dieser Umstand mag auch die unten näher zu besprechende Seltenheit derartiger Krankheits-Erscheinungen nach akuten Blutverlusten erklären.[1] Die beiden Fälle bestätigen auch wieder die schon von Schmidt-Rimpler (12) (l. c. S. 155) und Remak (l. c. S. 348) gemachte Beobachtung, dass der Abducens häufiger befallen ist bei Polyneuritis, als der Oculomotorius, ohne dass hierfür eine Erklärung gegeben werden könnte.

Schliesslich sei noch die grosse Seltenheit der Entstehung von Augenmuskel-Lähmung und Polyneuritis überhaupt nach akuten Blutverlusten erwähnt. In dem schon mehrfach erwähnten Werk von Remak (11) fand ich gar keine diesbezügliche Angabe; es wird nur das Vorkommen von Neuritis bei krankhafter Blutmischung (l. c. S. 193) gestreift, ebenso bei Schmidt-Rimpler (12) (l. c. S. 256) hochgradige Anämie als Ursache multipler Neuritis nur kurz erwähnt. Zudem haben beide Autoren, wie mir scheint, nur die secundär entstandenen Anämien constitutionellen Ursprungs im Auge. Doch gehören jedenfalls meine Fälle, wenn wir der Remak'schen Eintheilung folgen in das Gebiet der dyskrasischen Neuritis und Polyneuritis. Die Frage, ob die schlechte Blutmischung als solche, oder Stoffwechselproducte, die sich durch den schweren Blutverlust bilden, die Neuritis hervorrufen, will ich hier nicht weiter erörtern. Auf der Naturforscher-Versammlung in Hamburg (1901) hat Stintzing (13) ein anderes, hauptsächlich auf pathologisch-anatomischer Grundlage beruhendes Eintheilungs-Princip angegeben. Er unterscheidet eine echte multiple Neuritis (Teleneuritis multiplex), bei welcher es sich um echte entzündliche Vorgänge im Bindegewebe des Nerven handelt, wie Erweiterung der Gefässe, entzündliche Infiltration und Exsudation, von der multiplen degenerativen Atrophie der Nerven (Teleneurosis multiplex degenerativa), bei welcher es sich um primäre Beschädigung der Nervenfasern, degenerativen Zerfall, mit secundärer Wucherung des Bindegewebes handelt. In der zweiten Gruppe führt er als eine der Unter-Abtheilungen die Teleneurosis constitutionellen Ursprungs auf, worunter er auch die bei

[1] Nochmals sei erwähnt, dass vorübergehendes, 1—2 Tage dauerndes Doppeltsehen nach schwerem Blutverlust mit der in Rede stehenden Krankheitsform nichts zu thun hat, wie ich schon oben auseinandergesetzt.

schweren Anämien kachektischen Ursprungs vorkommende subsumirt. Während die eingangs erwähnten, anatomisch untersuchten Fälle von HIRSCHBERG (3) und ZIEGLER (14) von Erblindung nach schwerem Blutverlust in die letzt erwähnte Gruppe von STINTZING zu gehören scheinen, verhält es sich bei den von mir beschriebenen Fällen wohl anders. Sowohl der klinische Verlauf (degenerativ zerfallene Nervenfasern dürften sich wohl schwerlich wieder zu solcher vollkommener Functionsfähigkeit regeneriren wie oben geschildert) als auch namentlich das Augenspiegelbild im zweiten Falle lassen vielmehr beide als in die erste Hauptgruppe gehörend erscheinen und rechtfertigen die von mir in der bisherigen Literatur nicht gefundene Behauptung, dass nach akuten Blutverlusten nicht nur im Sehnerven (wie schon mehrfach beobachtet, s. d. Literatur bei GROENOUW [2]), sondern auch in den motorischen Augen- und in andern Gehirnnerven Neuritis vorkommen kann.

Zum Schlusse sei es mir gestattet, bei dieser Gelegenheit eines Jubiläums zu gedenken, dessen in unserm Verein bisher noch nicht Erwähnung geschah: ich meine die vor 50 Jahren durch HELMHOLTZ gemachte Erfindung des Augenspiegels. Was der Augenspiegel für den weiteren Ausbau der Augenheilkunde geleistet hat, brauche ich nicht zu schildern; es ist aber auch überflüssig, Ihnen als praktischen Aerzten auseinanderzusetzen, welche Dienste er der allgemeinen Medicin geleistet, durch die Möglichkeit, constitutionelle Krankheiten und auch solche des Central-Nervensystems frühzeitig zu erkennen; meine Fälle dürften darthun, dass er uns auch für die richtige Beurtheilung peripherer Nerven-Krankheiten von grossem Nutzen sein kann.

Literatur-Verzeichniss.

1. FRÄNKEL, E., Ueber eine bisher noch nicht beschriebene Veränderung der Augenmuskeln bei progressiver perniciöser Anämie, cit. bei GROENOUW, S, 299 und Centralbl. f. prakt. Augenheilk. 1878. S. 48.

2. GROENOUW, Beziehungen der Allgemeinleiden zu Veränderungen des Seh-Organes. Graefe-Saemisch' Handbuch. II. Aufl. II. Theil. XI. Bd. XXII. Cap. S. 304 ff. — s. dort auch weitere Literatur-Angaben.

3. HIRSCHBERG, Ueber Amaurose nach Blutverlust, cit. bei GROENOUW.

4. Derselbe, Ueber Erblindung nach Blutverlust. Centralbl. f. prakt. Augenheilk. 1892. S. 257.

5. Derselbe, Ebenda. 1881. S. 49.

6. HOLDEN, cit. bei GROENOUW, S. 311.

7. HORSTMANN, Ebenda. S. 307.

8. PIHL, Ein merkwürdiger Fall plötzlicher Entwicklung beiderseitigen grauen Stares nach Blutverlust. Centralbl. f. Augenheilk. 1900. S. 2.

9. v. RAD, Zur Lehre von der multiplen selbständigen Gehirnnerven-Neuritis. Deutsche Zeitschrift f. Nervenheilk. 1900. XVII. S. 209.

10. RAMPOLDI, cit. bei GROENOUW, S. 299 u. 301.

11. REMAK, E., Neuritis und Polyneuritis. Wien 1899. v. Nothnagel's Specielle Pathol. u. Therapie. XI. Bd. III. Theil. III. Abth.



12. Schmidt-Rimpler, Die Erkrankungen des Auges im Zusammenhang mit andern Erkrankungen. Wien 1898. v. Nothnagel's Specielle Pathol. u. Therap. XXI.

13. Stintzing, Neuritis u. Polyneuritis. Münchener med. Wochenschrift. 1901. 12. November. Nr. 46.

14. Ziegler, Zur Kenntniss der Entstehung der Amaurosen nach Blutverlust, cit. bei Groenouw, S. 310.

II. Ueber einen bemerkenswerthen Fall von Accommodationskrampf bei einem hysterischen Knaben.

Von Dr. Loeser in Berlin.

Der Accommodationskrampf als Begleit-Erscheinung von Ametropien und Vorläufer der echten Myopie ist eine hinreichend bekannte und gewürdigte Erscheinung. Es handelt sich dabei meistens nur um eine geringe Differenz[1] zwischen dem subjectiv gefundenen und dem wirklichen Brechzustande des Auges und dementsprechend mässige Anspannung des Ciliarmuskels, die sich beim Fehlen des Seh-Impulses, bei der ophthalmoskopischen Refractionsbestimmung in der Mehrzahl der Fälle prompt löst und nur selten in einen dauernden Zustand übergeht.

Deshalb erscheint es mir von Interesse, einen Fall von besonders hochgradigem Accommodationskrampf mitzutheilen, der vor einiger Zeit in meine Beobachtung kam.

Es handelt sich um den 14jährigen Knaben Julius Gr., der am 5. Februar 1902 meine Sprechstunde aufsuchte, um sich ein Pince-nez verordnen zu lassen. Der sehr intelligente, auffallend kleine Patient, dessen Vater an Lungenschwindsucht gestorben, dessen Mutter „nervös" sein soll, leidet seit früher Kindheit an der Nase und befindet sich auch jetzt noch wegen einer schweren Ozaena in ärztlicher Behandlung.

Im Frühjahr 1898 erkrankte er, angeblich in Folge Ansteckung in der Schule, an ägyptischer Augen-Entzündung (in Königsberg); er wurde viele Monate im Krankenhause behandelt und mehrfach operirt. Nach etwa $^3/_4$ Jahren gesund entlassen, bemerkte Patient, dass er nicht mehr so gut sah wie früher; er musste alles dicht vor die Augen halten und konnte auch Personen auf der Strasse nicht mehr recht erkennen. Er liess sich beim Augenarzte einen Kneifer verschreiben, mit dem er gut sah; seit etwa $^1/_2$ Jahr sei das Sehen wieder schlechter geworden. Der Patient klagt ferner über allgemein nervöse Beschwerden, Schwindel, Kopfschmerzen, Ohrensausen u. s. w., die sich im Anschluss an den langen Aufenthalt im Krankenhause und die langwierige, zum Theil sehr schmerzhafte Augenbehandlung eingestellt hätten.

---

[1] v. Reuss, Beitrag zur Kenntniss der Refractionsveränderungen im jugendlichen Auge. v. Graefe's Archiv. XXII. 1.

Die objective Untersuchung hat, zunächst von Seiten der Augen, Folgendes ergeben:

mit freiem Auge S = Finger in $^1/_2$ m,

$\left.\begin{array}{l}\text{L mit} - 24\,\text{D S} = {}^5/_{10-7,5}\\ \text{R mit} - 22\,\text{D S} = {}^5/_{10}\end{array}\right\}$ Schw. 0,3 in etwa 3 cm,

dicht vor dem Auge. Auffallend waren bei dieser Prüfung zahlreiche Mitbewegungen der Gesichts- und Stirnmuskulatur.

Die Augenbewegungen waren frei, die Reactionen der Pupillen prompt, das Augen-Innere ganz normal. Das Gesichtsfeld zeigte beiderseits concentrische Einengung bis auf etwa 15° (nur für weiss geprüft).

Ganz im Widerspruch mit dem Resultat der subjectiven Functions-Prüfung stand das Ergebniss der objectiven Refractions-Bestimmung. Während ich in meinen Gedanken das linke Auge schon zur Myopie-Operation bestimmt hatte, fand ich bei der Untersuchung im aufrechten Bilde nur einen ganz geringen Grad von Myopie, nämlich 2—3 D. Da unter diesen Umständen die Diagnose „Accommodationskrampf“ nicht zweifelhaft war, wurde mehrmals Atropin eingeträufelt und bei der am Nachmittag desselben Tages vorgenommenen Sehprüfung festgestellt:

R frei $^5/_{35}$, — 2,5 $^5/_{10}$,
L frei $^5/_{20}$, — 3,5 $^5/_{15-10}$.

Bei der Untersuchung im aufrechten Bilde constatirte ich hypermetropischen Astigmatismus von etwa 2 D. Die Achsen lagen, wie durch das Ophthalmometer festgestellt wurde, rechts 10°, links 25° aussen oben von der Verticalen. Entsprechende Convex-Cylinder wurden abgelehnt. Erst am nächsten Tage, nach mehrfach wiederholter Atropinisation wurden auch subjectiv die Cylinder-Gläser angenommen:

R + 2,0 D cyl 10° a. o. v. d. V. $^5/_{7,5}$,
L + 1,5 D cyl 25° a. o. v. d. V. $^5/_{7,5-5}$.

Diese Gläser wurden verordnet und Atropin weiter gegeben. Eine Neigung zum Recidiv wurde in der Folgezeit trotz allmählich geringerer und intermittirender Verabfolgung von Atropin nicht beobachtet, so dass ich wohl den Patienten, der im März nach ausserhalb verzog, als dauernd geheilt bezeichnen darf.

Die Allgemein-Untersuchung hat ausser der schon erwähnten Ozaena keinerlei Anomalien ergeben, speciell fehlten auch alle übrigen Anzeichen der Hysterie; auf die Herabsetzung des Geruchs konnte wegen des Nasenleidens kein Gewicht gelegt werden.

Trotzdem halte ich im vorliegenden Falle die Diagnose Hysterie für gesichert, da wir gerade im jugendlichen Alter die monosymptomatischen Formen häufig vorkommen sehen. Die ocularen Symptome (Gesichtsfeld-Einschränkung und Accommodationskrampf) im Verein mit der hereditären Belastung, dem allgemeinen Habitus und den subjectiven Beschwerden

reichen vollkommen aus, die Diagnose Hysterie zu stützen, um so mehr, als gerade die Accommodations-Störungen bei der rudimentären Hysterie beobachtet werden.[1] Dass sich die Hysterie gerade und ausschliesslich am Augen-Apparat manifestirt hat bei einem Knaben, der viele Monate hindurch an einem hartnäckigen Augenleiden behandelt wurde, entspricht gleichfalls unseren Anschauungen über Wesen und Entstehung dieses Leidens. Wissen wir doch, dass körperliche Störungen gerade bei jugendlichen Individuen häufig genug dem hysterischen Symptomen-Complex ihren Stempel aufdrücken und auf die erste Localisation bestimmend einwirken.[2]

In unsrem Falle kommt noch ein zweites Moment hinzu, durch welches der Boden für die Entstehung eines so hochgradigen Accommodationskrampfes, wie wir ihn bei der ersten Untersuchung fanden, auf's Beste vorbereitet war; ich meine die Ametropie, den hypermetropischen Astigmatismus, durch den der Patient, um deutlich zu sehen, zu einer dauernden Accommodations-Anspannung gezwungen war.[3] Ich bin deshalb geneigt, einen Theil des Accommodationskrampfes, und zwar den „fester geketteten", den wir nach den ersten Atropin-Instillationen noch übrig bleiben und eine Myopie von 2—3 D vortäuschen sahen, und der erst am nächsten Tage sich löste, auf die Refractions-Anomalie zu beziehen; ich glaube, dass dieser dauernde, primäre, nur wenige Dioptrien betragende Krampf erst secundär, und zwar nur vorübergehend so intensiv gesteigert wurde, dass zu seinem Ausgleich 22 bezw. 24 D erforderlich waren. In dieser Auffassung werde ich bestärkt, weil es vollkommen mit der Annahme eines hysterischen Krampfes im Einklang steht, dass er gerade bei der Inanspruchnahme des betreffenden Organs am meisten in die Erscheinung tritt, dass es also bei dem Impuls, scharf zu sehen, zu zweckwidrig gesteigerten Contractionen des M. ciliaris kommt.[4]

Auf der andern Seite wird es aber auch verständlich, dass der wirkliche Refractionszustand der Augen keine Veränderung in progressiver Richtung gezeigt hat. Denn während ein Accommodationskrampf von wenigen Dioptrien, wie wir ihn als dauernd annahmen, selbst mehrere Jahre bestehen kann, ohne auf den Bau des Auges einen schädlichen Einfluss auszuüben[5], könnte das für einen Krampf der genannten Intensität gewiss keine Geltung beanspruchen.

---

[1] Parinaud, De la polyopie monoculaire dans l'hystérie et les affections du système nerveux. Annales d'oculist. 1878, cit. nach Gilles de la Tourette: Die Hysterie, übersetzt von Grube. S. 229.

[2] Einige sehr charakteristische Fälle dieser Art aus der Heidelberger Universitäts-Kinderklinik habe ich früher mitgetheilt.

[3] Vgl. Feilchenfeld, Der Heilwerth der Brille (Verlag von Marhold, Halle 1901), wo die Beziehungen zwischen Astigmatismus und Accommodationskrampf ausführlich erörtert werden.

[4] H. Moeli, Ueber Hysterie. Centralblatt f. Nervenheilkunde. 1901. S. 374.

[5] v. Reuss, l. c. S. 275.

Eine in mancher Beziehung ähnliche Beobachtung hat SCHMIDT-RIMPLER[1] mitgetheilt. Es handelt sich um einen jungen Juristen, der plötzlich, besonders bei einer gewissen Erregung, stärker kurzsichtig wurde, was SCHMIDT-RIMPLER auf einen Accommodationskrampf bezog. „Der Patient war auch sonst durch die Aenderung seiner Accommodations-Spannung, die seiner mit den Augen zu leistenden Arbeit gleichläuft, bemerkenswerth. So bestand, nachdem er während einer 14tägigen Krankheit viel im Bett bei schlechter Beleuchtung gelesen, links M 18 D, $S = {}^1/_{12}$; rechts M 25 D, $S = {}^1/_9$ während die ophthalmoskopische Refractions-Bestimmung M 3,75 bezw. 6,0 ergab."

In dem SCHMIDT-RIMPLER'schen Falle beträgt die Differenz zwischen subjectiver und objectiver Refractions-Bestimmung, die als Maass für den Accommodationskrampf gelten muss, 19 D bezw. 15 D., nähert sich also dem unsrigen, wo er 24 bezw. 22 D betrug.

Derartig intensive Accommodations-Spasmen gehören zu den grössten Ausnahmen; wenigstens bleiben die spärlichen[2] zahlenmässigen Angaben, die ich darüber finden konnte, wesentlich hinter den beiden eben genannten zurück.

Dass eine solche erhebliche Steigerung des Brechwerthes des dioptrischen Systems durch maximale Contraction des Ciliarmuskels allein nicht bedingt sein kann, muss nothwendiger Weise aus den Untersuchungen von HESS[3] geschlossen werden. Es ist nämlich danach „im Allgemeinen nur ein Bruchtheil der verfügbaren Ciliarmuskel-Contraction" nöthig, damit „die Linse die grösste, bei erschlaffter Zonula mögliche und thatsächlich eintretende Flächenkrümmung" annimmt, wie es die Einstellung für den Nahepunkt[4] erfordert.

Es können also bei unserm 14jährigen Knaben durch die Ciliarmuskel-Contraction nur etwa 15 D aufgebracht werden.

Wie damit die klinisch sicher gestellte Thatsache einer viel höheren Zunahme des Brechwerthes in Uebereinstimmung zu bringen ist, kann bei dem Mangel objectiver, darauf gerichteter Untersuchungen nur vermuthet werden.

---

[1] SCHMIDT-RIMPLER, Eulenburg's Real-Encyclopädie. I. S. 175.

[2] JUST (Zehender's Klin. Monatsblätter f. Augenheilk. X. S. 256) beschreibt einen traumatischen Accommodationskrampf von 8 D. BERLIN (Ebenda. XII. S. 461) einen von $5^1/_2$''.

[3] Arbeiten aus dem Gebiete der Accommodationslehre. III. v. Graefe's Archiv. XLIII. S. 476.

[4] HESS unterscheidet deswegen den Nahepunkt schlechtweg als „physikalischen" von dem „physiologischen", auf welchen das Auge bei maximaler Contraction des Ciliarmuskels würde einstellen können, wenn das Bestreben der Linse, Kugelgestalt anzunehmen, unbegrenzt wäre.

Vielleicht handelte es sich um eine besonders elastische Linse, die bei erschlaffter[1] Zonula mehr als gewöhnlich der Kugel-Gestalt sich näherte, vielleicht um eine ausgiebigere Vorwärts-Verschiebung[2] oder einen ungewöhnlich hohen Brechwerth der accommodirten Linse, vielleicht auch um eine vorübergehende, durch directen Druck der äusseren Augenmuskeln bedingte anatomische Axenverlängerung des Bulbus; die Mitbewegungen der Gesichts- und Stirnmuskulatur, die wir bei der Sehprüfung auftreten sahen, könnten diese letzte Annahme möglich erscheinen lassen.

Jedenfalls gewinnt unser Fall über den Werth einer Einzelbeobachtung hinaus theoretisches Interesse, weil er uns einen Beweis für die Kraftleistung giebt, die der Ciliarmuskel aufbringen kann, bezw. uns zeigt, einer wie erheblichen Zunahme der Brechwerth des dioptrischen Apparates durch physiologische Vorgänge fähig ist.

Unser Büchertisch.

Neue Bücher.

*1. Ophthalmic myologie, a systematic treatise on the ocular muscles, by C. G. Savage, M. D., Prof. of ophth. in the med. Depart. of Vanderbild Univ., Author of etc. (Published by the author, Nashville Tenn., 1902. 567 S.)

2. Augenärztliche Unterrichts-Tafeln, hrsg. v. Prof. H. Magnus. XXIII. Der Bau der Augenlider, von Dr. R. Greeff, Prof. a. d. Univ. Berlin. (Breslau, 1902. J. U. Kern's Verlag.)

Die Tafel ist in sehr grossem Format, schematisch, übersichtlich.

3. Anleitung zur Diagnostik der centralen Störungen des optischen Apparates, von Dr. H. Magnus, Prof. d. Augenheilk. a. d. Univ. Breslau. 2. Aufl. (Breslau, 1902. J. U. Kern's Verlag.)

Die erste Auflage ist vergriffen. Wesentliche Aenderungen waren nicht erforderlich.

4. Optotypi ad visum determinandum, confecit H. Snellen, 1902. Dieses verdienstvolle Buch ist für uns wieder brauchbar geworden, da die deutsche Schrift Berücksichtigung gefunden, und würde noch mehr Erfolg haben, wenn es die antike Maske fallen liesse. Was ὀπτοτύπος heissen könnte, will ich verschweigen. Was visum ⟨de⟩terminat heisst, kann man bei Aguilonius, Antwerpen 1613, S. 111, nachlesen.

5. Grundriss der Toxikologie mit besonderer Berücksichtigung der klinischen Therapie. Für Studierende und Aerzte, Medicinal- und Verwaltungsbeamte, von Dr. H. Kionka, Professor a. d. Univ. Jena.

[1] Von den Erklärungsmöglichkeiten, wie sie die Schön'sche bezw. Tscherning'sche Accommodations-Theorie ungezwungener an die Hand geben würde, sehe ich ab.

[2] Hess, l. c.: „Wird das Auge ganz leicht eserinirt" — d. h. also, in den Zustand des Ciliarmuskelspasmus versetzt —, „so wird die Linsenverschiebung bei der Accommodation erheblich grösser."



(Leipzig, Veit & Comp., 1902.) Ein Blick auf die Abhandlungen über Atropin, Cocaïn, Phystostigmin, Pilocarpin (S. 338—350) zeigt deutlich, dass dieses Buch auch für unsre Fachgenossen lehrreich und nützlich ist.

6. Stereoskopisch-photographischer Atlas der pathologischen Anatomie des Auges, von Prof. Dr. A. Elschnig, Wien. III. u. IV. (Schluss-)Lieferung, Tafel 33—64, mit beschreibendem Texte. (Wien u. Leipzig, W. Braunmüller 1902.)

Myopische Veränderungen, Sarcom der Aderhaut, Gliom der Netzhaut, Tuberculose der Iris, Epithelialkrebs der Lider und vieles andre findet sich in dem III. u. IV. (Schluss-)Heft dieser lehrreichen Sammlung.

7. Société Française d'ophtalm. Congrès de 1902. a) Rapport sur la cécité et les aveugles en France par M. M. Trousseau et Truc. (Paris, Steinheil, 1902.) b) Rapport sur les complicat. orbitaires et oculaires des Sinusites par le Prof. F. de Lapersonne. (Paris, Steinheil, 1902.) (Vgl. den Bericht über die franz. ophth. Gesellsch., 1902.)

8. Ueber optische Täuschung mit besonderer Berücksichtigung der Täuschung über die Form des Himmelsgewölbes und über die Grössenverhältnisse der Gestirne, von W. v. Zehender. Revid. Wiederabdr. aus d. Zeitschr. f. Psych. u. Phys. d. Sinnesorgane. XX—XXIV. (Leipzig, 1902. 121 S.)

9. S. Baudry, prof. de clinique opht. à l'Univ. de Lille. Technique opératoire oculaire. (Extrait du traité de technique opérat. de Monod et Vanverts, Paris, 1902.) Behandelt kurz und klar die Augen-Operationen, mit zahlreichen Abbildungen und mit Literatur-Angaben. (S. 616, Z. 5 v. u. lies 172 statt 272, was wichtig ist, da dieser Artikel im Register der Annal. d'Ocul. übergangen worden.) H.

Gesellschaftsberichte.

1) San Francisco Eye, Ear and Throat Surgeons. (Ophth. Rec. 1901, Dezember.)

Sitzung vom 26. September 1901.

Meritt stellt einen Fall von completer Netzhautablösung vor, die vor 12 Jahren plötzlich ohne nachweisbare Ursache eingetreten war. In der Discussion wurde das Nutzlose der dabei meist sehr schmerzhaften subconjunctiovalen Einspritzungen gegen diese Erkrankung mehrfach betont.

Payne demonstrirt zwei Fälle von toxischer Amblyopie. Der eine betraf einen sonst gesunden Buchbinder, der über Nacht nahezu erblindet war; er sieht auch jetzt nur grössere Objecte in den temporalen Gesichtsfeldhälften. Die Venen sind etwas gefüllt, die Arterien etwas verengt, der Papillenrand etwas trüb, die temporalen Hälften der Papillen glitzernd weiss, die nasalen noch rötlich. Beim Fehlen jeglicher sonstiger Ursache wird trotz des mässigen (?) Akohol- und Tabakgenusses (5—6 Gläschen Wiskey täglich und 2—3 kleine Päckchen mittelstarken Kautabaks pro Woche) eine toxische Amblyopie angenommen; wahrscheinlich hatten Einengung des Gesichtsfeldes und paracentrale Skotome schon vorher bestanden. In der Discussion wird mit Recht der ätiologische Zusammenhang bestritten. Im zweiten

Falle wurde behufs Selbstmord eine ziemliche Quantität Holzgeist getrunken. Patient blieb 4 Tage bewusstlos; als er wieder zu sich kam, war er dauernd erblindet. Die Pupillen blieben weit; die Sehnervenpapillen waren trüb, milchweiss, Arterien und Venen verengt. Vortr. bespricht die bisher beschriebenen derartigen Fälle.

Eaton berichet, dass bei dem in der Februar-Sitzung von ihm erwähnten Falle von Bildung eines dichten, bläulich-grünen Niederschlages in der Hornhaut infolge von Anwendung eines Methylenblau-Krystalles und 20% Protargol-Lösung bei infectiösem Hornhautgeschwür der Niederschlag wieder verschwunden und die Sehschärfe auf $^{10}/_{20}$ gestiegen wäre.

Sitzung vom 16. Januar 1902. (Ophth. Rec. 1902, Februar.)

Barkan demonstrirt einen Hirschberg'schen Handmagneten, der 19 Pfund trägt. Da derselbe jedoch nicht (?) durch die Augenhäute hindurchwirkt und Vortr. mit dem Mangneten nicht ins Augen-Innere selbst eingehen will, so verwendet er denselben nur zur Ausziehung von Fremdkörpern aus der Vorderkammer, bezw. zur Vollendung der Operation mit dem Haab'schen Magneten.

Derselbe stellt einen Patienten vor, dem angeblich ein Steinchen ins Auge geflogen war; Hirschberg's Sideroskop zeigte jedoch positiv, und Haab's Magnet förderte den, wie sich später ergab, aus stark eisenhaltigem Quarz bestehenden Fremdkörper in die Vorderkammer, aus welcher er nach Einschnitt mit Hirschberg's Magnet entfernt wurde.

Derselbe stellt einen Patienten vor, dem er einen vor 22 Monaten hereingeflogenen auf der Iris sitzenden Eisensplitter entfernt hatte, mittels Hirschberg's Magnet. Es bestand schon Siderosis, d. h. punktfömige Eisenablagerungen auf der Linsenkapsel und am Pupillarrande.

Derselbe demonstrirte endlich an Schweinsaugen, wie weit man Hirschberg's Magnet ins Augen-Innre einsenken muss, um den Fremdkörper zu extrahiren.

Pischel betont, dass Riesen- und Handmagnet Hand in Hand gehen und sich ergänzen müssten; letzterer sei handlicher und leichter zu gebrauchen, während es oft schwierig sei, ersteren an die Hornhautwunde zu bringen, dass der Fremdkörper nicht gegen die Descemetis gezogen würde und sie dadurch verletze. Es empfehle sich auch, Pincetten aus nicht magnetischem Metall zu verwenden.

L. C. Deane demonstrirt seine Modification des Mackenzie-Davidson'schen Localisationsaparates unter Vorzeigung von Röntgenphotographien.

Barkan demonstrirt Pediculus pubis, von den Cilien einer Frau zweifelhaften Rufes stammend.

Eaton zeigt ein Präparat vor Siderosis: eine in der Kaspsel extrahirte Linse mit glänzend grüner Farbe, herrührend von dem in derselben sitzenden Eisensplitter.

Neuburger.

---

2) **Ophthalmological society of the United Kingdom.** (Brit. med. Journ. 1902, 10. Mai. S. 1151.)

Sitzung vom 1. Mai 1902.

Grimsdale demonstrirte einen Fall von Lähmung des Hals-Sympathicus mit den typischen Symptomen, einen Fall von einseitiger an-

geborener **Ptosis**, bei dem Bewegungen des Augenlides mit einer Saugbewegung verbunden waren.

Frost zeigte einen Fall von multiplen Aderhautrissen nach Stoss mit einer Gürtelschnalle, und einen Fall mit besonders dunkel pigmentirtem Augenhintergrund.

Treacher Collins stellte einen Patienten vor, bei dem sich ohne vorausgegangene Entzündung im Centrum beider Corneae eigenartige weisse radiär verlaufende Trübungen entwickelt hatten, während die Peripherie frei blieb, es handle sich wohl um Kalkablagerungen in den obersten Parenchym-Schichten.

Cargill zeigte einen Fall von Hornhauttrübung nach schwerer Zangengeburt.

Thompson demonstrirte eine seit 10 Jahren an Migräne mit vorübergehenden Sehstörungen leidende Frau, bei der es im Anschluss an den letzten Anfall zur Obliteration einer Retinal-Arterie gekommen war. Die Papille war partiell atrophisch.

Bronner zeigte Präparate eines Lipoma conjunctivae,

Rockliffe ein schnell recidivirtes Gliom der Orbita,

Lang eine Durchreissung des Opticus dicht hinter dem Augapfel in Folge von Heugabel-Verletzung. Loeser.

---

3) **Deutsche medicinische Gesellschaft der Stadt New York.** (New Yorker med. Monatschrift. 1902, März. S. 127.)

Sitzung vom 6. Januar 1902.

A. Schapringer: Ein Fall von amaurotischer familiärer Idiotie. Vortr. demonstrirte ein hereditär nicht belastetes, gesund geborenes Kind, das nach den ersten Monaten normaler Entwicklung im 5. Monat an Ohrenfluss litt, im 9. Monate an allgemeiner Schwäche, vollkommener Theilnahmslosigkeit und hochgradiger Sehstörung erkrankte.

Im Augenhintergrunde fand sich, symmetrisch auf beiden Augen, entsprechend der Gegend der Macula lutea, eine weisses Feld, in dessen Centrum ein braunroter Tupfen; die Papille grau getrübt, die Centralgefässe verdünnt.

5 Kinder eines Grossoheims starben an derselben Krankheit, die bisher nur bei russischen Juden beobachtet wurde.

Referate, Uebersetzungen, Auszüge.

1) **Chirurgie de l'oeil et de ses annexes,** par le Dr. Félix Terrien, ancien chef de clinique ophtalmologique à la faculté de Paris. (Paris, 1902.)

In dem unter Leitung von Paul Berger und Henri Hartmann herausgegebenen Traité de médecine opératiore et de thérapeutique chirurgicale behandelt Verf. die Chirurgie des Auges. Er begnügt sich nicht damit, die Technik der einzelnen Operationen zu beschreiben, sondern erörtert sehr ausführlich die Indicationen und Complicationen der geschilderten Eingriffe. Um die Uebersicht zu erleichtern, ist das Buch so angeordnet, dass die typischen Operationen sowie die Methoden, die sich dem Verf. am besten bewährt haben, im Hauptheil der einzelnen Kapitel, die selteneren im Anhang behandelt

werden. Die Verständlichkeit des stets klaren Textes wird noch sehr wesentlich unterstützt durch zahlreiche Abbildungen, die einerseits die anatomischen Verhältnisse, andrerseits die einzelnen Phasen einer jeden Operation darlegen. Hier und da eingestreute geschichtliche Bemerkungen erhöhen den Reiz des Buches.

Verf. beginnt mit den Vorbereitungen zur Operation: strengste Asepsie der Instrumente und des Verbandzeuges, Antisepsis des Operationsfeldes. Allgemeinbetäubung ist in der Regel nur bei Enucleationen und bei Operationen an den Adnexen anzuwenden. Bei Bulbus-Operationen ist örtliche Betäubung vorzuziehen. Als locales Anätstheticum rühmt Verf. das Cocaïn in öliger Lösung, das ebenso wie Atropin wirksamer sei, als in wässriger. Bei geröthetem Auge wendet er vorher Suprenalin an.

Im speciellen Theil befolgt Verf. die anatomische Einteilung. Nach den Operationen an Hornhaut, Lederhaut und Regenbogenhaut, kommt er zu den Eingriffen an der Linse, die besonders ausführlich besprochen werden. Als ideale Star-Ausziehung betrachtet er die mit Erhaltung der runden Pupille. Im Interesse der Sicherheit ist aber bei der geringsten Complication des Stars die Iridectomie, sei es präparatorisch, sei es im Laufe der Star-Operation, hinzuzufügen. Zur Nachbehandlung wird dringend der Verband beider Augen empfohlen. Die Depression oder Reclination der cataractösen Linse hält er nur für indicirt, wenn das erste Auge durch expulsive Blutung im Verlaufe der Star-Ausziehung verloren gegangen ist. Sehr skeptisch hält sich Verf. der Operation gegen Kurzsichtigkeit gegenüber. Mit Recht verlangt er schärfste Kritik bei der Indicationsstellung und erklärt den Eingriff nur für berechtigt, wenn als Resultat annähernd Emmetropie zu erwarten ist.

Die Enucleation hält Verf. nur für indicirt bei intraocularen Tumoren, bei sympathischer Ophthalmie und bei solchen malignen Tumoren der Orbita, die unter Erhaltung des Augapfels nicht zugängig sind. In allen andren Fällen bevorzugt er die Ersatz-Operationen.

Schiel-Operationen räth er, nach Panas, stets an beiden Augen vorzunehmen, weil das concomittirende Schielen die Störung des Convergenz-Centrums, also eine beiderseitige Affection, ist.

Die Besprechung der Adnex-Operationen dehnt Verf. auch auf die Behandlung der Affectionen des Sinus frontalis aus. Er zieht bei chronischer Eiterung die Trepanation mit darauf folgender Drainage der in Deutschland beliebten Catheterisirung von der Nase aus vor.

Der Werth des Werkes, dessen Studium den Fachgenossen warm empfohlen werden kann, wird noch erhöht durch die jedem Kapitel beigefügten Bemerkungen über die medicamentöse Behandlung der in ihm abgehandelten Abschnitte des Auges. W. Mühsam.

---

2) Ueber eiserne Fremdkörper im Augapfel und die Resultate ihrer Entfernung, von Dr. Bruno Fleischer, Assistenzarzt der Klinik. (Württemberg. Med. Corresp.-Bl. 1902. Nr. 18.)

Das Eindringen fremder Körper in das Auge muss immer als eine schwere Verletzung angesehen werden, da das Zurückbleiben des Fremdkörpers im Auge den Verlust in den allermeisten Fällen zur Folge hat. Für die eisernen Fremdkörper ist seit der Einführung des Magneten zur Entfernung aus dem Auge durch Hirschberg die Prognose wesentlich günstiger geworden. Ein Ueber-

blick über die Verletzungen durch Eindringen eiserner Fremdkörper, bezw. die Resultate ihrer Behandlung, die in der Privatklinik von Professor Schleich und in der Universitätsklinik bis 1900 erzielt wurden, soll diese Thatsache beleuchten. Die ersteren Fälle sind bereits in der Inauguraldissertation von Mosler (Tübingen 1896) veröffentlicht.

Zur Extraction wurde fast durchweg der Hirschberg'sche Handmagnet, von Accumulatoren gespeist, angewendet, nachdem durch Anamnese, genaue Feststellung der Eintrittspforte, durch ophthalmoskopische Untersuchung und das Sideroskop die Natur, die Grösse und der Sitz des Fremdkörpers soweit möglich ermittelt waren; der Riesenmagnet (nach Haab) kam aus äusseren Gründen nur selten in Verwendung.

Es handelt sich im ganzen um 49 Eisensplitterverletzungen. Von wesentlicher Bedeutung ist es, ob der Fremdkörper im vordern Bulbusabschnitt (Vorderkammer, Iris, Linse) oder im hinteren Bulbusabschnitt sitzt. Letztere Verletzungen sind naturgemäss die schwereren. Von den 49 Verletzungen betrafen den vorderen Bulbusabschnitt 11, den hinteren 38. Berücksichtigen wir zunächst die letzteren.

Zur Extraction kann entweder die alte Wunde benützt, oder es muss ein neuer Schnitt angelegt werden. Da meistens die Hornhaut die Entrittspforte darstellt, die Cornealwunden bei kleinen Fremdkörpern sich sehr rasch schliessen und da die Kranken nach Lage der Verhältnisse meist nicht unmittelbar nach der Verletzung zur Behandlung kommen, so muss meist ein neuer Schritt angelegt werden. Dieser wird nach lappenförmiger Abpräparirung der Conjunctiva meridional in die Sklera gemacht, möglichst nahe dem Fremdkörpersitz, nur selten in die Cornea. Von 36 Fällen, die zur Extraction kamen, lag die Eintrittspforte 27 Mal in der Cornea, 5 Mal in der Sklera, 2 Mal in der Sklera und Cornea, 2 Mal ist sie nicht mehr nachzuweisen. Die Operationswunde wurde 26 Mal in der Sklera, 4 Mal in der Cornea (bei Gelegenheit der Starextraction) angelegt; nur 6 Mal konnte die alte Wunde benützt werden. Was den Zeitraum zwischen Verletzung und Operation anbelagt, so war er in 24 Fällen 1—4 Tage, 9 Mal 7—22 Tage, 3 Mal 1—2 Jahre. Es liegt die Vermutung nahe, dass, je grösser der Zwischenraum zwischen Operation und Verletzung ist, die Chancen für die Entfernung des Fremdkörpers und die Erhaltung des Auges ungünstiger werden, da zunächst bei ganz frischen Verletzungen die Entfernung durch die Verletzungswunde möglich sein kann, und da andererseits bei längerer Dauer eine zweite Wunde gesetzt werden muss, ferner allmählich eine Einkapselung des Fremdkörpers eintritt, die eventuell erfolgte Infektion Fortschritte macht und schliesslich die specifiische Eisenfremdkörperwirkung, die Siderosis des Auges, eintritt. Dieser Umstand kommt in der Statistik unsrer Resultate folgendermassen zum Ausdruck:

Es sind von 36 Extractionsversuchen 29 geglückt = 80%.

Der Zwischenraum zwischen Operation und Verletzung betrug:	Die Extraction glückte:
24 Mal 1— 4 Tage	21 Mal = 88 %
9 „ 7—22 „	6 „ = 66 „
3 „ 1—2 Jahre	2 „ = 66 „

Natürlich lässt sich dies Ergebniss nur mit Vorsicht verwenden, da viele andre Zufälle (Sitz, Grösse des Fremdkörpers u. a.) mit in Betracht kommen. Es hat sich ergeben, dass der wahrscheinliche Grund des Misslingens der

Operation in 3 Fällen Einkeilung des Fremdkörpers, in 1 Fall nicht genügend sichere Diagnose des Sitzes, 1 Mal sehr langes Zurückliegen der Verletzung und Siderosis, in 1 Fall vielleicht die Art des Schnitts (Corneoskleralrand statt Sklera) gewesen ist. Wesentliche Unterschiede in dem Erfolg für das Sehvermögen je nach dem verschieden grossen Zwischenraum zwischen Operation und Verletzung haben sich bei kleineren Differenzen nicht ergeben; jedoch ist bei den beiden Fällen, wo der Zwischenraum $1\,^1/_4$ und $1\,^1/_2$ Jahre betrug und bei denen bereits Siderosis bestand, kein befriedigendes Sehvermögen erzielt worden, es trat beide Male vollständige Phthisis bulbi ein.

In den Fällen, in denen die Entfernung des Fremdkörpers nicht gelungen ist, ist auch ein brauchbares Sehvermögen nicht mehr erzielt worden: es musste 4 Mal enucleïrt werden, 2 Mal trat Amaurose ein und in einem Falle wurden nur noch Handbewegungen erkannt. In diesen 7 Fällen bestand schon vor der Operation 2 Mal Infection, 1 Mal schwere intraoculare Blutung, 2 Mal ging das Auge unmittelbar durch die Fremdkörperwirkung langsam zu Grunde (Ablatio retinae, Siderosis), 1 Mal trat schwere Entzündung mit Phthisis bulbi ein, in einem Falle ist das Zugrundegehen auf die verschiedenen vergeblichen eingreifenden Entfernungsversuche zurückzuführen.

Leider ist mit dem Gelingen der Extraction des Fremdkörpers das Auge das schliessliche Sehvermögen in verschiedenen Fällen nicht mehr genügend. Gute Erfolge wurden in 17 Fällen, schlechte in 12 Fällen erzielt. In diesen letzteren Fällen musste später noch 6 Mal enucleïrt werden, 2 Mal bestand Amaurose, 2 Mal Erkennen von Lichtschein und 2 Mal Fingerzählen in der Nähe.

Es entstand in diesen Fällen 2 Mal Siderosis, 6 Mal Infection (akute oder chronische Iridocyclitis) schon vor der Operation, 2 Mal ausgedehnte Zerstörung des Auges durch den Fremdkörper, 2 Mal im Anschluss an die Operation, Iridocyclitis, bezw. intraoculare Blutung.

Ein vollständig brauchbares Sehvermögen ($^5/_5$—$^5/_{30}$) wurde in 15 Fällen erzielt, in 2 Fällen $^3/_{60}$ und Fingerzählen in einem. Also sind brauchbare Augen in etwa 40 % aller Fälle von eisernen Fremdkörpern im hinteren Bulbusabschnitt erhalten worden.

Die Beobachtung der Fälle erstreckt sich auf mindestens mehr als 1 Jahr, ohne dass bei den günstigen Erfolgen eine nachträgliche Erkrankung aufgetreten wäre. Es ist dies von besonderer Bedeutung, da die Gefahr einer späteren Ablato retinae nahe liegt.

Als wesentlich leichter müssen wir die Verletzung des vorderen Bulbusabschnitts ansehen, da in den meisten Fällen der Fremdkörper leichter sichtbar und zugänglich ist. Es handelt sich um 11 Fälle. Der Fremdkörper sass 6 Mal in der Linse, 2 Mal in der Iris, 3 Mal in der Vorderkammer. In allen Fällen gelang die Entfernung des Fremdkörpers, auch in einem Falle, in dem die Verletzung 4 Jahre zurücklag. In 2 Fällen wurde der Fremdkörper ohne Magnet entfernt, 5 Mal musste die Linse wegen Stars entfernt werden; das Sehvermögen war in sämmtlichen Fällen vortrefflich ($^5/_5$—$^5/_{30}$), ausser in einem Falle, wo die Katarakt noch nicht entfernt war.

Journal-Uebersicht.

I. The Ophthalmic Record. 1902. Januar (Refractionsnummer).

1) **Die Mydriatica: ihre Anwendung bei der Correction von Refractionsfehlern,** von S. D. Risley.

Bei einer Reihe von Fällen hartnäckiger Asthenopie, Accommodationskrampf, insbesondere mit Congestions-Erscheinungen am Sehnerven und in der Netzhaut, mit Chorioidalveränderungen, ist es von Vortheil, abgesehen von der Verordnung eines den Refractionsfehler corrigirenden Glases eine Zeit lang ein Mydriaticum zur Beruhigung des Auges einzutropfen.

---

2) **Weiterer Beitrag zur Theorie der neugebildeten oder vicariirenden Fovea,** von A. Edward Davis.

Aus zwei genau beobachteten Fällen, bei welchen nach erfolgreicher Schieloperation Doppeltsehen auftrat, schliesst Verf., dass es eine neu gebildete Macula gebe, die nicht nur die gleiche Sehschärfe (?) besitzt, wie die normale, sondern auch bei Anreizung bei vollkommen associirten Augenbewegungen mithilft.

---

3) **Die Schwierigkeiten einer genauen und ausreichenden Gläserbestimmung bei Ametropie,** von Swan M. Burnett.

---

4) **Die Centrirung und Decentrirung der Linsen vor dem Auge,** von Edward Jackson, Denver.

An einer Reihe von Beispielen und Tabellen wird dargethan, wie wichtig, namentlich bei Cylindergläsern, eine genaue Centrirung der Brillengläser ist, um unerwünschte prismatische Wirkung zu vermeiden. Andererseits zeigt eine Tabelle, um wie viel mm die Gläser bei den verschiedenen Dioptrien decentrirt werden müssen, um eine gewünschte prismatische Wirkung zu erzielen.

---

5) **Klima oder Brillen?** von Geo S. Hull, Pasadena, Cal.

Manche nach Californien gesandte Patienten, die im dortigen südlicheren Klima ihre nervösen Störungen verlieren sollten, verloren dieselben erst durch Verordnung eines ihre Ametropie corrigirenden Glases, z. B. eine 28 jährige Dame durch Verordnung von beiderseits + cyl 0,37 D in schräger Achse. (In dem oben unter Nr. 3 angeführten Aufsatz spricht Burnett selbst von einer „Americanitis", d. h. die Americaner verlangten im Allgemeinen genauere Gläser, bis auf $^1/_4$ D und auf 2—3° Achsenstellung stimmende, als ihre Vettern jenseits des Meeres [?]).

---

6) **Der praktische Werth der perforirten Scheibe bei der subjectiven Refractionsbestimmung,** von F. B. Eaton, San Francisco.

Um bei dem unter Mydriasis stehenden astigmatischen Auge die Achse an der strahlenförmigen Astigmatismustafel leichter zu ermitteln, empfiehlt Verf. vor das Auge ein Diaphragma zu setzen, das in der Mitte eine nur 4 mm grosse Durchbohrung hat.

---

7) **Eine neue Enucleationszange,** von G. E. Suker, Chicago.

Nach Art der geburtshilflichen Zange aus zwei auseinandernehmbaren Teilen bestehend, die nach Ablösung der Conjunctiva und Muskeln einzeln eingeführt und dann zusammengefügt werden, insbesondere für die Fälle, in denen der Bulbus leicht perforirt werden kann, z. B. bei Staphylom, Narben u. dgl., sehr geeignet, da kein Druck auf den Bulbus ausgeübt werden kann. Zu haben bei Chambers, Inskeep Co., Chicago.

Februar.

1) **Eine neue Anwendung von Prismen bei Heterophorie,** von F. Park Lewis, Buffalo.

Verf. empfiehlt zur Uebung Prismen vor das Auge zu setzen, eventuell mit corrigirenden Gläsern combinirt, mit der Basis an der Seite des stärkeren Muskels, um den schwächeren so anzureizen und zu stärken.

---

2) **Operative Aphakie bei maligner Myopie,** von Chas. H. Beard, Chicago.

Erfolgreiche Operation bei einer 36 jährigen Patientin. Trotz des Alters der Patientin saugte sich nach zweimaliger Discision die Linse in beiden Augen ohne Zwischenfall auf und die Sehschärfe (vorher mit — 20 D $^{20}/_{70}$) hob sich nach Durchschneidung eines dünnen Nachstares auf $^{20}/_{20}$.

---

3) **Eine sichere Methode der Vorlagerung mittels eines neuen Sehnen-Zusammenschürzers,** von Frank C. Todd, Minneapolis.

Mittels eines ohne Abbildung schwer zu beschreibenden, von Chambers Inskeep u. Co., Chicago zu beziehenden Instrumentes wird in der Sehne des vorzulagernden bezw. zu verkürzenden Muskels eine je nach Bedarf grössere oder kleinere Doppelfalte gebildet und durch Nähte vereinigt.

---

4) **Wiederkehrende Keratitis traumatica bullosa,** von G. E. de Schweinitz.

An anderer Stelle (Sect. on Ophth., Coll. of Phys. Philad. 1901. 15. Oct.) ausführlich referirt.

---

5) **Augenmuskellähmung,** von M. F. Weymann, St. Joseph, Mo.

Aufrechterhaltung der vom Verf. gegebenen kurzen mnemotechnischen diagnostischen Regeln (Ophth. Rec. 1901 Oct.) und Zurückweisung der von Duane daran geübten Kritik (ebenda 1901. Dec.)

---

6) **Der „gekreuzte Cylinder“ in der Refractionsbestimmung,** von E. C. Ellet, Memphis, Tenn.

---

7) **Ein ungewöhnliches Resultat in einem Falle von Iritis,** von J. Gardiner, Chicago.

Patientin war vom Verf. vor 14 Jahren an Altersstar des rechten Auges erfolgreich operirt worden; das linke besass sehr geringe Sehkraft, war jedoch

noch nicht reif zur Operation. Jetzt kehrt Patientin wieder mit der Angabe, dass sie vor einigen Monaten links eine sehr heftige schmerzhafte Entzündung 6 Wochen lang gehabt hätte; ihr Arzt hätte eine Neuralgie diagnosticirt und sie mit heissen Umschlägen und innerlicher Medicin behandelt; 3 Wochen nach Aufhören der Entzündung hätte sie links plötzlich wieder gesehen; vor der Entzündung hätte sie links bestimmt nichts gesehen, sie habe das Auge oft geprüft. Das linke Auge ist reizlos und schmerzfrei; die Iris zeigt am unteren Papillenrande zahlreiche Synechien mit der nach unten dislocirten getrübten Linse, welche von unten her noch 1 mm hoch in die sonst klare Pupille hereinragt; S mit Stargläsern $^{20}/_{30}$ und Jäger Nr. 2. Vermuthlich ist während der heftigen Entzündung die (inzwischen vermuthlich überreif gewordene, Ref.) cataractöse Linse nach unten gesunken, der untere Rand der krankhaft verengten Pupille verwuchs, da kein Mydriaticum gegeben wurde, mit dem oberen Theile der Linse; diese wurde nach Aufhören der Entzündung durch die sich jetzt wieder erweiternde Pupille noch weiter nach unten gezogen. Neuburger.

März.

1) Behandlung der angeborenen Linsenverschiebung, von L. D. Brox.

Verf. kommt auf Grund mehrerer von ihm beobachteten und behandelten Fälle von angeborener Linsenverschiebung, die besonders auch durch ihr familiäres bezw. hereditäres Auftreten interessiren, zu folgenden therapeutischen Rathschlägen:

1. Verordnung einer entsprechenden Brille, wenn damit die Sehschärfe genügend gesteigert wird.
2. Schmale Iridectomie, wenn die Untersuchung in Mydriasis (mit dem stenopäischen Spalt) erheblichen Vortheil davon verspricht.
3. Discission, besonders wenn der Patient unter 30 Jahren ist. Für das spätere Alter ist die Extraction vorzuziehen. Gleich bei der ersten Consultation sind die Patienten darauf aufmerksam zu machen, dass sich die Augen in einem gefährdeten Zustand befinden. (Luxation in der vorderen Kammer, secundäres Glaucom.)

---

2) Hornhaut-Kegel durch + Cyl. verbessert, von Cassius D. Wescott.

---

3) Fremdkörper 26 Jahre im Auge, von Burbon K. Chance.

Im Anschluss an ein Trauma (Verletzung durch einen Bolzen) kam es zu einer schweren Entzündung des Auges, das seit 26 Jahren einen Eisensplitter reactionslos beherbergt hatte. Das Auge musste enucleirt werden. Die mikroskopische Untersuchung ergab neben der Degeneration der Netz- und Aderhaut, die auf das lange Verweilen des Eisens im Auge zu beziehen sind, ungewöhnlich starke Veränderungen durch das neue Trauma.

**4) a) Infection des Auges durch Staub von einem Wespen-Nest.
b) Lid-Operation,** von J. B. Taylor.

Verf. berichtet über eine schwere Augen-Infection im Anschluss an die Verunreinigung mit Staub, der aus einem Wespen-Nest stammte. Zunächst

neben der Entzündung durch den Fremdkörper Schwellung der Gesichts- und Nackengegend; später Abscess der linken Cornea mit Perforation. Die starke Reizwirkung des Staubes ist durch den Gehalt des an den Nestwänden haftenden Wespengiftes bedingt. — Ferner berichtet er über einen erfolgreich operirten Fall von Verkürzung und Entropium der oberen Augenlider nach Trachom.

5) **Syphilitisches Lidgeschwür,** von Campbell Posey.

Betrifft das rechte Unterlid einer 52jährigen Frau. Heilung durch energische antisyphilitische Behandlung und locale Anwendung von Jodoformsalbe.

6) **Neues Ophthalmoskop,** von Brown Pusey.

Beschreibung eines „Taschen-Augenspiegels“.

7) **I. Mydriasis traum. und Aderhaut-Ruptur. II. Persistirende Pupillar-Membran,** von A. Duane.

I. Nach einem Steinwurf gegen das rechte Auge war bei einem 17jähr. jungen Manne Mydriasis, Subluxation der Linse und Ruptur der Aderhaut eingetreten; das Gesichtsfeld zeigte temporale Einschränkung und mehrere Skotome.

II. Kurze Beschreibung eines eigenartigen Falles von persistirender Pupillar-Membren, die sich als ein kleiner weisser runder Fleck darstellt, mit dem ein von der Iris-Vorderfläche ziehender Gewebsstrang in Verbindung steht.

April.

1) **Hornhaut-Operation bei gonorrhöischer Ophthalmie,** von C. Parker.

Auf Grund von 12 ausführlich mitgetheilten Beobachtungen empfiehlt Verf. möglichst frühzeitige operative Behandlung (Spaltung nach Saemisch) der im Verlaufe der gonorrhöischen Ophthalmie auftretenden Hornhautgeschwüre.

2) **Subperiostale Blutcyste der Orbita,** von R. Denig.

Verf. berichtet über einen Patienten, der klinisch alle Erscheinungen einer retrobulbären Geschwulst darbot. Bei der Operation (Krönlein) wurde eine birn-grosse Blutcyste gefunden. Nach aller Wahrscheinlichkeit ist ihre Entstehung auf eine vor 10 Jahren erlittene traumatische Spaltbildung der Orbitalwand mit Blut-Erguss unter das Periost zurückzuführen.

3) **Zwei Fälle von intraocularer Blutung,** von Zimmermann.

Der erste Fall betrifft das rechte Auge einer 53jährigen Frau, deren linkes Auge 1 Jahr vorher vom Star befreit worden war; eine Ursache für den Eintritt der schweren Blutung konnte nicht gefunden werden. (Die Star-Operation war dadurch complicirt, dass die Linse und eine beträchtliche Menge flüssigen, farblosen Glaskörpers durch gewaltsames Pressen entleert wurde.)

Der zweite Fall betrifft eine 59jährige Frau, die, seit Jahren an chronischem, entzündlichen Glaucom leidend, an einem ausgedehnten Hornhaut-

Geschwür des rechten Auges erkrankte. Es kam zur spontanen Durchbohrung mit Entleerung der Linse und einer beträchtlichen Blutung aus der Wundöffnung. Verf. hält eine intraoculare Blutung aus einem krampfhaft veränderten Retinalgefäss für das primäre, und meint, dass der dadurch gesteigerte intraoculare Druck das Bersten der durch den Ulcus verdünnten Cornea, und diese plötzliche Druck-Verminderung wiederum die Stärke der intraocularen Blutung bewirkt habe.

4) **Muscle tucking. A report of cases and conclusions,** by Elliot Colburn.

5) **Congenitale Aphakie mit Mikrophthalmus.**

Der Fall betrifft einen 8jähr. Knaben, der ausserdem links Strabismus converg., Nystagmus rotatorius zeigte und hochgradig schwachsichtig war. Mit 30,0 Dioptr. convex, das er auf ärztliche Verordnung dauernd trug und angenehm empfand, sah er R $^{18}/_{200}$, L $^{6}/_{200}$. Loeser.

II. The Ophthalmic Review. 1902. Januar.

On some cases illustrating the value of perimetry in recording the course of ocular diseases, by R. J. Coulter.

Verf. vergleicht die beiden, neuerdings in den Vordergrund gestellten Methoden der Perimetrie mit kleinen und kleinsten weissen Fixir-Objecten auf 1—2 m Distanz nach Bjerrum und kleinen schwarzen Plättchen auf weissem Grunde auf die gewohnte Perimeterdistanz nach Groenouw mit einander und bekennt sich zur letzteren als einer besonders empfindlichen Methode.[1]

Februar.

The requirements of a test for colour-blindness, by F. W. Edridge-Green.

Verf. sucht die Grundlage der Untersuchungen auf Farben-Blindheit nicht in der Theorie des Farbensinnes, sondern baut sie auf den Erfordernissen der Praxis auf. Deshalb verlangt er in erster Reihe eine Benennung der vorgelegten Frage. Er unterscheidet eine Classificirungsprobe und eine Signal-Lichtprobe. Die letztere wendet er vornehmlich an, weil er sie für unerlässlich ansieht; die erstere kann sie nicht ersetzen, aber als Ergänzung dienen. Die Farbenblinden zerfallen in zwei Classen: 1. solche, deren Spectrum zwar nicht verkürzt ist, aber eine geringere Zahl von Farben-Einheiten enthält, als die normalen sechs; 2. solche, deren Spectrum, mit oder ohne Normalzahl der Einheiten, auf einem oder beiden Enden verkürzt ist. Ausgeschlossen vom Eisenbahndienst und der Marine müssen diejenigen werden, deren psycho-

[1] „The lines ... by Groenouw are named Isopters." Das ist ein Irrthum. J. Hirschberg (Centralbl. f. Augenheilk. 1879, S. 121) hat die Isopteren festgestellt und benannt. Groenouw cititirt richtig. (Knapp's Archiv. 1893. XXVI. S. 117.) Die Herausgeber der Ophthalmic Review bringen die Berichtigung: „Not greathy interested in questions of priority." Aber Wissenschaft beruht auf Geschichte, wie Gesellschaft auf Eigenthum. H.

physicalische Farbenwahrnehmung sich auf drei oder weniger Einheiten beschränkt, ferner, deren rothes Spectrum-Ende so stark verkürzt ist, dass es das Erkennen eines rothen Lichtes auf mässige Entfernung erschwert, endlich, wer mit einem centralen Scotom für Roth oder Grün behaftet ist. Entscheidend für die Prüfung soll im Allgemeinen das praktische Bedürfniss sein: nicht derjenige ist untauglich, der partiell farbenblind ist, aber hinreichend sicher die Signale unterscheiden kann, sondern vielmehr derjenige, welcher Roth und Grün unter irgend welcher Anordnung mit einander verwechselt. Eine einzige falsche Antwort ist in dieser Beziehung ausreichend, um den Prüfling zurückzuweisen.

März.

The various causes of obstruction in the central artery of the retina. by A. Hugh Thomson. (Dissertation.)

Das ophthalmologische Bild der Verstopfung der Central-Arterie kann beruhen auf: 1. Embolie, 2. Hämorrhagie in die Opticusscheide, 3. primärer Thrombose, 4. Spasmus der Muscularis der Arterienwand. Verf. führt alle Gruppen-Beispiele aus der Literatur an. Peltesohn.

April.

1) **Angeborene Wortblindheit,** von James Hinshelwood.

Verf. theilt zwei neue Fälle von Wortblindheit mit, betreffend ein 7 bezw. 10jähriges Kind; beide waren nicht im Stande, lesen zu lernen und konnten nicht die einfachsten und kürzesten Worte lesen, ohne laut zu buchstabiren, während alle übrigen Fähigkeiten gut entwickelt waren. Im ersten Falle wurde durch systematischen Lese-Unterricht eine auffallende Besserung erzielt. Die Diagnose Wortblindheit darf natürlich nur gestellt werden, wenn locale Augen-Erkrankungen und allgemeine Störungen der geistigen Entwicklung ausgeschlossen werden können; ihre rechtzeitige Erkenntniss ist um so wichtiger, als gerade in den ersten Schuljahren („when the brain is most plastic") die besten Heil-Erfolge durch methodischen Unterricht erreicht werden.

---

2) **Verstopfung der Central-Arterie,** von Hugh Thompson. (Fortsetzung; siehe oben S. 186.)

Schliesslich kann Erkrankung der Gefässwände zur Verlegung des Lumens der Central-Arterie führen, ohne dass dabei jedes Mal, wie allgemein angenommen wird, eine Thrombose im Spiele ist; z. B. bei localer Schwellung der Intima, bei der sog. Endarteriitis obliterans.

Mai.

Die Fluorescin-Probe, von H. Benson.

Verf. fand bei seinen Untersuchungen über die Färbe-Einwirkung des Fluorescins auf pathologische Processe der Cornea Folgendes:

Es färben sich 1. Epitheldefecte und Geschwüre; 2. anscheinend unversehrte Partien in der Umgebung von Hornhaut-Geschwüren, z. B. bei Keratitis dentritica; 3. ganz circumscripte normale Bezirke der Hornhaut, ohne dass etwa eine Erkrankung derselben nachfolgt; 4. Hornhaut-Epithel, das durch

Aetzwirkung oder Hitze geschädigt ist, wo also ein Defect nicht besteht; 5. unversehrte Cornea nach dem Tode; 6. normale Cornea nach reichlicher Cocaïn- oder Holocaïn-Einträufelung; 7. veränderte Conjunctiva, und zwar nicht grün, sondern mehr gelb, während entzündlich veränderte Conjunctiva sich nicht färben. Bei chronischem Glaucom und interstitieller Keratitis tritt keine Färbung ein. Ferner färben sich nicht: chronische Geschwüre bei Granulose, während frische Geschwüre die Farbe annehmen; ferner nicht: Hornhaut-Geschwüre, soweit sie von gesundem Epithel überzogen sind. Hornhautblasen zeigen wechselndes Verhalten. Schliesslich sah Verf. in einigen atypischen Fällen von Keratitis superfic., die klinisch als Keratitis interstit. imponirten, Färbung eintreten, aus der erst die richtige Diagnose geschlossen werden konnte. Die Färbung des Hornhaut-Endothels, die von Bihler beschrieben wurde, konnte Verf., wenn Cocaïn nicht eingeträufelt war, nicht nachweisen, ausser in einem Falle von Iridocyclitis mit Keratitis punctata.

Loeser.

III. New York eye and ear infirmary reports. 1902. Januar.

1) **Ganglien-Neurom,** von John E. Weeks.

Verf. beschreibt einen — bisher noch nicht beobachteten — Fall von Neurom der Retina, das zufällig bei der Untersuchung der von einem (im urämischen Anfall gestorbenen) 40 jährigen Manne stammenden Bulbi gefunden wurde; intra vitam wurde Retinitis albuminurica und kurz vor dem Exitus doppelseitige fast totale Ablatio retinae konstatiert. Der kleine Tumor, $^3/_4$ mm im Durchmesser, $^2/_3$ mm dick, lag in der Nervenfaserschicht, etwa 2 mm temporalwärts von der Papille. Er besteht der Hauptsache nach aus grossen, mit Protoplasma-Fortsätzen versehenen Zellen, die den Eindruck leicht degenerirter Ganglienzellen machen, während die Grundsubstanz von Nerven- und Müller'schen Fasern gebildet wird.[1]

---

2) **Angeborener Star,** von W. Hunter.

Verf. berichtet über 2 Geschwister, bei denen im 2. Lebensjahre auf beiden Augen Starbildung eintrat, so dass das Sehvermögen bis auf Lichtempfindung sank. Interessant ist die Familiengeschichte: der Grossvater war Albino, die Grossmutter hatte Cataract, der Vater, 3 Brüder und 1 Schwester desselben hatten doppelseitige, angeborene Cataract, 1 Kind dieser Schwester desgleichen.

Zum Schluss macht Verf. einige allgemeine Bemerkungen über seine Operationsmethoden derartiger Fälle von Cataract, die nichts Neues bieten.

---

3) **Lid-Infection mit Staphylococcus pyogenes albus,** von Wilbur B. Marple.

Ulceröse Lidrand-Affection, die klinisch ganz den Eindruck einer diphtheritischen machte; später Uebergreifen auf die Conjunctiva und Cornea. Ausgang in Heilung.

---

4) **Cataract-Statistik,** von B. Hough.

Ausführliche Zusammenstellung von 162 Star-Operationen. Loeser.

---

[1] In schweren Fällen von nephritischer Netzhaut-Entzündung (bezw. Entartung) sieht man, wie umschriebene Anschwellung der Netzhaut zur Ablösung führt. H.

IV. Journal of eye, ear and throat diseases. 1902. Januar—Februar.

Astigmatismus nach der Regel, nach Star-Operation, von F. M. Chisolm.

Kurze Mittheilung eines Falles von postoperativem Astigmatismus, dessen Achse — 90° — besonders bemerkenswerth ist.

März—April.

Enthält keine die Ophthalmologie betreffenden Originalien. Loeser.

V. Archivio di Ottalmologia von Prof. Angelucci. 1902. Januar—Februar.

1) **Subcutane Jod-Injectionen bei scrophulösen Augenleiden,** von Petella.

Verf. wandte diese Injectionen nach dem Vorgange von Durante an, benutzte aber nur eine 3 % Jodlösung und fügte zwecks localer Anästhesie 3—5 % Guajakol hinzu, was bereits Massarini (Supplemento al Policlinico 1896) ähnlich gerathen hatte. Er injicirte meist täglich in die Glutäen 1 ccm folgender Lösung: Jod und Guajakol. crystall. Merck āā 3,0 g, KJ 10 g, Glycerin und Aqua destill. āā 50,0. Bei Patienten unter 5 Jahren fing er mit einer halben Spitze an. Er hatte vorzügliche Erfolge bei phlyctänulärer Conjunctivitis und Keratitis, Blepharitis cil., Keratitis parenchymatosa.

---

2) **Die chemische Reaction der Opticuscentren bei Erregung der Retina,** von Lodato und Miceli.

Das Gehirn der Dunkelfrösche ist neutral, speciell die Lobi optici reagiren immer neutral, während die Hemisphären mitunter leicht sauer reagieren. Das Gehirn der dem Lichte ausgesetzten Frösche reagirt stets sauer und zwar die Lobi optici stärker als die Hemisphären. Diese Acidität ist schon nach 5 Minuten langer Belichtung zu konstatiren und erreicht ihr Maximum nach etwa einer Stunde Belichtung. Bei Fröschen, denen beide Augen exstirpirt sind, führt Belichtung zu leichter Acidität der Hemisphären, während die Lobi optici neutral bleiben, vielleicht in Folge der photodermischen Reizung.

---

3) **Sehschärfe mit Sehproben auf farbigem Grunde,** von Colombo.

(Fortsetzung folgt.) Peschel.

Bibliographie.

1) Ueber das hintere Hornhaut-Geschwür (Ulcus corneae posticum). von S. Klein (Bäringer) in Wien. (Wiener med. Wochenschrift. 1902. Nr. 11). An der Hand von 2 Fällen, von denen besonders einer derselben durch seinen ganz aussergewöhnlichen Verlauf von grossem Interesse ist, liefert Verf. den Beweis, dass hintere Cornealgeschwüre vorkommen können, ohne dass vordere Geschwüre vorhanden sind, wodurch auch der Gedanke nahe gelegt wird, dass da, wo vordere Geschwüre gesehen werden, recht oft auch hintere Geschwüre gleichzeitig sich finden dürften. Diese Annahmen sind durch die anatomischen Untersuchungen Elschnig's und Jäger's u. A.

zur Gewissheit geworden; die beiden Fälle machen es nebstbei sehr wahrscheinlich, dass das hintere Geschwür als perforirender Zerfall der Descemet'schen Membran durch das Hypopyon verursacht wird. In einem Falle war das Geschwür in Folge einer Influenza, im zweiten Falle durch Infection auf Grund einer Excoriation der Cornea zu Stande gekommen. Die hinteren Geschwüre können daher durch endogene und ectogene Infection hervorgerufen werden. Beide Fälle machen auch das Vorkommen von vorderen Synechien ohne Perforation der Cornea verständlich. Das wichtigste therapeutische Mittel ist die Keratotomie nach Sämisch, doch hat Verf. auch ganz vortreffliche Erfolge von der Elektrotherapie (Reuss) gesehen. Schenkl.

2) Ueber marastische Amblyopie und Asthenopie, von S. Klein (Bäringer) in Wien. (Wiener med. Wochenschrift. 1902. Nr. 19.) Verf. macht auf ein Krankheitsbild aufmerksam, welches bei alten Leuten zur Beobachtung kommt und sich zusammensetzt aus dem negativen Befunde des Fehlens objectiver pathologischer Veränderungen am Fundus, und an den anderen Theilen des Bulbus, und aus dem positiven Befunde der sehr bedeutend herabgesetzten Sehschärfe, bei anscheinend freiem Gesichtsfelde. Bei vielen Fällen findet sich nebstbei auch eine Art Asthenopie, die weder als retinale noch als nervöse gedeutet werden kann. Es sind schwerkranke Individuen, die sehr entwickelten senilen Marasmus oder vorgeschrittene Arteriosklerose, mit oder ohne Myocarditis oder irgend eine schwere Kachexie, darbieten. Beide Geschlechter sind gleich disponirt. Meist tritt bald ein letaler Ausgang ein. Sechs Monate war die längste Frist, welche Verf. nach Feststellung des Krankheitscharakters bis zum Lebensende verstreichen sah. Verf. bezeichnet diese Art der Amblyopie als marastische im Gegensatze zur senilen Amblyopie. Schenkl.

3) Ophthalmologische Mittheilungen aus der Praxis, von Dr. Maximillian Bondi, Augenarzt in Iglau. (Wiener med. Presse. 1902. Nr. 15.) Eine 26jährige Fabriksarbeiterin war am rechten Auge innerhalb 4 Wochen in Folge einer Neuritis optica vollständig, am linken Auge nahezu vollständig erblindet. — Sie war vor 7 Monaten entbunden worden und stillte ihr Kind selbst. Die Augenaffection ging mit Kopfschmerz und Schmerz in den Augenhöhlen einher. — Lues negirt. — Im Harne weder Eiweiss noch Zucker. — Nach Absetzung des Kindes ging die Augenaffection innerhalb 5 Wochen zurück und trat rasch eine Hebung der Sehkraft ein. — Ein 41jähriger, sonst gesunder Mann erkrankte an einer rechtsseitigen Entzündung der Thränendrüse, insbesondere der accessorischen Thränendrüse. Die rechte Gesichtshälfte bot eine Entstellung ähnlich wie bei Mumps dar. Temperatursteigerung war nicht vorhanden. — Als ätiologisches Moment konnte nur eine heftige psychische Aufregung, die der Patient, 14 Tage vor Auftritt der Erkrankung, durchgemacht hatte, herangezogen werden. Schenkl.

4) Ergebnisse einer Schulkinder-Untersuchung, von Dr. E. Quirsfeld, Bezirksarzt in Rumburg. (Prager med. Wochenschrift. 1902. Nr. 27.) Behufs Feststellung der Gesundheitsstörungen bei der Schuljugend hat Verf. an 33 Schulen 7880 Kinder untersucht. Die Zahl der Kurzsichtigen betrug 93,27 % aller Untersuchten und 20 % aller Bresthaften, und zwar 39,19 % Knaben und 60,81 % Mädchen. Verf. fand, dass die absolute Zahl der Kurzsichtigen, unter Ausschluss des 8. Schuljahres, vom 1. zum 7. Schuljahre stetig zunimmt, und dass die Differenz dieser beider Jahre 9 % beträgt. In allen 8 Schuljahren überragte die Zahl der kurzsichtigen Mädchen jene der Knaben; am grössten zeigte sich die Differenz im

2. Schuljahre. Eine namhafte Steigerung der Zahl der Kurzsichtigen konnte vom 3. zum 5. und vom 6. zum 8. Schuljahre constatirt werden. Unter den Mädchen zeigte sich ein auffälliges Anwachsen der Kurzsichtigkeit vom 4. zum 5. Schuljahre, in welchem Jahre bei den Knaben sich der Stand der Kurzsichtigkeit als stationär erwies. In den Städten (mit Bürgerschulen) wurde die Zahl der Kurzsichtigen um 29,83 % grösser als in den Landgemeinden gefunden. 18,50 % aller kurzsichtigen Kinder waren Anisometropen. Die Kurzsichtigkeit wurde nur (!) mittels Prüfung der Sehweite diagnosticirt.

Schenkl.

5) Das erste Jahrzehnt der Abtheilung für Augenkranke im Landesspital zu Laibach, von Primarius Dr. Emil Bock. (Mit 1 Tafel und 6 Figuren im Texte.) (Wien 1902, Safar. 127 S.) Während des ersten Jahrzehnts kamen auf der Augen-Abtheilung des Landesspitals zu Laibach 7637 Augenkranke zur Behandlung und wurden 3232 Operationen (913 Star-Operationen) vorgenommen. Die Errichtung der Augen-Abtheilung, die nun über ein so stattliches, von Jahr zu Jahr zunehmendes Material verfügt, ist das Verdienst des Verf's. Dass unter den Augenkranken, die an der in Rede stehenden Augen-Abtheilung Hilfe fanden, auch eine grosse Zahl lehrreicher, seltener Fälle vertreten waren, beweisen die sehr ausführlich gehaltenen und übersichtlich geordneten Bemerkungen über einzelne Krankheits-Arten, die Verf. dem Ziffern-Berichte beifügt. Aus der Fülle dieser Fälle wären besonders hervorzuheben: Tuberculosis conjunctivae bei einem 9jährigen Kinde; Granulationsgeschwulst der Cornea von seltener Grösse, bei einer 43jährigen Frau (operative Entfernung); Keratoconus, bedingt durch Zerreissung der Membrana Descemeti; Tuberculose der Sklera bei einem 14jährigen Mädchen (operative Entfernung), Sehnerven-Atrophie bei einem an Hyperplasia universalis leidenden 26jährigen Manne, der unter epileptiformen Anfällen starb, — die Section ergab ein von der Hypophysis ausgehendes Rundzellen-Sarcom, — Schilddrüse war nicht vorhanden. Eine Cataract in Folge von Blitzschlag — mit sehr gutem Erfolge der Operation, — 3 Fälle von Affectio sympathica, die, besonders was den Einfluss der Enucleation auf das sympathisch erkrankte Auge anbelangt, von Interesse sind. 3 Fälle von symmetrischer Gangrän der Lider; 2 derselben, herabgekommene Kinder (3 Wochen und 20 Monate alt) betreffend, bei denen bald letaler Ausgang eintrat. Der 3. Fall betraf einen 25jährigen Mann, der die Wartung gesunder Pferde über hatte — aus einer unbedeutenden Verletzung am rechten Scheitelbeine entwickelte sich eine Phlegmone der Lider beider Augen, die zur symmetrischen, von schwerster Allgemein-Sepsis begleiteter Gangrän führte. Es trat Heilung ein und wurde durch möglichste Schonung des ergriffenen Lid-Gewebes und temporäre theilweise Vernähung der Lidspalte eine regelrechte Stellung der Lider erzielt. — Von den Erkrankungen des Thränen-Apparates sind zu nennen: Tuberculosis sacci lacrymalis bei einem 27jährigen Mädchen (operativer Eingriff mit gutem Erfolge), eine grössere Zahl von Erkrankungen der Thränendrüse (chronische Entzündung, vorübergehende und bleibende entzündliche Schwellung, Abscesse und Gangrän). Relativ sehr zahlreich sind Augen-Verletzungen vertreten. Von diesen wäre hervorzuheben: ein Fall von Verrostung des Auges nach Eindringen eines Eisensplitters in den Augapfel, ein Fall von Berstung der Sklera mit Luxation der Linse unter die Conjunctiva durch Schlag mit einem Regenschirm; der Fall ist insofern von Interesse, als der Betreffende 2 Mal in ganz gleicher Weise verletzt wurde, und beide Male denselben Befund darbot; weiter 2 Fälle von traumatischer Neurose des Sehnerven, 2 Fälle von

Fremdkörpern in der Orbita von relativ seltener Grösse, 2 Fälle von Luxatio bulbi, von denen einer einen Neugeborenen betraf, dem bei der Entbindung der Augapfel luxirt wurde, — das Auge ging durch Panophthalmitis zu Grunde. Nicht minder zahlreich sind die Fälle von Neubildungen, die zur Beobachtung kamen. Blutgefäss-Geschwülste der Bindehaut, Fibrome und Papillome der Conjunctiva, — Melano-Sarcome des Augapfels und der Bindehaut, Netzhaut-Gliome, Lymphome der Orbita, Cysten der Augenhöhle, Sarcome und Carcinome der Augenhöhle, Dermoide der Umgebung des Auges und prälacrymale Oelcysten. Was die Erfolge der Star-Extraction anbelangt, so sei hervorgehoben, dass 637 Star-Ausziehungen mit Lappen nach oben und Iridectomie an 499 Kranken vorgenommen wurden (138 Kranke wurden an beiden Augen operirt). Bei 590 Augen wurde ein voller Erfolg erzielt (am 12.—14. Tage mit Glas $S = {}^{6}/_{36}$). Bei 16 Augen war der Erfolg gut (endgiltig im besten Falle $S = {}^{6}/_{60}$, im geringsten so viel, dass ein Gehen ohne Führung möglich). Bei 31 Augen war die Operation ohne Erfolg. Durch Wund-Eiterungen gingen 18 Auge zu Grunde, in keinem Falle trat die Eiterung vor dem 3. Tage, in einem Falle erst am 7., in einem andern erst am 11. Tage ein. Es kam zur Wund-Eiterung ohne nachweisbare Ursache in 0,79 °/₀, bedingt durch schon vorhandene unheilbare Krankheiten der Lider, Bindehaut u. s. w. in 2,04 °/₀; Verlust der Augen durch Wund-Eiterung überhaupt 2,82 °/₀, durch Glaskörper-Eiterung 0,62 °/₀, durch Beschädigung des Auges durch die Hand des Kranken 0,62 °/₀, durch Vorfall der Aderhaut 0,31 °/₀, durch Blutung und schleichende Strahlenkörper-Entzündung 0,15 °/₀, durch Netzhaut-Abhebung 0,31 °/₀, alles zusammen 5 °/₀. Von diesen 637 operirten Staren waren 595 einfache Greisenstare, 42 complicirte Stare. Mit dem Lanzenschnitte wurden 64 Kranke einer Star-Ausziehung unterzogen und 93 Operationen vorgenommen. Es wurden dabei folgende Resultate erzielt: 87,1 °/₀ volle, 9,6 °/₀ geringe Erfolge; kein Erfolg war in 3,2 °/₀. Mit Erfahrungen über einige neuere Heilmittel schliesst der überaus interessante lesenswerthe Bericht. Der Verf. kann mit Stolz auf die Erfolge seiner 10jährigen erspriesslichen Thätigkeit an dem Laibacher Landesspital zurückblicken. Schenkl.

6) Ueber das Secundärschielen, von Prof. Schnabel in Wien. (Wiener klin. Wochenschrift. 1901. Nr. 49.) Secundärschielen nennt Verf. jene Form von Schielen, die bei vielen Menschen eintritt, nachdem sie das Sehvermögen eines Auges ganz oder zum grössten Theil eingebüsst haben. Es kommt zum Einwärtsschielen, wenn die Einbusse vor erreichtem 5. Lebensjahre erfolgt ist, zum Auswärtsschielen, wenn sie nach dem 10. Lebensjahre eingetreten ist. An der Hand eines Falles, der einen 17jährigen Patienten betraf, der 4 Jahre nach einer Extraction eines traumatischen Stares des linken Auges (S = Finger in 4 m) zu schielen begann, erörtert Verf. die Theorie des Secundärschielens. Das linke Auge des Patienten war um ein Viertel einer Hornhautbreite nach aussen abgelenkt; in diesem Falle konnte sicher gestellt werden, dass die Muskeln des schielenden Auges und die Nerven dieser Muskeln normal fungiren, und dass die Schiel-Ablenkung von dem Contractionsgrade des Schielmuskels vollständig unabhängig ist. Von einem dauernden Uebergewichte des Schielmuskels über den Antagonisten war keine Rede. Der Grund der Schiel-Ablenkung konnte nicht auf einen nach der Verletzung entstandenen Fehler der Leistung der Augenmuskeln oder der Nerven der Muskeln bezogen werden, sondern lag in einem vor der Verletzung vorhandenen Fehler des Baues. Vor der Verletzung wurde dieser

Fehler durch zweckmässige Innervation corrigirt, nach der Verletzung wurde die Innervation zweckmässig abgeändert und der Baufehler trat an den Tag. Der Baufehler bestand aber nicht am verletzten, sondern am intacten, fixirenden Auge. An diesem Auge war abnorme Kürze des Lateralis der Grund, aus welchem die Gesichtslinien der beiden Augen sich während des Ruhezustandes der normal fungirenden äusseren Augenmuskeln hinter dem Auge trafen, war somit der Grund des concomittirende Auswärtsschielen. Der Patient gehörte zu jener Gruppe Schielenden, in welcher die dem Schielen zu Grunde liegende Anomalie der relativen Ruhestellung nur am fixirenden Auge besteht. Bei ihm ist die Verschiebung der horizontalen Bahn des Hornhautscheitels weder Folge noch Ursache des Schielens, sondern sie ist das Schielen selbst. Der Fall lieferte aber auch werthvolle Daten für das Verhältniss des Mechanismus, durch welchen die Schiel-Operation die Ablenkung heilt. Unmittelbar nach der Ablösung des linken Lateralis war die Abductionsstrecke aus der Lidspaltenmitte um ein Viertel einer Hornhautbreite verkürzt. Die Adductionsstrecke um ein sehr Geringes vergrössert, die Ablenkung beseitigt und 8 Tage später war der Befund der gleiche. Die Ablenkung war geheilt durch eine kunstgerecht ausgeführte Verletzung des linken normalen Lateralis, ohne dass von dem rechten, mit dem Baufehler behafteten Auge irgend etwas geändert worden wäre. Vor der Ablösung des linken Lateralis war nur das rechte Auge anormal, nach der Operation auch das linke, aber durch die Hinzufügung der durch die Operation gesetzten Anomalie am linken Auge zu der durch den Bau gegebenen am rechten Auge versckwand die Schiel-Ablenkung. Die in diesem Falle gestellte Aufgabe, die während relativer Ruhestellung beider Augen divergirenden Gesichtslinien parallel zu machen, konnte in zweifacher Weise gelöst werden; entweder in der Weise, dass man die Gesichtslinie des rechten Auges, die durch den Baufehler nach rechts gewendet war, in ihrer Stellung beliess und mittels Einführung einer Motilitätsstörung des linken Auges bewirkte, dass sich die Gesichtslinie dieses Auges so stark nach rects drehte, bis sie der Gesichtslinie des rechten Auges parallel war (Operation am linken Auge), oder dadurch, dass man die Gesichtslinie des linken Auges in ihrer normalen Stellung beliess und durch Einführung einer Motilitätsstörung des mit dem Baufehler behafteten rechten Auges bewirkte, dass sich die Gesichtslinien desselben bis zum Parallelismus mit der Gesichtslinie des linken Auges nach links drehte (Operation am rechten Auge).

Schenkl.

7) **Ueber einen Fall von Tay-Sachs'scher amaurotischer Idiotie mit Befund**, von Prof. Dr. Karl Schaffer (Budapest). (Wiener klin. Rundschau. 1902. Nr. 16.) Ein 16 Monate altes Mädchen, das einer Familie entstammt, in der keine Nervenkrankheiten vorkamen, dessen Schwester vollkommen gesund ist, zeigt die Symptome Sachs'scher Krankheit, mit charakteristischem Befunde an der Macula beider Augen. Bei der Section erwies sich das ganze Grosshirn ergriffen, bei normaler äusserer Configuration. — Die Rinde ist überall total entmarkt; das Windungsmark ist nur an einzelnen Stellen und auch da höchst kümmerlich erhalten. Das Rückenmark war bis auf die Pyramidenbahn intact.

Schenkl.

Um Einsendung von Separatabdrücken wird gebeten (Berlin NW. 26 Schiffbauerdamm).

Verlag von Veit & Comp. in Leipzig. — Druck von Metzger & Wittig in Leipzig.

Centralblatt

für praktische

AUGENHEILKUNDE.

Herausgegeben von

Prof. Dr. J. Hirschberg, Geh. Med.-Rath, in Berlin.

Monatlich ein Heft. Preis des Jahrganges 12 Mark. Zu beziehen durch alle Buchhandlungen des In- und Auslandes und die Postanstalten des Deutschen Reiches.

Juli. Sechsundzwanzigster Jahrgang. 1902.

Richard Förster,

geboren am 15. November 1825 zu Lissa,
gestorben am 7. Juli 1902 zu Breslau.

Eine Schussverletzung des Auges mit günstigem Ausgange vermittelst der Röntgen-Photographie.

Von Dr. **Pollnow** in Königsberg i. Pr.

E. J., eine 32 Jahre alte Buchhalterin, wollte Selbstmord begehen und schoss sich zu diesem Zwecke am 28. October v. J. in D. aus einem grosskalibrigen Revolver eine Kugel in die rechte Schläfe. Patientin brachte sich jedoch nur eine schwere Verletzung bei und blieb am Leben. Sie wurde auf der chirurgischen Abtheilung des Stadtlazareths in D. behandelt, soll dort heftige Schmerzen und eine sehr starke Schwellung in der rechten Schläfe und im rechten Auge gehabt haben. Das rechte Auge war, wie ich aus einer Mittheilung der Krankengeschichte von Herrn Prof. B. in D. entnahm, wegen der prallen Blut-Infiltration der Lider zunächst einer Untersuchung nicht zugänglich zu machen, wenigstens nicht genügend, um Einzelheiten feststellen zu können. Finger konnte Patientin mit dem rechten Auge erkennen, aber nur verschwommen. — Am 5. November war das Oedem so weit zurückgegangen, dass eine etwas genauere Prüfung möglich war; jetzt wurde eine Lähmung des rechten Abducens festgestellt. Von einer Entfernung des Projectils wurde Abstand genommen, weil man sich keinen Nutzen davon für das verletzte Auge versprach.

Da die Kranke sehr aufgeregt war, auch sogar mehrere Tobsuchts-Anfälle bekommen hatte, wurde sie am 11. November nach der inneren Station des Stadtlazareths verlegt und am 13. November auf ihren Wunsch aus der Anstalt entlassen.

Am 14. November trat die Kranke in meine Behandlung. Ich konnte folgenden Befund erheben:

Die rechte Schläfengegend und die Haut der Augenlider war leicht ödematös und in mässigem Grade gelblich-grün verfärbt; etwa 3 cm vom oberen Ohrrande entfernt sah man an der Schläfe die rundliche, etwa $^1/_2$ cm im Durchmesser grosse, mit Schorf bedeckte Einschuss-Oeffnung. Das rechte Auge war leicht vorragend. Das Oberlid konnte nicht gut gehoben werden. Die Augapfel-Bindehaut zeigte noch stärkere Injection. Der Augapfel stand in bedeutender, sehr auffälliger Convergenz-Stellung und konnte selbst bei sehr forcirten Versuchen der Aussenbewegung, nur höchstens bis zur Mittel-Linie bewegt werden. Die Bewegung nach oben und unten war ebenfalls beschränkt, nach innen frei. Die Kranke klagte über sehr lästige Sehstörungen, namentlich über grosse Unsicherheit beim Gehen in Folge von Doppelbildern. Die Untersuchung ergab gleichnamige, gleichhochstehende, stark divergirende Doppelbilder. — Bei der Durchleuchtung sah man beträchtliche Glaskörper-Blutungen. Im Augenhintergrunde zeigten sich ebenfalls sehr ausgedehnte Blutungen, welche nament-

lich an der temporalen Seite zu grösseren Plaques zusammenflossen. Eine kleine, annähernd runde Stelle an der temporalen Netzhaut flottirte etwas. — Die Papille war nur sehr verschleiert sichtbar. — Die Sehschärfe des rechten Auges betrug etwa $^1/_{20}$ der normalen.

Das linke Auge war gesund, reizfrei und besass etwa $^2/_3$ Sehschärfe.

Eine Palpation der Umgebung des rechten Augapfels war wegen der starken Schmerzhaftigkeit und Schwellung derselben, sowie grosser Empfindlichkeit der Kranken erst nach einigen Tagen ausführbar: es liess sich, als das Blut-Extravasat durch fortschreitende Resorption kleiner geworden war, eine resistente, wulstartige, auf Druck sehr schmerzhafte Stelle unterhalb des äusseren Winkels des knöchernen Orbital-Randes durchfühlen. Man konnte auch eine schärfer abgegrenzte Kante palpiren, und liess dies darauf schliessen, dass hier der Sitz des Projectils war.

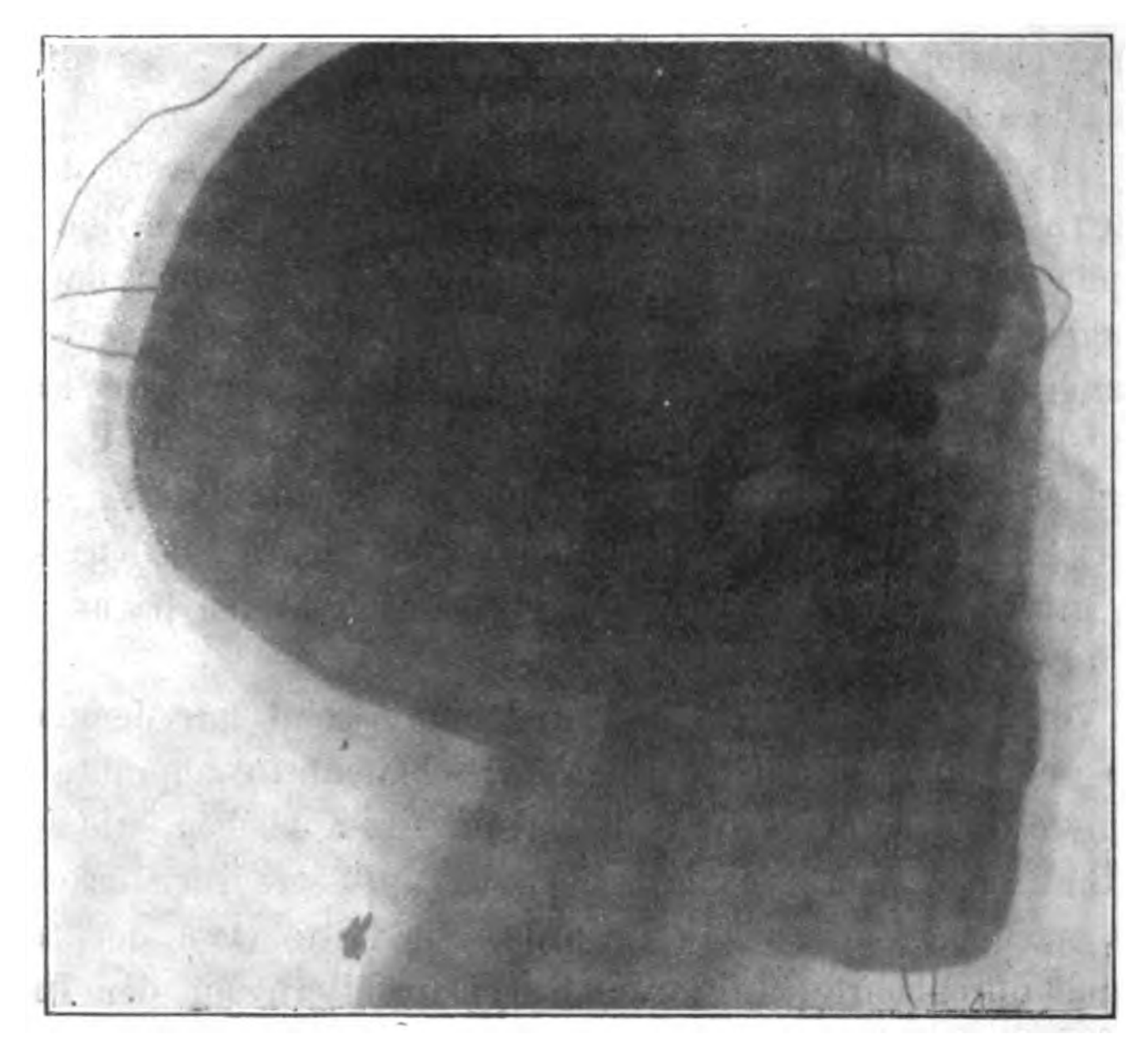
Das in der Klinik des Herrn Dr. Hoeftmann von den Herren Dr. Scheutz und Dr. Sokolowsky aufgenommene Röntgen-Bild (Röntgen-Photographie) bestätigte auch in der That die Localisation des Projectils an der bereits diagnosticirten Stelle. Letztere wurde in sehr zweckmässiger Weise durch sich kreuzende, in horizontaler, frontaler und verticaler Richtung umgelegte Drahtschlingen markirt. Man sieht auf der Röntgen-Photographie an der Kreuzungsstelle der als Richtungslinien dienenden, horizontalen und frontalen Drahtschlingen sehr deutlich einen scharf begrenzten, grösseren Fremdkörper und etwas nach hinten davon noch zwei kleinere, unregelmässige, dunkle Stellen.

Der Vorgang bei dieser Schussverletzung scheint mir demnach so gewesen zu sein, dass das Geschoss vom Schläfenbein abprallte und nur 1—2 kleinere Bleifragmente im Schläfenbein sitzen blieben, wie es aus dem Röntgen-Bild ersichtlich ist; dass aber das grössere Bleistück längs des Knochens nach vorn geschleudert wurde, die Mitte etwa der temporalen Orbitalwand durchbohrte, in ihren Knochensplittern an der Innenfläche stecken blieb und, schräg von oben aussen nach unten innen in die Orbita hineinragend, dicht vor dem Bulbus Halt machte. Der Bulbus selbst hat nur verhältnissmässig geringe Verletzungen davon getragen. — Natürlich gab aber das grosse Geschoss ein starkes Motilitäts-Hinderniss für die Aussenbewegung des Augapfels ab.

Nachdem also der Sitz des Projectils durch das Röntgen-Bild klargestellt war, wurde zur Operation geschritten. Unter Chloroform-Narcose eröffnete ich temporalwärts die Conjunctiva bulbi und kam sehr bald auf das in der Orbitalwand festsitzende, unbewegliche Corpus alienum, welches ich mit einer Sonde abtasten konnte. Ein Versuch, das Geschoss mit Pincetten oder der Kornzange zu lösen, misslang. Daher erweiterte ich den Conjunctivalschnitt, spaltete den äusseren Lidwinkel und versuchte, bevor ich an die Abmeisselung des Orbitalrandes ging, mit dem Finger das Projectil zu lockern. Dies gelang auch und konnte nunmehr die Ent-

fernung mit Leichtigkeit ausgeführt werden. — Die stark plattgedrückte Kugel zeigte in ihren grössten Durchmessern folgende Maasse; 16 mm Länge, 11 mm Breite, 7 mm Dicke. — Darauf wurde die Conjunctival- und Lidwinkelwunde durch Suturen geschlossen. Der Heilungsverlauf ging durchaus glatt von statten.

Das rechte Auge erhielt dann allmählich seine Bewegungsfähigkeit wieder, und hat diese nach den letzten Untersuchungen (im Mai d. J.) fast die Norm wieder ereicht. Auch die Glaskörper-Blutungen und die umfangreichen Hämorrhagien am Augenhintergrunde wurden in recht günstiger Weise resorbirt, so dass zur Zeit im Glaskörper nur noch ge-



Reproduction der Röntgen-Photographie.

ringere, feinere, flottirende Trübungen vorhanden sind und nur noch in der Umgebung der temporalen Contusions-Stelle grössere und kleinere Residuen der Blutungen in Form von weissen, gelblichen oder schwarz pigmentirten Flecken wahrgenommen werden können. Die Contusionsstelle selbst hebt sich noch deutlich als eine ziemlich runde, gelblich gefärbte, von einem Pigmentsaume umgebene Narbe ab; die früher constatirte Netzhaut-Ablösung hat keine weiteren Fortschritte gemacht, scheint sich sogar fast völlig angelegt zu haben. — Von der Contusions-Stelle aus sieht man eine weisse, zuerst breite, dann sich allmählich zuspitzende Narbe nach der Papillengegend hinziehen. Es handelt sich um die Narbe eines offenbar durch die starke directe Einwirkung des Geschosses auf den Augapfel entstandenen Chorioidal-Risses, welcher erst nach Resorption der wesentlichsten Blutungen

genau gesehen werden konnte. — Diesen Veränderungen entsprechend besteht eine starke Gesichtsfeld-Einschränkung nach innen bis dicht ans Centrum, in geringerem Grade nach unten und oben. — Immerhin, da ausser der normalen Stellung und der normalen Bewegungsfähigkeit, die der Augapfel erlangt hat, auch die Sehschärfe sich nach und nach ganz ausserordentlich — auf fast $^1/_3$ der normalen — gebessert hat, und da auch die früher sehr lästigen Doppelbilder den binocularen Seh-Act selbst beim Blick nach rechts nur noch sehr unbedeutend stören, kann die Kranke, welche schon seit mehreren Monaten im Stande ist, ihre Berufsthätigkeit wieder in vollem Umfange zu versehen, mit dem selten günstigen Ausgang dieses Selbstmord-Versuchs recht zufrieden sein.

Unser Büchertisch.

Neue Bücher.

1. Klinisches Wörterbuch. Die Kunst-Ausdrücke der Medicin, erläutert von Dr. med. Otto Dornbluth. Zweite, wesentl. vermehrte Aufl. (Leipzig, Veit & Co., 1902.)

Enthält auf seinen 176 Seiten kl. 8° gegen 5000 Erklärungen von ärztlichen Kunst-Ausdrücken aus alten und neuen Sprachen und ist dem Arzte unentbehrlich. Die augenärztlichen Kunst-Ausdrücke sind meist nach dem neuesten Standpunkt besprochen.

*2. Docteur Eperon, Les affections blennorrhagiques de l'oeil. (Lausanne 1902.)

*3. Ueber die hereditär syphilitische Augenhintergrunds-Veränderung, Habilitat.-Schrift von Dr. Sidler-Huguenin in Zürich. (Hamburg u. Leipzig, L. Voss, 1902.)

*4. Die neueren Augenheilmittel für Aerzte und Studierende, von Dr. M. Ohlemann, Augenarzt in Wiesbaden. (Wiesbaden, Bergmann, 1902.)

5. Encyclopädie der Augenheilkunde, herausgegeben von Prof. O. Schwarz in Breslau. Lieferung 1 u. 2. (Complet in 14 Lieferungen.) Leipzig, 1902. F. C. W. Vogel.

Ein alphabetisch geordnetes Nachschlagebuch der Augenheilkunde ist in neuerer Zeit nicht erschienen. (Ich kenne überhaupt nur den Dictionnaire ophthalmologique par M. d. Wenzel, Paris 1805, und die augenärztliche Therapie von Michaelis, Berlin 1883.) Um das Werk zum Nachschlagen möglichst bequem einzurichten, ist der Stoff in weitgehendster Weise auf 2000 Einzel-Artikel vertheilt, dazu kommen noch an 1000 Verweisungsstichworte.

6. Lehrbuch der speciellen Pathologie und Therapie, mit besonderer Berücksichtigung der Therapie. Für Studirende und Aerzte, von Dr. Th. v. Jürgensen, o. ö. Prof. d. Medicin zu Tübingen. Vierte, neubearbeitete und vermehrte Auflage. Mit zahlreichen Abbildungen im Text. Leipzig, 1902, Veit & Comp., (895 S.).

Das Werk hält die glückliche Mitte ein zwischen den ganz kurzen Compendien, die für den Praktiker unbrauchbar sind, und zwischen den ganz grossen Handbüchern, die Vielen zu kostspielig, für manche Zwecke zu zeitraubend sind. H.

Gesellschaftsberichte.

Sur les nerfs trophiques de la cornée. Pariser Gesellschaft für Biologie. 1902, 7. Juni.

E. Berger und R. Loewy beobachteten bei einem 56 jährigen robusten Manne, welcher wegen einer Rippenfractur behandelt wurde, das Auftreten einer linksseitigen basalen Hirnblutung, welche eine Parese des linken 5., 6., 7. und 8. Hirnnerven und Erscheinungen von Seiten des Sympathicus (Exophthalmus, leichte Ptosis und Miosis) derselben Seite zur Folge hatte. Es entwickelte sich nun ein trophisches Hornhautgeschwür auf dem linken Auge, das eine vermehrte Thränensecretion darbot. Vortr. nehmen an, dass in dem vorliegenden Falle das Entstehen der Keratitis neuroparalytica weder durch mechanische Einflüsse (das Ulcus war zum Theil vom herabhängenden Lide bedeckt), noch durch Xerose (da Hypersecretion der Thränen bestand,) noch durch vasomotorische Störungen oder das gleichzeitige Bestehen von Sensibilitäts- und vasomotorischen Störungen (F. Seydel) sich erklären lasse, da auch ohne letztere (vgl. den Fall von Gallemaerts) eine Keratitis neuroparalytica auftreten könne. Für eine Reihe von Fällen von neuroparalytischer Hornhautentzündung bleibe nur die Erklärung möglich, dass dieselbe durch eine Läsion von trophischen Hornhautfasern entstanden sei (wofür übrigens auch das gleichzeitige Bestehen von trophischen Störungen an anderen vom Trigeminus innervirten Gebieten spreche). In dem Falle der Vortr. konnte eine genaue Localisation der Läsion des Trigeminus aus den klinisch beobachteten Erscheinungen festgestellt werden, und wird von denselben der Versuch gemacht, aus den bisherigen klinischen Beobachtungen von zweifellosen Fällen von neuroparalytischer Hornhaut-Entzündung den wahrscheinlichen Verlauf der trophischen Hornhautnerven festzustellen. Bis zum Ganglion Gasseri scheinen in den meisten Fällen die trophischen Fasern den Trigeminus zu begleiten. Da nicht selten ein und dieselbe Ursache, z. B. Hämorrhagie, eine Läsion des Trigeminus und gleichzeitig eine solche der sympathischen Fasern (Plexus caroticus) hervorrufen können, so erklärt es sich, warum Trigeminus-Lähmung mit Keratitis neuroparalytica mehrfach gleichzeitig mit Sympathicus-Lähmung beobachtet wurde. In der Mehrzahl der Fälle scheinen die trophischen Hornhautnerven nicht in das Ganglion Gasseri überzugehen, sondern wahrscheinlich durch die in einzelnen Handbüchern beschriebenen anastomotischen Fasern zum sympathischen Nervengeflechte zu ziehen. Nur in seltenen Fällen scheinen die trophischen Fasern der Hornhaut durch das Ganglion Gasseri hindurchzutreten (in welchen Fällen die Exstirpation des Ganglion Gasseri eine ganz zweifellose neuroparalytische Hornhautentzündung [Gallemaerts u. A.] hervorrufen kann) und in diesen Fällen treten die trophischen Nervenfasern durch einen (anatomisch beschriebenen) Verbindungsfaden auf das sympathische Geflecht über. In beiden Fällen gehen die trophischen Fasern dann in das Gebiet der Nn. lacrymalis und infratrochlearis über. Mit den Ciliarnerven scheinen die trophischen Fasern nicht zum Ganglion

ciliare zu verlaufen und letzteres kann auch nicht (beim Menschen) das Centrum für die trophischen Hirnhautnerven sein, da die Exstirpation des Ganglion ciliare beim Menschen nach Terrien keine neuroparalytische Hornhaut-Entzündung hervorruft. Auch die Durchschneidung der Ciliarnerven unmittelbar hinter dem Bulbus (bei der Neurotomia optico-ciliaris), welche nie von dem Auftreten einer neuroparalytischen Hornhaut-Entzündung gefolgt ist, spreche dagegen, dass die trophischen Hirnhaut-Nerven auf dieser Bahn in den Bulbus gelangen. Die Arbeit wird in extenso erscheinen.

Referate, Uebersetzungen, Auszüge.

Eine neue Operation gegen Hornhaut-Kegel, von J. Hirschberg.[1]

M. H.! Wenngleich die kegelförmige Verkrümmung der Hornhaut zu den selteneren Leiden gehört, so betrifft sie doch einerseits jugendliche, auf Arbeit angewiesene Menschen und andrerseits beide Augen[2], und bewirkt so starke Sehstörung, dass der menschenfreundliche Arzt auf Abhilfe bedacht sein muss.

Diese auf Verdünnung des mittleren Bezirks der Hornhaut beruhende, stumpfkegelförmige (oder noch eher hyperboloïde) Verkrümmung des kostbaren Lichtfensters kann weder durch allgemeine, noch durch örtliche Behandlungen zurückgebildet oder auch nur gehemmt werden. Auf einer gewissen Höhe des Leidens, bei meist schon beträchtlicher Sehstörung, kann allerdings ein länger dauernder Stillstand eintreten. Optische Hilfsmittel, wie Brillen, versagen in den ausgebildeten Fällen fast vollständig.

Fragen wir nun nach den Folgen der allein noch aussichtsvollen, operativen Behandlung, so finden wir selbst in unsern besten Lehr- und Handbüchern[3] so unbestimmte und widersprechende Angaben, dass wir uns nicht wundern dürfen, wenn sogar hervorragende Augenärzte solche Fälle als unheilbar fortsenden. Wenigstens habe ich dies mehrmals erlebt. Allerdings kann die von A. v. Graefe ursprünglich ausgeführte Iridectomie[4], die von der Annahme eines (wenigstens im Verhältniss zu

---

[1] Nach einem in der April-Sitzung der Berliner ophthalmologischen Gesellschaft gehaltenen Vortrag mit Kranken-Vorstellung. (Berliner klin. Wochenschr. 1902, Nr. 20.)

[2] Nach White Cooper (London Journ. of Med. 1850) im Verhältniss von 1 : 1000 Augenkranken. Ebenso in meiner Statistik für 1877; dagegen in der für 1870—1877 im Verhältniss von 0,4 : 1000. (Beitr. zur prakt. Augenheilk. III. S. 102, 1878.)

[3] Am genauesten ist Panas, I, c. XV, S. 286—295, Paris 1894, von den älteren Mackenzie (in der franz. Ausg., Paris 1897); eine der besten Abhandlungen über Hornhautkegel ist die von A. v. Graefe, Verhandl. der Berliner med. Gesellsch., 1868, 29. Januar.

[4] A. f. O., IV., 2, 271, 1858. Ich sah den von A. v. Graefe 1858 operirten Herrn im Jahre 1890, also nach 32 Jahren. Nach der Ansicht des Kranken hatte die Operation gar keinen Erfolg gehabt. Das operirte Auge vermochte 1890 nur Finger auf 2 Fuss zu zählen und nicht Sn XXX, in der Nähe, zu entziffern. (Vgl. Centralbl. f. Augenheilk. 1891, S. 245.) — Die Iridectomie gegen Hornhaut-Kegel war schon von Travers und Tyrrel angerathen worden, von letzterem übrigens mit gleichzeitiger Verlagerung der Pupille gegen die Peripherie zu. (Diseases of the eye, London 1848, I, S. 278.) — Dass Paracentesen nichts nützen, ist lange bewiesen; dennoch sind sie neuerdings empfohlen worden.

der geringeren Widerstandsfähigkeit der Hornhaut-Mitte) zu hohen Binnendrucks im Auge als Ursache des Hornhaut-Kegels ausging, fast niemals Verbesserung der Sehkraft bewirken; meist wird sie durch dauernde Erweiterung der Pupille, d. h. durch Einbeziehung von äusserst verschiedenfach gekrümmten Hornhaut-Partien in das Pupillen-Gebiet, lediglich Schaden anrichten und die Sehkraft verschlechtern.

Auch die von Bowman mittels doppelter, diametral gegenüber liegender Iris-Einbindung (Iridodesis) hergestellte Katzen-Pupille[1] kann ein brauchbares Auge nicht liefern, da die in der einen Richtung bewirkte Verschmälerung des Strahlenbündels zu theuer erkauft wird durch die Verbreiterung desselben in der andren Richtung, nämlich in der Längs-Achse der Katzen-Pupille, welche sowohl den centralen Theilen der Hornhaut, mit ganz kurzen Krümmungs-Halbmessern, wie den peripherischen mit ganz langen gegenüberliegt, — ganz abgesehen davon, dass die Iris-Einbindung an sich, vollends eine doppelte, als ein unbedenklicher Eingriff nicht angesehen werden darf, da die damit operirten Augen wegen der Iris-Einheilung in steter Gefahr einer septischen Vereiterung schweben. Das einfache Abschneiden der Kegelspitze[2], oder einer ihr benachbarten Partie, durch die ganze Dicke der Hornhaut, — mag man eine Naht anlegen oder nicht, ein Messer oder einen Trepan anwenden, — habe ich auf meinen Reisen wohl mit einem gelinden Grauen gesehen, aber niemals nachgeahmt. Auch hat Niemand meines Wissens bisher eine befriedigende Statistik dieses Eingriffs zu liefern vermocht. Fieuzal[3] erlebte auf 4 Fälle 3 Mal vordere Synechie. Man sah sich genöthigt, die Iridectomie nachzuschicken. Die Kranken gewannen nichts an Sehkraft, mitunter büssten sie noch ein. Dabei handelt es sich um Augen, die vor dem Eingriff, wenn schon recht sehschwach, so doch weder blind noch mit Blindheit bedroht gewesen.[4] Ich halte jede irgendwie beträchtliche Eröffnung der so sehr vertieften Vorderkammer für recht bedenklich; jede Iris-Einheilung[5] bedingt dann, wegen der starken Zerrung die Gefahr der Drucksteigerung.

Einen richtigen Pfad der Heilung hat A. v. Graefe[6] später angebahnt und betreten. Er ätzte die Kegelspitze, um sie durch Narbenzusammen-

---

[1] A. f. O., XII, 2, 216.

[2] Schon Fario hatte es 1835 geübt; Warlomont 1855 es von Neuem empfohlen. (Annal. d'Oc. XXXIV, S. 18.)

[3] Soc. française d'opht. 1888. Galezowski hatte unter 20 Ausschneidungen 1 Mal Verlust des Auges, 5 Mal Iris-Vorfall. (Centralbl. f. Augenheilk. 1886, S. 308.) Bader hatte unter 17 Ausschneidungen mehrmals sehr heftige Entzündung, aber keinen Verlust des Auges erlebt. (Lancet, 1872). — Die Ausschneidungen mit Naht ist 1896 von Castresana als ein neues Verfahren beschrieben. (Centralbl. f. Augenheilk. 1896. S. 752.)

[4] Der Herr in den dreissiger Jahren, mit doppelseitigem Hornhaut-Kegel, den A. v. Graefe 1858 auf dem einen Auge operirt hatte, konnte auf dem andern Auge 1890, also nach 32 Jahren, noch ziemlich feine Schrift lesen, wenngleich nur in sehr grosser Annäherung.

[5] Dieselbe entsteht sogar, wenn der Hornhaut-Kegel einfach in einer Länge von 3—5 mm gespalten wird. (Schiess, Centralbl. f. Augenheilk. 1892, S. 114.)

[6] Vgl. seine oben erwähnte Abhandlung über Keratoconus vom Jahre 1868, sowie auch die frühere, im Arch. f. O. XII, 2, 215—222, 1866. J. Sichel war ihm schon voraufgegangen, indem er die (secundäre) Trübung der Kegelspitze alle 2—3 Tage mit dem Höllenstein berührte, „um dieselbe abzuplatten und eine feste Narbe zu erzeugen". (Bull. génér. d. Thérap. 1842. Annal. d'Ocul., t. II suppl., S. 162. Iconogr. opht. S. 403, § 550flg.)

ziehung abzuflachen. Allerdings war sein Verfahren einerseits schwierig und zusammengesetzt, da er von der an der Kegelspitze so überaus verdünnten Hornhaut zunächst mit dem Schmalmesser einen kleinen, nicht durchbohrenden Lappen abtrug, und dann diesen Substanz-Verlust mit Höllenstein ätzte; und andrerseits auch nicht frei von Durchbohrung der Hornhaut und gelegentlicher Eröffnung des künstlichen Geschwürs mittels eines Stiletchens.

Dieses v. Graefe'sche Verfahren habe ich seit etwa 20 Jahren[1] verändert, vereinfacht und, wie ich glaube, gefahrlos gemacht. Die schwach rothglühende[2] Olive meines kleinen Brenners wird einmal auf die Kegelspitze aufgesetzt und hierdurch ein oberflächlicher Substanz-Verlust von etwa 1,5 mm Durchmesser geschaffen. Nach etwa 10 Tagen wird genau an derselben Stelle das Brennen wiederholt, so im Ganzen etwa 3—4 Mal. Die späteren Brennungen sind leicht, da der zu brennende Ort sofort ersichtlich ist. Für die erste Brennung muss man den Scheitel mittels des Keratoskops genau aufsuchen; derselbe sitzt übrigens meistens nicht in der Mitte der Hornhaut, sondern vor dem äusseren-unteren Quadranten der mittelweiten Pupille. In dieser etwas seitlichen Lage der Kegelspitze hat man zugleich den grossen Vortheil der geringeren Behinderung für das spätere Sehen des Kranken. Durchbohrung wird grundsätzlich vermieden.[3] Der zurückbleibende Narbenfleck von stets sehr bescheidener Ausdehnung[4] wird später durch Stichelung mit chinesischer Tusche (Tätowirung) schwarz gefärbt. Wir erreichen also durch die Brennung mit nachfolgender Färbung eine Abflachung der übermässig gekrümmten Hornhaut und gleichzeitig eine Ausschaltung ihres in optischer Hinsicht schlechtesten Theiles. Dabei ist auch das Aussehen des operirten Auges zufriedenstellend.

Wiederholt habe ich dieses Verfahren mit gutem Erfolg angewendet, die Sehkraft von $^1/_{10}$ auf $^1/_5$ gehoben, Gymnasiasten, Studenten, Arbeitern die verlorene Arbeitsfähigkeit wieder hergestellt: und niemals eine schädliche Folge des Eingriffs beobachtet.

Aber in einzelnen Fällen reicht die Brennung an der umschriebenen Scheitel-Partie nicht aus. Deshalb habe ich schon im Jahre 1891 bei einem 22jährigen, bei welchem der Krümmungs-Halbdurchmesser der Hornhaut rechts nur 3 mm, links nur 4 mm maass[5], in fünf aufeinander folgenden Brennungen, binnen 40 Tagen, das Pupillen-Gebiet der Hornhaut umkreist und die Sehkraft von $^1/_{15}$ auf $^1/_5$ gehoben, und dieses Rund-Brennen nachher noch durch das Rund-Färben vervollständigt.[6]

---

[1] Vgl. Centralbl. f. Augenheilk. 1883, S. 20; 1887, S. 77; 25jähr. Bericht meiner Augenheilanstalt. 1895, S. 38.

[2] Ich vermeide für diesen Zweck den glühenden Platin-Draht und den Thermokauter, erhitze die kleine Olive in der Spiritusflamme bis zur Rothgluth und halte sie dann in der freien Luft, bis sie nur noch dunkel glüht.

[3] Es ist recht seltsam, dass H. Snellen sen. mir „die Durchbohrung der Hornhaut mit glühender Nadel" zuschreibt. (Arch. f. O. 1897. XLVII, 1, S. 105.)

[4] Allerdings habe ich auf meinen Reisen gelegentlich Riesen-Flecke beobachtet. Doch sind diese Schädlinge nach den erwähnten Regeln leicht zu vermeiden.

[5] 7,7 mm in der Norm.

[6] Vgl. Centralbl. f. Augenheilk. 1891, S. 245; 1894, S. 83 und die Dissertation von Duerdoth, Kiel 1894, welche einige meiner Beobachtungen ausführlich mittheilt. Da es immer noch Fachgenossen giebt, welche ohne griechische Namen nicht auskommen, so will ich ihnen *περίκαυσις* und *περίστιξις* an die Hand geben. Uebrigens hat auch v. Wecker nach v. Graefe's Operation die Tätowirung geübt, und Grandclement einfach die Tätowirung der Kegelspitze.

In andren Fällen, namentlich wenn man bei noch ziemlich jugendlichen Kranken bereits wegen völliger Arbeitsunfähigkeit zu operiren genöthigt war und die einfache Brennung an der umschriebenen Scheitel-Partie mit nachfolgender Färbung geübt hatte, tritt nach anfänglicher, bedeutender Besserung im Laufe der Jahre, offenbar durch Fortbestehen des ursächlichen Processes, jener Verdünnung des mittleren Bezirks der Hornhaut, wieder ein Nachlass der Wirkung und Verschlechterung des Sehens ein. Diese Thatsache ist bisher noch nicht genügend gewürdigt worden. In einem solchen Fall habe ich mich dann auf die Rund-Färbung allein beschränkt, wodurch die Sehkraft von weniger als $^1/_{10}$ bis auf $^1/_4$ gehoben, und der arbeitsunfähige Mann wieder arbeitsfähig geworden ist. Die Rund-Färbung dürfte auch als alleinige Operation genügen. Sie umkreist genau die durch Physostigmin-Einträuflung verengerte Pupille und ersetzt die palliative Wirkung der pupillen-verengernden Einträuflungen, welche man ja, zumal bei Arbeitern, nicht für das ganze Leben fortsetzen kann, oder die Wirkung der Loch- und Schutzbrillen[1], mit welchen die meisten der ernsthaften Arbeiten doch nicht geleistet werden können. Aber diese Operation bewirkt nicht allein eine organische Pupillen-Verkleinerung, welche gerade bei Hornhaut-Kegel so wichtig erscheint, sondern sie flacht auch gleichzeitig den Krümmungs-Halbmesser des mittleren Hornhaut-Bezirks in ganz merklicher Weise ab, — offenbar durch Narbenbildung in dem gefärbten Ringe, — so dass die Sehkraft noch eine weitere Verbesserung erfährt. Freilich muss die Rund-Färbung sehr sorgsam ausgeführt werden, unter strengster Asepsie, wie ich es beschrieben habe[2], in mehreren (3—4), immer durch 2—3 Wochen getrennten Sitzungen, mit schräger, leichter Stichelung, um jede auch nur punktförmige Durchbohrung der Hornhaut zu vermeiden.

Im Jahre 1890 kam ein 18jähriger Zuckerbäcker, welcher seit einem Jahre über Sehstörung klagte und jetzt arbeitsunfähig war, mit beiderseitigem Hornhaut-Kegel. Die Sehkraft war auf dem rechten Auge kleiner als $^1/_6$; auf dem linken kleiner als $^1/_{12}$. Nach meiner gewöhnlichen Operation (Brennungen und Färbung des Kegelscheitels) stieg die Sehkraft beiderseits nahezu auf $^1/_4$. Der Kranke konnte arbeiten, sich verheirathen und eine Familie gründen. Aber elf Jahre nach der Operation kehrte er zurück mit der Klage, dass er wiederum arbeitsunfähig sei und so nicht weiter leben könne. Der Krümmungs-Halbmesser der Hornhaut in der Seh-Achse misst auf dem rechten Auge 5,6 mm; auf dem linken ist er bedeutend kürzer und mit Javal's Ophthalmometer überhaupt nicht mehr zu messen. Die Sehkraft für die Ferne ist rechts $^1/_{10}$ (= $^5/_{50}$ m, mit − 6 D. s. ⊃ − 1,5 D. c. ↑), links weniger als $^1/_{10}$. Das linke Auge liest die feinste Schrift nur bis auf $1^1/_2''$ = 3,75 cm Entfernung. (Sn 0,5 in 0,0375, $S \leqq {}^4/_{50}$).

Probeweise Verengerung der linken Pupille auf 1,5 mm (durch Physostigmin-Einträuflung bessert die Sehkraft erheblich.

---

[1] H. Snellen rühmt von seiner Schlitzbrille, dass die damit ausgestattete Dame den Roman Trilby in 2 Tagen zu lesen vermochte. Leute, die weiter nichts zu thun haben, können mit solchen Brillen allerdings befriedigt werden. Ueberhaupt braucht man diejenigen Kranken nicht zu operiren, die mit ihren (cylindrischen, hyperbolischen u. a.) Brillen auskommen.

[2] Deutsche med. Wochenschr. 1891; Centralbl. f. Augenheilk. 1891, S. 241 und 1887, S. 69; 25jähr. Bericht meiner Augenheilanstalt, 1895, S. 35.

Nunmehr wird links bei so verengerter Pupille in drei Sitzungen (29. I., 11. II., 10. III 1902) unterhalb, schläfenwärts und nasenwärts von dem scheinbaren Ort der Pupille, d. h. von der senkrechten Projection des Pupillen-Randes auf die Hornhaut, eine ringförmige Färbung der Hornhaut von etwa 2 mm Breite angelegt. Der obere Theil des Ringes kann offen bleiben, da der Kranke dauernd und gewohnheitsmässig das obere Lid bis zum oberen Pupillen-Rand gesenkt hält. Am 22. III. 1902 ist links die Sehkraft auf $^1/_4$ gestiegen (S = $^5/_{20}$ m für die Ferne, mit − 2 D. s.); der Hornhaut-Krümmungshalbmesser wird mit Javal's Ophthalmometer auf 6,12 mm bestimmt; das Augenspiegelbild ist ganz erheblich regelmässiger, als auf dem andern Auge, das vor dieser Operation das bessere gewesen; der Kranke ist vollständig befriedigt. Erfreut brachte er mir heute die Zeichnung einer um 6 m entfernten Lichtflamme, die mit dem linken, operirten Auge betrachtet, nur halb so breit und dabei weit regelmässiger ausfiel, als mit dem rechten.

Journal-Uebersicht.

I. Zeitschrift für Augenheilkunde. VII. Heft 2. 1902. Februar.

1) **Ueber den Werth der Lidbildung mittels Uebertragung stielloser Hauttheile,** von Prof. Kuhnt in Königsberg.

Verf. spricht dem Verfahren hohen Werth zu; nach seinen Erfahrungen ist die oberflächliche, sei es partielle, sei es totale Blepharo-Plastik mittels Uebertragung stielloser Hauttheile zu üben und weiter zu cultiviren. Vorbedingung ist, dass der Lidrand und die Conjunctiva erhalten sind, es sich also um reine Fälle des Narben-Ectropium handelt, auch ist guter Gesundheitszustand, Freisein von örtlichen Entzündungen nothwendig, wie auch, dass die Narbenschrumpfung ihr Maximum erreicht hat.

Die angewandten Methoden waren die von Le Fort-Wolfe in 18, von Thiersch in 21 Fällen. Verf. legt die Technik genau dar. Da er der Ansicht ist, dass nur deren minutiöse Befolgung Erfolg verspricht, muss auf die sehr ausführlichen Darlegungen im Original verwiesen werden.

---

2) **Ueber die nach Kalk-Insulten auftretenden Hornhaut-Trübungen,** von Cand. med. Rosenthal. (Univ.-Augenklinik in Berlin).

Während die neuen Arbeiten über die Kalk-Aetzung fast ganz auf theoretischen Erwägungen basiren, hat Verf. gesucht, experimentelle Grundlagen für die neuen Anschauungen zu schaffen. Seine Experimente ergaben, dass die durch Aetzkalk bewirkte Wasser-Entziehung und Wärme-Entwicklung in ihrem Zusammenwirken nur so geringe Hornhaut-Trübungen erzeugen, dass dadurch die dichte und dauernde Trübung nach Kalkverletzung nicht erklärt werden kann. Des Weiteren ist eine Einlagerung kleinster Kalktheilchen in das Gewebe auszuschliessen, dagegen die chemische Wirkung anzuerkennen Letztere kann sich äussern 1. durch Extraction von Corneamucoid, 2. durch Ausfällen von Niederschlägen: a) im Epithel, b) im Glutin der Grundsubstanz, c) in der Lymphe.

Für die Therapie ist die Ausbeute der Versuche eine geringe. Es ergiebt sich zunächst die Bestätigung, dass bei Kalkverletzung kräftiges Aus-

spülen mit Wasser das beste ist; dann ein Hinweis auf die Anwendung von verdünnten Säuren oder Alkalien, die zunächst keine günstigen Resultate gab.

3) **Weiterer Beitrag zum klinischen Verhalten intraoculärer Eisensplitter (acute Druck-Erniedrigung und Druck-Steigerung),** von Dr. Cramer in Cottbus.

3 Wochen nach operativer Entfernung eines Eisensplitters aus der Linse brach in Verf.'s Falle acute Druck-Erniedrigung aus, die unter dem Bilde des Glaucoms mit Pupillen-Erweiterung, Anlegen der Iris an die Hornhaut unter heftigsten Schmerzen verlief. Nach Lanzenschnitt der wenig von der bisher gar nicht aufgesaugten Linse förderte, blieben die Schmerzen fort, während die Druck-Erniedrigung nach 4—5 Wochen in wechselnder Stärke anhielt. Die Projection blieb gut. Während dann der Druck normal blieb, wurden die Linsenmassen langsam aufgesaugt. Etwa $^1/_2$ Jahr nach der Verletzung zeigte sich typische Druck-Steigerung und Verrostung; das Sideroskop gab keinen Ausschlag. Nach 3 Wochen neuer typischer Glaucom-Anfall, der durch Iridectomie geheilt wurde, S mit $+ 12\,D = {}^1/_{10}$.

Es sei nicht zu bezweifeln, dass ein zweiter nicht beachteter Fremdkörper im Auge gesessen hatte. Dessen Sitz war vermuthlich im Ciliarkörper, dessen Verletzung nach Samelsohn sowohl Druck-Steigerung wie Druck-Erniedrigung verursachen kann. Ein Kammerwasser-Abfluss war auszuschliessen, zumal die Pupillen-Erweiterung dagegen spricht.

Die Ursache der späteren Druck-Steigerung sieht Verf. in gestörter Resorptionsfähigkeit der Iris.

4) **Die Taschen-Sehproben von Landolt,** von Dr. Schoute in Amsterdam.

Verf.'s Untersuchungen bestätigen, dass die Landolt'schen Kreise praktisch als Taschen-Sehproben verwendet werden können.

Heft 3. März.

1) **Ein Fall von doppelseitiger Orbitalphlegmone mit Ausgang in Heilung und Erhaltung des Sehvermögens beiderseits; Rückbildung eines linksseitigen subchorioidealen Exsudates,** von O. Laas. (Univ.-Augenklinik in Giessen.)

Im Anschluss an einen Furunkel an der Nasenwurzel, der von Laien geöffnet war, entstand eine Phlegmone erst der rechten, dann der linken Orbita, also durch Fortleitung einer Entzündung der Haut, die nicht Erisypel war, auf das Gewebe der Orbita. Die Therapie bestand in Umschlägen und Incision.

2) **Beiträge zur Aplasie des Nervus opticus,** von Dr. Rosenbaum. (Univ.-Augenklinik in Marburg).

Beschreibung des histologischen Augenbefundes bei zwei Fällen von Anencephalie, einem dritten Falle von congenitaler Hydrocephalie menschlicher Individuen. Die Bulbi waren im Ganzen wohlgebildet, zeigen eine kräftig entwickelte Muskulatur. Die Sehnerven-Gegend glich mikroskopisch der normalen, das Sehnerven-Gewebe war durch Blutgefässe und Stützgewebe ersetzt. Bei einem Falle von Aplasie des N. opticus bei einem Kaninchen, dessen zweites Auge gut entwickelt war, war ein Sehnerv bezw. eine Papille überhaupt nicht nachzuweisen.

3) **Ueber die Skiaskopie-Theorie, skiaskopische Refractionsmessung und über mein elektrisches Skiaskop-Ophthalmometer,** von Dr. Hugo Wolff in Berlin.

4) **Subconjunctivale Skleralperforation durch einen Pfeilschuss,** von Dr. Stoewer in Witten.

Wahrscheinlich hatte der Pfeil bei nach unten rotirtem Bulbus durch seine eigenartige, in Folge der gebückten Stellung des Patienten zum Orbitaldach möglichen Richtung durch das Oberlid hindurch die Sklera direct subconjunctival perforirt. Der Pfeil wurde von dem Schützen aus der Wunde gezogen und dabei die Skleralränder umgekrempelt, wie es sich bei einem Einschnitte in die Conjunctiva herausstellte. Die Heilung war gut, die Sehkraft wurde fast normal.

5) **Bericht einer oculistischen Abtheilung in Sibirien,** von Dr. Putatia-Kerschenbaumer in Moskau.

Die oculistische Abtheilung unter Verf.'s Leitung arbeitete im Jahre 1900 in verschiedenen Orten der transsibirischen Bahn entlang. Die amtlich benachrichtigte Bevölkerung strömte weit her. Behandelt wurden ambulant 9162 Kranke, klinisch 2616 mit 3338 Operationen. Es überwogen unter den 9162 Patienten Krankheiten der Conjunctiva (mit Ausschluss des Trachoms) mit 16,1 %, Trachom und dessen Complicationen mit 38,4 %, Krankheiten der Cornea mit 15,2 %. 1137 unheilbar an beiden Augen Blinde = 12,41 % fanden sich darunter. Die Ursache war Variola in 18,5 %, Trachom in 15,6 %, Glaucom in 14,5 %, Krankheiten des N. opticus in 12,5 %; aus den übrigen kleinen Zahlen sei Blennorrhoea neonat. mit nur 3,3 % erwähnt.

Heft 4. April.

1) **Die Form des glaucomatösen Auges,** von Dr. Schoute in Amsterdam.

Verf. untersuchte 6 Augen, die entweder an primärem oder an secundärem Glaucom gelitten hatten, nach der Koster'schen Gyps-Abgussmethode. Er fand die Zahlen der Hornhaut-Basis grösser als normal. Die Form-Unterschiede durch experimentelle Druck-Steigerung waren nur sehr geringfügig. Die Augen näherten sich der Kugelform, so das Verf. schliesst, es gebe entweder neben der birnförmigen einen normalen runden Augentypus, der zu Druck-Steigerung disponirt ist, oder das Auge erhält, wenn es längere Zeit an einer Krankheit mit Druck-Steigerung gelitten hat, eine runde, der Kugel ziemlich nahe kommende Form.

2) **Beitrag zur subconjunctivalen Discission des einfachen Nachstars (Kuhnt),** von Dr. H. Wokenius. (Univ.-Augenklinik in Königsberg.)

Die neue Veröffentlichung der Kuhnt'schen Klinik über Nachstar-Operation richtet sich zunächst gegen die Scheeren-Operationen, verwirft das Instrument von Levinsohn und die Zweinadel-Operation von Stilling, macht auch gegen das Vorgehen mit dem Knapp'schen Messerchen Bedenken geltend, um auf die Ueberlegenheit des Kuhnt'schen subconjunctivalen Verfahrens hinzuweisen.

Ein am Schaft gebogenes zweischneidiges Messerchen wird 3—4 mm vom Limbus in die Conjunctiva des vorbereiteten atropinisirten Auges eingestochen, dann unter derselben bis hinter die Corneoskleral-Grenze geführt und dringt

hier durch die Sklera in die peripherste Vorderkammer. Nun wird das Messer parallel zur Iris-Ebene vorgeschoben, hinter dem Pupillenrande in die Nachstar-Membran gesenkt und dann mit leichten sägeförmigen Schnitten bis hinter den Pupillarrand der andern Seite bewegt, so den Nachstar in grosser Ausdehnung durchtrennend. Das Messer wird aus dem Pupillarfeld langsam aus der Kammerbucht rasch herausgezogen. Bei Früh-Discissionen wird das Messer zunächst zur Iris parallel bis hinter den gegenüberliegenden Pupillenrand geführt, dann um einen rechten Winkel senkrecht auf den Nachstar gestellt und dieser dann beim Zurückziehen des Messers durchschnitten. Complicirter ist das Verfahren einer Zweimesser-Operation bei gereizten Augen, auch bei sehr festen Nachstaren.

261 Cataract-Operationen in den Jahren 1899 und 1900 stehen 244 Nachstar-Operationen = 93,5 % gegenüber. Diese Häufigkeit findet ihre Erklärung in principieller frühzeitiger Discission, zumal bei den weit entfernten Wohn-Orten der meisten Patienten häufig sehr unreife Stare zu operiren sind (?).

37 Mal wurde wegen nicht genügender Grösse des Spaltes Wiederholung der Discission nöthig, Verlust oder Verschlechterung des Auges trat niemals ein, ebenso wenig Glaucom und Iridocyclitis, längere ciliare Injection 14 Mal, leichte iritische Reizung 5 Mal, Iritis 2 Mal.

---

3) **Ueber die Jequiritol-Therapie,** von E. Hummelsheim in Bonn.

Das Präparat besitzt die Heilwirkung des Jequirity, hat den grossen Vorzug, dass es genaue Dosirung und gleichmässige Steigerung der Abrin-Wirkung gestattet.

---

4) **Ein Fall von geheilter Panophthalmitis nach Cataract-Extraction durch Einführung von Jodoform ins Augen-Innere,** von Dr. H. Schmidt in Elberfeld.

Nach Entfernung des Eiters aus der Vorderkammer des Auges der 90jährigen Patientin floss viel Glaskörper ab, so dass ein klaffender Eingang ins Augen-Inneren offen lag. Verf. führte ein Jodoform-Blättchen (Wüstefeld) ein und stäubte fein gepulvertes Jodoform reichlich hinzu, darauf feuchter Dauerverband. Es folgte gute Heilung ohne Nachstar mit $S = {}^{1}/_{5}-{}^{1}/_{4}$.

---

5) **Ueber eine mit Erfolg operirte Cyste des linken Hinterhaupt-Lappens nebst Bemerkungen,** von Dr. Cramer in Cottbus.

Verf.'s interessanter Fall, der eine grosse Seltenheit darstellt, zeigte im Verlauf die klassischen Zeichen eines wachsenden Hirntumors. Der Augenbefund ergab Stauungspapille beiderseits, welcher Erscheinungen ähnlich der Retinitis albumin. vorher gegangen waren, und rechtsseitige sectorenförmige Hemianopsie bei schweren Allgemein-Symptomen ohne Ausfalls-Erscheinungen. Durch Ausschliessung und gestützt auf einen ganz analogen 1891 von Hirschberg (im Neurolog. Centralblatt) veröffentlichten Fall diagnosticirte Verf. als Sitz des Tumors die Hirnrinde des linken Occipital-Lappens. Die daraufhin von Prof. Thiem vorgenommene Operation bestätigte dies, indem hier eine Cyste gefunden wurde, nach deren Entfernung Heilung unter Beseitigung auch der objectiven Augen-Erscheinungen erfolgte. Spiro.

II. Die ophthalmologische Klinik. 1902. Nr. 4—7.

1) **Behandlung des Xanthelasma mittelst der Electrolyse,** von Leplat.

Verf. empfiehlt die Electrolyse bei der Behandlung des Xanthelesma für folgende Fälle:

1. Wenn das Xanthelasma zu ausgedehnt ist, so dass man nach der Excision eine fehlerhafte Vernarbung zu fürchten hat.

2. Wenn das Xanthelasma knötchenförmig ist und die Knötchen über eine grössere Fläche zertreut sind.

3. Bei beginnender Entwicklung eines Xanthelasma; denn je kleiner die Neubildung, desto vortheilhafter ist es für die Therapie.

Die Platin-Nadel wird mit der Kathode verbunden, die Anode bekommt Patient in die Hand, und ein Strom von 2—4 M.-Amp. hindurchgeschickt. In jeder Sitzung wird die Nadel an 5—6 verschiedenen Stellen eingestochen.

---

2) **Dionin und seine Anwendung in der Augenheilkunde,** von Darier.

Dionin besitzt eine ausgesprochene tiefe und anhaltende schmerzstillende Wirkung, wenn es vom Bindehautsack aus zur Resorption kommt; es übt ausserdem eine Reizung auf die Endothelien der Bindehaut-Capillaren aus und wirkt hierdurch als ein Lymphagogum im Sinne Heidenhain's. Eine 2 % Lösung ist die brauchbarste. Man kann jedoch stärkere Lösungen benutzen, ohne toxische Zufälle befürchten zu müssen.

---

3) **Epidemische Augenkrankheit unter den deutschen Brand-Enten und den australischen Brand-Gänsen des zoologischen Gartens in Hamburg,** von Liebrecht.

Die Brand-Enten von der Nordseeküste und die Brand-Gänse aus Australien werden in verschiedenen zoologischen Gärten von einer gleichartigen ansteckenden Augenkrankheit ergriffen, die in wenigen Tagen zur Erblindung des betroffenen Auges führt und in kurzer Zeit auch den Tod des Thieres zur Folge hat. In der Regel werden beide Augen gleichzeitig ergriffen. Die Erkrankung, Hornhaut-Geschwür mit Durchbruch und Ausbreitung der Entzündung im vorderen Theile des Auges, lässt das hintere Auge und die Orbita meist intact, setzt sich aber oft in die Kieferhöhle fort und führt hier zu starker Eiterung. Der Giftstoff besteht aller Wahrscheinlichkeit nach in uns zur Zeit noch unbekannten Bakterien und ist nicht an das Wasser gebunden.

Jede Therapie erscheint bei ausgebrochener Krankheit fruchtlos.

---

4) **Doppelseitige Neuritis optica nach Meningitis in Folge gastrointestinaler Auto-Intoxication,** von Stocké.

---

5) **Ein Fall von retrobulbärer Neuritis bei Anchylostomiasis,** von Inouye.

Die Frage, wie der ätiologische Zusammenhang zwischen der Augen- und Wurmkrankheit aufzufassen ist, ob er in dem anämischen Schwächezustande in Folge von Blutverlust und Verdauungsstörung, oder in der reflectorischen Circulationsstörung durch den beständigen Reiz der Darmwände seitens der Parasiten oder in der Wirkung der von den Würmern ausgeschiedenen Toxine besteht, ist mit Sicherheit nicht zu entscheiden. Die Thatsache, dass Jodkali die Sehschärfe günstig beeinflusst hat, scheint sich am leichtesten durch Annahme einer Toxinwirkung erklären zu lassen. Moll.

III. La clinique ophtalmologique. 1902. Nr. 1—8.

1) **Ueber Jodipin in der Augenheilkunde,** von Hymmen.

Das Mittel zeigt keinerlei Nebenwirkung und wird mit Erfolg angewendet, wo Jodkali nicht nützt oder nicht vertragen wird.

2) **Radiographie und Radioskopie zur Bestimmung des Sitzes von Fremdkörpern in der Orbita,** von Terrien und Béclère.

3) **Zur Behandlung der Hornhaut-Entzündung durch Elektrolyse,** von Gallemaerts.

Der Strom darf 2 Milli-Ampères nicht übersteigen; der positive Pol kommt auf die Schläfe oder Wange, der negative (Platinnadel) auf die Hornhaut. Namentlich in Fällen von Pannus hat das Verfahren sich bewährt. — Meist genügt Cocaïn-Anästhesie.

4) **Retinitis cachecticorum,** von Pick.

Bei allen chronischen Anämien kommen Retinal-Veränderungen vor, die im Wesentlichen als Blutungen und retinitische Herde sich äussern. Auch Oedem der Papille wird beobachtet. Sehr häufig, ja als fast constanter Befund werden diese Veränderungen bei malignen Tumoren des Magens gefunden.[1] Ihre Ursache ist nicht aufgeklärt. Da die Veränderungen nicht proportional der Anämie sind, beruhen sie wahrscheinlich auf Toxinwirkung.

5) **Cuprol, ein neues Mittel der Conjunctivitis,** von Sicherer.

6) **Zur Behandlung der recidivirenden sympathischen Ophthalmie,** von Darier.

Verf. empfiehlt von Neuem subconjunctivale Injectionen von CnHg.

7) **Angeborene functionelle Anomalie der rechten Thränendrüse,** von Antonelli.

Das rechte Auge eines Kindes füllt sich während des Kau-Actes reichlich mit Thränen, die sehr bald überfliessen. Weint das Kind spontan, so bleibt das rechte Auge trocken, während Reizung des Trigeminus reichliches Thränen zur Folge hat.

Das linke Auge verhält sich in jeder Beziehung normal. Die chemische Untersuchung der Thränen des rechten Auges ergiebt keinerlei Veränderung der hinzugefügten Stärke. Ueber die Natur des Reflexbogens werden lediglich Hypothesen aufgestellt.

8) **Acute einseitige retrobulbäre Neuritis bei Menstruationsstörungen in der Menopause,** von Stocké.

9) **Radioskopie und Radiographie,** von Bourgeois.

10) **Behandlung der Ptosis nach Heilung der granulösen Entzündung durch Lidmassage,** von Bouchart.

[1] Vgl. Hirschberg, Centralbl. f. Augenheilk. 1877, Sept. Beilage-Heft u. Beitr. z. prakt. Augenheilk. II, S. 18—30, 1878.

11) **Die hemiopische Gesichtsfeld-Einschränkung bei Tabes in prognostischer Beziehung,** von Jocqs.

In den Fällen von Tabes, in denen die Einengung des Gesichtsfeldes halbseitig fortschreitet, sinkt die centrale Sehschärfe plötzlich, wenn die Gesichtsfeld-Grenze sich dem Fixationspunkt genähert hat. Gewöhnlich ist die Einschränkung des Gesichtsfeldes bekanntlich der centralen Sehschäfe proportional, während manchmal, wie in den oben angeführten Fällen, das Sehen bis zu dem bezeichneten Zeitpunkt relativ gut gewesen sein kann.

---

12) **Hauthörner der Lider,** von Terson.

Bekanntlich gutartige papillomatöse Wucherungen, die nach der Exstirpation nicht recidiviren.[1] Die Untersuchung auf Glykogen fällt im Gegensatz zu malignen Tumoren negativ aus.

---

13) **Zwei Fälle von Fractur des Orbitaldaches mit Heilung,** von Guibert.

Falls nicht schwere cerebrale Symptome bestehen, ist jeder chirurgische Eingriff zu unterlassen.

---

14) **Einseitige Augensymptome bei Basedow'scher Krankheit,** von Terson.

---

15) **Sehnerven-Atrophie durch Bleivergiftung,** von Guibert.

Der Kranke war in einer Accumulatoren-Fabrik beschäftigt.

---

16) **Zum einseitigen Exophthalmus der Basedow'schen Krankheit,** von Trousseau.

Stellwag'sches und Graefe'sches Symptom waren vorhanden, wodurch die Diagnose gemacht werden konnte.

---

17) **Tuberkulose der Haut und des Uvealtractus. Evisceration,** von Fromaget.

---

18) **Einseitiges Netzhautgliom bei einem 4jährigen Kinde. Enucleation ohne Nähte. Prima intentio,** von Sureau.

Die anatomische Untersuchung ergab ein Glioma endophytum. Nach 5 Monaten war das Kind noch recidivfrei.

---

19) **Technik der Paraffin-Injectionen,** von Brockaert.

Im Original nachzulesen.

---

20) **Zwei Fälle von Buphthalmus in derselben Familie,** von Guiot.

Moll.

IV. Archives d'ophtalmologie. 1902. Januar—Mai.

1) **Die epibulbären Tumoren des Limbus,** von Panas.

---

[1] Gilt nicht ausnahmslos. H.

---

2) **Untersuchungen über die Chinin-Amaurose**, von Druault.

Verf. benutzte zu seinen Vergiftungs-Versuchen vorzugsweise Hunde und fand eine deutliche Affinität der multipolaren Ganglienzellen der Netzhaut zu dem Gifte. Er vergleicht diese Beziehung mit der specifischen Wirkung des Curare, des Cocaïns u. s. w.

Im Einzelnen fand er die multipolaren Zellen degenerirt, gequollen und schlecht tingirbar. Interessant ist die Bemerkung, dass bei ganz jungen Hunden eine Wirkung des Giftes auf die in Rede stehenden Zellen nicht gefunden werden konnte, ein Beweis für ihre erst später eintretende hohe Differenzirung. Ebenfalls fehlte die Wirkung nach Durchschneidung des Opticus, wodurch die Zellen gewissermaassen wieder auf ein tieferes Niveau der Entwicklung herabgedrückt worden waren.

---

3) **Zwei Fälle von Lähmung des Obliquus superior nach Radical-Operation der Frontalsinns-Eiterung**, von Stanculeanu.

Die Lähmung findet ihren leicht verständlichen Grund in der Verletzung der Rolle des Muskels bei Aufmeisselung der Stirnhöhle.

---

4) **Besonderheiten bei gewissen Augenmuskel-Lähmungen**, von Max Landolt.

---

5) **Geschichtliches zur Strabotomie**, von Antonelli.

Es handelt sich um John Taylor, Ritter und Augenarzt des Königs von Grossbritannien, geb. 1708, gest. 1772, der am Menschen die Schiel-Operation nicht ausgeführt hat.

---

6) **Pathogenese und Behandlung des Glaucoms**, von Panas.

Der wahre Filtrationswinkel findet sich beim Glaucom hinter der Iris-Wurzel. Deshalb empfiehlt Verf. die doppelte Sklerotomie hinter der Iris mit dem v. Graefe'schen Messer.

---

7) **Peribulbäre Tumoren**, von de Lapersonne.

Peribulbäre Tumoren sind nach der Eintheilung von Panas solche, die von irgend einem Punkte der Conjunctiva bulbi oder palpebrae ausgehen, meist sarcomatös sind, sehr schnell mit den tieferen Theilen des Auges zusammenhängen, recidiviren und sich schnell generalisiren. Im Gegensatz hierzu sind die epibulbären Tumoren meist epithelialen Ursprungs, hängen eng mit dem Limbus zusammen und nehmen einen relativ gutartigen Verlauf.

---

8) **Ein Kystitom**, von Landolt.

---

9) **Gleichzeitige Embolie beider Central-Arterien**, von van Duyse.

Bei einem 71jährigen beobachtete Verf. die dauernde und vollständige Erblindung beider Augen durch das überaus seltene Ereigniss der gleichzeitigen Embolie der Arteria centralis retinae beider Augen.

---

10) **Die anatomischen Beziehungen zwischen dem Sinus der Gesichtsknochen und dem Seh-Apparat**, von Stanculeanu.

---

11) **Verletzungen des Auges und der Orbita durch Feuerwaffen,** von Panas.

Verf. berücksichtigt die zahlreichen Veröffentlichungen über diesen Gegenstand und bespricht zunächst die Verletzungen durch Schrote und Kugeln, welche den Seh-Apparat in der Augenhöhle selbst treffen. Sodann werden die indirecten Schädigungen erörtert, wie sie nach Verletzung der nervösen Centren beobachtet werden.

12) **Pathologische Anatomie der catarrhalischen und purulenten Dacryocystitis und Curettement des Canalis naso-lacrymalis,** von Tartuferi.

Moll.

V. Annales d'oculistique. 1902. Januar—April.

1) **Ueber Ophthalmometer und Graduirung der Linsen,** von Javal.

2) **Orbitalcysten mit Wandvegetationen und schnellem Wachsthum,** von Kalt.

Mittheilung von zwei Fällen von schnell entstehendem Exophthalmus, in denen die Operationen cystische Sarcome ergaben, deren Wände mit vielen kleinen gestielten Tumoren besetzt waren.

3) **Necrose und Gangrän der Lider,** von Morax.

4) **Uebertragung der Granulationen in Aegypten,** von de Wecker.

5) **Ueber die Star-Operation $1^1/_2$ Jahrhunderte nach Daviel,** von Demselben. (Fortsetzung.)

6) **Amputation des vorderen Augensegments mit Beutelnaht und Köpfung der geraden Augenmuskeln,** von Lagrange.

Um einem Glaskörperverlust zu entgehen, wie er bei einfacher Beutelnaht nach Amputation des Staphyloms oft genug eintritt, operirt Verf. in folgender Weise:

Rings um das Staphylom wird die Conjunctiva abgelöst und die vier geraden Muskeln von ihrer Insertion getrennt. Jeder wird mit einem Faden angeschlungen, sodann die Beutelnaht durch die Conjunctiva gelegt. Es folgt die Amputation, nachher die Zusammenziehung der Beutelnaht, während die Fäden mit den Muskelstümpfen herausgeleitet sind. Letztere werden durch Anziehung vorgelagert und zu zwei und zwei gegenüberliegenden verknüpft. Es kommt so ein solider Stumpf zu Stande, der gut verschlossen ist und den Glaskörper zurückhält.

7) **Die Ausführung der Iridectomie bei fehlender Vorderkammer und Linse,** von Deschamps.

Verf. geht mit einer Iris-Pincette nach Punction des Limbus in die hintere Kammer und sucht ein Stück der Iris herauszureissen.

8) **Die Ophthalmologie des Rhazes im Hawii,** von Pergens.

9) **Bemerkungen über die Diagnose der intraocularen Tumoren und Pseudotumoren,** von Rogman.

Mittheilung eines Falles von Melano-Sarcom des Ciliarkörpers und eines Falles von Tuberculose der Aderhaut und Sklera.

10) **Die Bindehaut-Affectionen im Verlaufe des polymorphen Erythems,** von Chaillons.

Dieselben bestehen in Hyperämie mit Secretion und Papelbildungen namentlich in den Augenwinkeln. Die Behandlung besteht in der Anwendung von adstringirenden Wässern.

11) **Die Behandlung des Pannus mit peri- und supracornealer Elektrolyse,** von Lor.

12) **Lymphoide Infiltration der conjunctivalen Uebergangsfalten,** von Valude und Morax.

Der Fall stimmt im Allgemeinen mit dem von andrer Seite beschriebenen Pseudotrachom überein.

13) **Die Enucleation bei Kindern,** von Dianoux.

14) **Unterscheidung des Trachoms von der acuten infectiösen Conjunctivitis,** von Morax.

15) **Augenstörungen bei Meningitis,** von Leprince.

16) **Eine neue Methode zur Bestimmung der Refraction (Kineskopie),** von Holth.

Muss im Original eingesehen werden.

17) **Ueber das Sehen farbiger Objecte und die Sehproben für die Farben-Empfindung,** von Broca.

Moll.

VI. Recueil d'ophtalmologie 1902. Januar—April.

1) **Anwendung des Diploskops bei Diagnose und Behandlung der Störungen des binocularen Sehens,** von Rémy.

2) **Das serpiginöse Geschwür der Hornhaut,** von Vieusse.

Ist das Geschwür klein, oberflächlich und besteht noch kein Hypopyon, so wird die Anwendung des Glüh-Eisens auf der ganzen kranken Fläche meist ausreichen. Besteht ein Hypopyon, so ist die Hornhaut mit dem Thermokauter zu durchbohren, um ersteres herauszulassen. Nimmt das Hypopyon mehr als die Hälfte der Vorderkammer ein, so ist die Spaltung der Hornhaut nach Saemisch angezeigt.

3) **Seltene Augencomplicationen bei Mumps,** von Strzeminski.

Verf. beobachtete während der Incubationszeit der in Rede stehenden Krankheit einen Bindehaut-Abscess, der Mangels jeder anderen Aetiologie wohl

auf Rechnung der bereits im Blute kreisenden Entzündungs-Erreger zu setzen ist. In einem andern Falle von Parotitis wurde eine Neuritis retrobulbaris beobachtet.

---

4) **Die Erkrankung der Fovea centralis bei Myopie und ihre Behandlung,** von Galezowski.

Als Hauptmittel werden die Perivativa empfohlen in Form von Blutentziehungen oder trockenen Schröpfköpfen. Als Mittel, welche angeblich auf die Contraction der Netz- und Aderhaut-Gefässe günstig wirken, kommen Surrenalin und Hamamelin in Form von Tropfwässern und Umschlägen in Betracht.

---

5) **Ueber Quecksilber-Injectionen und benzoesaures Quecksilber im Besonderen bei der Behandlung specifischer Augenleiden,** von Armaignac.

---

6) **Ueber künstliche Beleuchtung,** von Houdart.

---

7) **Palpebrale Autoplastik,** von Tiffany. Moll.

VII. The American Journal of Ophthalmology. 1902. Januar.

1) **Postoperative Zufälle nach erfolgreicher Star-Ausziehung,** von S. C. Ayres, Cincinnati.

Zehn Monate nach vollkommen gelungener Operation mit Iridectomie bei einer 70 jährigen, Narbensprengung, wahrscheinlich durch heftiges Reiben mit der Hand während des Schlafes entstanden; die Vorkerkammer stellte sich unter Verband wieder her, nach 3 Tagen abermaliger Abfluss des Kammerwassers und schliesslich Verlust des Auges durch chronische Iridocyclitis. Der zweite Fall betrifft einen 63 jährigen mit Rheumatismus behafteten Trinker, bei dem 4 Monate nach der Operation über Nacht, möglicherweise auch durch Reiben, eine grosse intraoculare Blutung entstanden war, die sich wohl aufsaugte, aber eine optisch sehr störende Membran zurückliess. Im dritten Falle war bei einer 68 jährigen 4 Jahre nach gelungener Operation, mit runder Pupille, das Auge verloren gegangen durch innere Blutung, möglicherweise auch durch Reiben während der Nacht entstanden; doch ist es nicht auszuschliessen, dass eine schon kurz vorher entstandene Iridochorioiditis aus unbekannter Ursache die Blutung verursacht hatte.

---

2) **Ein anatomisch untersuchter Fall von traumatischer Iris-Retroflexion,** von Adolf Alt.

Ausser dem von v. Ammon beschriebenen Fall (v. Graefe's Archiv V, 1. u. 2.) ist nach Verf.'s Angaben in den seitdem verflossenen 47 Jahren kein Fall dieser klinisch nicht gar so selten beobachteten Affection beschrieben worden. In dem vom Verf. anatomisch untersuchten Auge mit partieller traumatischer Reflexion war, von aussen durch die Hornhaut gesehen, die Iris an der oberen Seite vollkommen verschwunden, an der unteren Seite lag der periphere Theil der Iris der Hornhauthinterfläche eng an, während der Sphincter ebenfalls nach rückwärts umgeschlagen war. Die in den Glaskörper

dislocirte Linse zeigte sich nach Eröffnung des in Formalin gehärteten Auges kleiner und mehr gekrümmt als normal. Die retroflectirte Iris, war nicht, wie gewöhnlich beschrieben, den Ciliarfortsätzen adhärent, sondern es bestand zwischen ihnen ein beträchtlicher, vom Glaskörper ausgefüllter Zwischenraum. Der Sehnerv war glaucomatös excavirt. Bei mikroskopischer Untersuchung fand sich an der Stelle der totalen Reflexion der am meisten peripher liegende Iristheil auf einer kurzen Strecke adhärent dem Ligamentum pectinatum, wodurch der Filtrationswinkel verschlossen war; Leber's venöser Plexus war obliterirt. Von der Stelle an, an welcher die Descemetis beginnt, war die Iris in leichter Krümmung nach rückwärts gekehrt, nicht in scharfer Abknickung, wie dies gewöhnlich, durch die Hornhaut hindurch gesehen, den Anschein hat. Das Irisgewebe war verdünnt, die Blutgefässe desselben bluthaltig, mit stark verdickten Wandungen. Einen sonderbaren Anblick gewährt der Pupillarrand der reflectirten Iris, an welchem entgegen dem normalen Verhalten das Parenchym der Iris die Uvealschicht und den Sphincter Pupillae beutelartig überragt. Die Ciliarfortsätze und der -Körper waren in beträchtlichem Grade atrophisch. Nach unten hin wird der reflectirte Iristheil immer kleiner und unterhalb der Pupille ist nur mehr der Pupillartheil retroflectirt, während der andere periphere Theil der Iris atrophisch ist und der Descemetis anliegt. Ueber die genaue Lage der Linse nach dem Trauma lässt sich nichts Bestimmtes sagen, jedenfalls lässt ihr sofortiges Herausfallen nach dem Aufschneiden des Augapfels annehmen, dass sie vollkommen von ihrem Aufhängeband abgelöst war. Wahrscheinlich war ihr oberer Rand ganz nach rückwärts gewandt, während ihr unterer Rand nach vorne gedreht, die Iris gegen die Hornhaut drückte. Verf. schliesst sich v. Ammon's Theorie an, wonach das Trauma die Hornhaut abflacht und den Bulbusinhalt comprimirt, dadurch das Aufhängeband der Linse zerreisst und die letztere luxirt; der Pupillarrand der Iris verliert dadurch seinen Stützpunkt und und wird durch die noch wirkende Compression des Bulbusinhaltes nach rückwärts gewandt; hört letztere auf, so bleibt die Iris in ihrer abnormen Lage, gehalten durch die dislocirte Linse; Blutungen und Eindringen von Glaskörper in die Vorderkammer tragen auch dazu bei. Der Sphincter pupillae wird wahrscheinlich durch das Trauma gelähmt.

Februar.

1) **Sehproben für Kinder,** von Arthur Ewing, St. Louis.

---

2) **Die Technik der Muskel-Vorlagerung,** von E. Landolt, Paris.

Wird der Musc. rect. externus vorgelagert, so benützt Verf. einen besonderen Sperrer, der im Gegensatz zu den gebräuchlichen, bei Operationen des Internus zur Verwendung gelangenden nicht schläfenwärts, sondern nasenwärts sein Verbindungsstück trägt. Das Operationsgebiet liegt dadurch vollkommen frei. Durch Abpräpariren eines Bindehautlappens wird die Sehnen-Insertionsstelle völlig frei gelegt, durch den oberen Rand ein weisser, durch den unteren Rand ein schwarzer (zur leichteren Unterscheidung) Seidenfaden weiter vorn oder rückwärts, je nachdem ein geringerer oder grösserer Effect erzielt werden soll, durchgeführt, und dann die Sehne abgetrennt. Die Fäden werden dann nach vorne durch Conjunctiva und Episclera hindurchgeführt, auch je nach der beabsichtigten Wirkung weiter vorn oder weniger weit nach vorn ausgestochen und geknotet. Stets wird ein Binoculus angelegt.

Neuburger.

März.

1) **Glaucom-Iridectomie,** von Charles J. Kipp.

Zusammenfassende Darstellung aller in Betracht kommenden Gesichtspunkte, die, wie Verf. selbst einleitend bemerkt, nichts Neues bietet.

2) **Heterophoria und Reflex-Neurosen,** von L. R. Culberton.

Verf. berichtet über 5 Fälle von Störungen des Muskel-Gleichgewichts, wo die verschiedenartigsten nervösen Beschwerden (Kopfschmerzen, Zuckungen der Gesichts-, Arm- und Beinmuskulatur, Platzangst, Chorea, Schwindel) durch entsprechende Tenotomien geheilt wurden. In einem Falle sollen auch die Symptome der gichtischen Diathese (Concremente in der Haut, vermehrte Ausscheidung von Uraten im Urin) nach den Muskel-Operationen verschwunden sein (! ?).

3) **Gumma der Karunkel und Augapfel-Bindehaut,** von George F. Suker.

Nach einer ausfühlichen Literatur-Uebersicht beschreibt Verf. einen Fall von Gumma-Bildung in der Karunkel und Conjunctiva bulbi. Es handelte sich um zwei nicht zusammenhängende, erbsen- bezw. klein-bohnengrosse Tumoren, die 5 Jahre nach der syphilitischen Infection unter gleichzeitiger Schwellung der Auricular- und Submaxillardrüsen und ziemlich erheblicher Lidschwellung und Chemosis der Conjunctiva entstanden, innerhalb 3 Wochen den genannten Umfang erreicht hatten und auf eine antisyphilitische Therapie prompt heilten.

April.

1) **Intraoculare Epithel-Neubildung,** von Adolf Alt.

Nach einer ausführlichen, durch 5 Abbildungen illustrirten Besprechung der von den Epithelschichten des Ciliarkörpers und der Ciliarfortsätze ausgehenden Neubildungen berichtet Verf. über 4 ganz ähnliche, weniger bekannte Tumoren, die von dem Pigment-Epithel der Aderhaut ihren Ausgang nehmen, und einen Fall von „Markschwamm" der hinteren Irisschicht, wie er bisher nur ein einziges Mal — von Hirschberg — beschrieben wurde.

2) **Cavernöses Angiom der Orbita,** von Harry Friedenwald.

Krankengeschichte und Operationsverlauf eines retrobulbären Angioms. Nach operativer Betheiligung der restirenden Ptosis complete Restitutio ohne Schädigung des Sehvermögens.

3) **Landry's Krankheit mit Augenmuskel-Lähmung,** von L. R. Culberton.

Lähmung des rechten Abducens und Parese des Rectus superior. Mit dem Grundleiden gingen auch die Augenmuskel-Lähmungen vollständig zurück.

4) **Iridectomie bei akutem Glaucom,** von Burnett.

Zur Ueberwindung der oft erheblichen Schwierigkeiten, die sich beim akuten Glaucom der Iridectomie entgegenstellen, empfiehlt Verf. eine Modification der Schnittführung bei der Eröffnung der vorderen Kammer. Ihr

Wesen besteht darin, dass mit der Spitze eines Graefe'schen Starmessers der die vordere Kammer eröffnende Schnitt nur vorbereitet, die Kammer selbst aber nur in ganz geringer Ausdehnung eröffnet wird; der Schnitt wird erst secundär durch Eingehen mit einer an der Spitze abgestumpften Lanze erweitert. Loeser.

Vermischtes.

1) Wir beklagen das Hinscheiden eines der Senioren der deutschen Augenärzte, welcher zu dem Aufbau der modernen Augenheilkunde wesentliche Grundsteine gefügt hat, des Begründers der neueren Breslauer Schule.

Richard Förster, am 15. Nov. 1825 zu Lissa in Schlesien geboren, bezog 1845 die Universität Breslau, wo er noch den Unterricht des geistreichen, um die Physiologie des Sehens hochverdienten Purkinje genoss; wandte sich dann nach Heidelberg, wo ihn Henle, der Anatom, und Pfeufer, der Kliniker, besonders fesselten, und brachte in Berlin seine Studien zum Abschluss, wo er besonders an Virchow, Traube, Simon sich anschloss. 1849 erwarb er zu Berlin den Doctor-Grad mit einer Studie über den Milzbrand; im folgenden Jahre bestand er das Staats-Examen und wandte sich zunächst der allgemeinen Praxis zu. In der Mitte der fünfziger Jahre trat er zuerst mit Beiträgen zur Augenheilkunde an die Oeffentlichkeit. Im Jahre 1857 habilitirte er sich als Privatdocent für Augenheilkunde an der Universität Breslau und begründete daselbst den Unterricht in seinem Sonderfach; 1873 wurde ihm die ordentliche Professur der Augenheilkunde und die Direction der Universitäts-Augenklinik übertragen. In dieser Stellung entfaltete er eine lebhafte wissenschaftliche, Lehr- und praktische Thätigkeit. Von seinen zahlreichen Schülern sind die Professoren H. Cohn, H. Magnus und A. Groenouw die bekanntesten. 1894 wurde Förster als Vertreter der Universität Breslau zum lebenslänglichen Mitglied des preussischen Herrenhauses ernannt. 1896 trat er in den Ruhestand. Sein Nachfolger wurde W. Uhthoff. 1899 wurde sein 50jähr. Doctor-Jubiläum von seinen dankbaren Schülern und Patienten und seinen Collegen festlich begangen. Noch in vorgerücktem Alter erfreute er sich einer beneidenswerthen Rüstigkeit. Sein biederer Charakter, seine hohe Einsicht, seine Festigkeit und Lebensweisheit machten auf alle, die bei seinen vielseitigen Beziehungen ihm zu begegnen das Glück hatten, stets einen imponirenden Eindruck.

R. Förster's wissenschaftliche Arbeiten und Leistungen bewegten sich auf verschiedenen Gebieten. Von seinen Studien zur allgemeinen Gesundheitslehre soll noch zum Schluss gesprochen werden. In den Gedenktafeln der Augenheilkunde bleibt sein Name eingegraben durch die Begründung der augenärztlichen Photometrie, durch die Einführung des Perimeters, durch sein klassisches Werk über die Beziehungen der Allgemeinleiden zu den Erkrankungen des Sehorgans (1877, im Graefe-Saemisch. I.).

Im Folgenden gebe ich eine Liste seiner hauptsächlichen Veröffentlichungen:

1. Ueber Hemeralopie und Anwendung eines Optometers. Breslau 1857.
2. Ophthalmologische Beiträge. Berlin 1862. (Enthält I. Metamorphopsie, II. Mikropsie, III. Chorioïditis areolaris.)

3. Mensurations du champ visuel monoculaire. (Annal. d'Oc. 1868, p. 5—13. Communic. faite au Congrès d'ophtalm. à Paris, le 14 août 1867, v. Compte rendu, p. 125.)

4. Accommodations-Mechanismus. Klin. Monatsbl. f. A. II. S. 368. (1864.)

5. Ueber Gesichtsfeldmessung. Ebenda. V. S. 293.

6. Vorzeigung des Perimeter. Ebenda. VII. S. 411. 1869.

7. Ueber Amaurosis part. fugax. Ebenda. VII. S. 422.

8. Lichtsinn bei Krankh. der Chorioïdea und Retina. Ebenda. IX. 337.

9. Accommodations-Vermögen bei Aphakie. Ebenda. X. S. 39.

10. Scharlach, transitor. Erblindung, Heilung. Ebenda. X. S. 346 und Jahrb. f. Kinderheilk. 1872.

11. Gesichtsfeldmessung bei Anästhesie der Retina. Ebenda. XV. S. 162.

12. Künstliche Reifung des Stars, Korelysis, Eröffnung der Kapsel mit der Pincette. Ebenda. XIX. S. 173.

13. Ueber die Entstehungsweise der Myopie. Ebenda. XXI. S. 119.

14. Das Kartennetz zur Eintragung des Gesichtsfeldes. Ebenda. XXI. S. 131.

15. Die traumatische Luxation der Linse in die vordere Kammer. Ebenda. XXV. 147.

16. Ueber Reife des Stars, künstliche Reifung desselben, Korelyse, Extraction der vorderen Kapsel. Arch. f. A. XII. 1.

17. Ueber den Einfluss der Concavgläser und der Achsen-Convergen auf die Weiterentwicklung der Myopie. Ebenda. XIV. 3.

18. Das Kartennetz zur Eintragung des Gesichtsfeldes. Bericht üb. d. 15. Versamml. d. Ophthalm. Gesellschaft. Heidelberg, 1883.

19. Bericht über die epidemischen Augen-Entzündungen in Oberschlesien. Breslau, 1896.

20. Hebetudo visus hyst. Tageblatt der Naturforscher-Vers. zu Breslau, 1874.

21. Periph. Linearschnitt. Schles. G. f. v. C. 1871.

22. Verbess. d. Star-Operation. Schles. G. 1882.

23. Combin. Augenmuskellähmung. Sitz. d. schles. G. 1877, 31. Mai.

24. Gute Tagesbeleuchtung in den Schulsälen. Deutsche Vierteljahrsschrift f. Gesundheitspflege. XVI. 3. 1884.

25. Behandlung der Myopie. Bresl. ärztl. Zeitschr. 1886. Nr. 4.

26. Die pseudoäg. Augen-Entz. Breslauer Zeitschr. 1888. Nr. 1.

27. Prismat. Fenster in der Augenklinik zu Breslau. Klin. Jahrb. f. 1889.

28. Ueber den Raumsinn der Netzhaut, von Förster u. Aubert. Arch. f. Ophthal. III. 2.

29. Ueber Excavation der Papilla opt. Ebenda. III. 2.

30. Zur patholog. Anatomie der Cataract. Ebenda. III. 2.

31. Pilzmassen im unteren Thränenkanälchen. Ebenda. XVI.

32. Die Chorioidit. syph. Ebenda. XX. 1.

33. Ueber Rindenblindheit. Ebenda. XXXVI. 1.

Zur Feier seines 70. Geburtstages wurde dem Jubilar eine Festschrift mit Beiträgen zur Augenheilkunde gewidmet von E. Asmus, H. Magnus, O. Baer, J. Trompetter, E. Fick, A. Groenouw, H. Wilbrand, H. Krienes, H. Cohn.

Von Förster's hygienischen Arbeiten sind aus den Jahren 1873 und 1874 noch hervorzuheben: „Verbreitung der Cholera durch die Brunnen. — „Das Wasser als Träger des Cholera-Giftes“.

2) Ophthalmologische Gesellschaft Heidelberg 1902 am 4., 5. und 6. August.

Sonntag, den 3. August, 6 Uhr Abends: Ausschuss-Sitzung in der Wohnung von Prof. Leber. Nach 8 Uhr Abends: Zwangslose Zusammenkunft im Stadtgarten. Montag, den 4. August, Vormittags 9 Uhr: Erste Sitzung in der Aula der Universität. Nachmittags $2^1/_2$ Uhr: Erste Demonstrations-Sitzung in der Universität-Augenklinik. Abends 6 Uhr: Gemeinschaftliches Mahl im Hôtel Bellevue hinter dem Schloss-Hôtel. Dienstag, den 5. August, Vormittags 9 Uhr: Sitzung in der Aula. 12 Uhr: Geschäfts-Sitzung. Nachmittags $2^1/_2$ Uhr: Zweite Demonstrations-Sitzung. 4 Uhr: Gemeinschaftlicher Ausflug nach dem Kümmelbacherhof und einfaches Abend-Essen daselbst. Mittwoch, den 6. August, Vormittags 9 Uhr: Sitzung in der Aula. Diejenigen Herren, welche Demonstrationen mikroskopischer Präparate beabsichtigen, werden ersucht, ihre Wünsche betreffende Zahl der Mikroskope und Stärke der Objective bis spätestens Ende Juli Herrn Prof. v. Hippel in Heidelberg mitzutheilen. Die Herren Vortragenden werden gebeten, das Manuskript der Vorträge noch vor Schluss der Zusammenkunft druckfertig an den Schriftführer abzugeben.

I. Vorträge. 1. Axenfeld-Freiburg i. Br.: Intrasklerale Nervenschleifen. 2. Baas-Freiburg i. Br.: Ueber Iritis serosa. 3. Bach-Marburg: Ueber Pupillencentra. 4. Baenziger-Zürich: Zur Aetiologie der Panophthalmie nach Hackensplitter-Verletzungen. (Gemeinsame Untersuchung mit W. Silberschmidt-Zürich.) 5. Best-Giessen: Ueber angeborene Chorioretinitis. 6. Bielschowsky-Leipzig: Die Innervation der Musculi recti interni als Seitenwender. 7. Elschnig-Wien: Ueber histologische Artefarkte im Sehnerven. 8. Franke-Hamburg: Zur Diagnose und Behandlung retrobulbärer Erkrankungen. 9. Fuchs-Wien: Skleritis posterior. 10. Grunert-Tübingen: Ueber Retinitis septica. 11. Greeff-Berlin: Ueber eine Fovea externa in der Retina des Menschen. 12. Gullstrand-Upsala: Bemerkung über die Farbe der Macula. 13. Gutmann-Berlin: Ueber Erfahrungen mit den Angelucci'schen Modificationen der einfachen Star-Extraction und ihre Verwerthung bei andern Operationen. 14. Hamburger-Berlin: Zu der Frage, woher das Kammerwasser stammt. 15. Heine-Breslau: Ueber Zerreissungen der Elastica im kurzsichtigen Auge. 16. v. Hippel-Heidelberg: Ueber die Entstehungsweise der angeborenen typischen Spaltbildungen des Augapfels. 17. Krückmann-Leipzig: Ueber Iridocyclitis syphilitica. 18. Levinsohn-Berlin: Ueber das Verhalten der Pupille nach Resection des Hals-Sympathicus, bezw. Entfernung seines obersten Ganglion. 19. Liebrecht-Hamburg: Pathologisch-anatomische Veränderungen am Sehnerven bei Gehirn-Geschwulst und die Pathogenese der Stauungs-Papille. 20. Peters-Rostock: Ueber Veränderungen an den Ciliar-Epithelien bei Naphthalin- und Ergotin-Vergiftung. 21. Pfalz-Düsseldorf: Klinische Erfahrungen über Accommodationskrampf. 22. Pflüger-Bern: Die allgemeine Narkose in der Berner Augenklinik. 23. Raehlmann-München: Ueber trachomatöse Erkrankung des Lidrandes und -Korpels. 24. Roemer-Würzburg: Weitere Untersuchungen zur Serum-Therapie des Ulcus corneae. 25. Roscher-Regensburg: Intraoculare Galvanocaustik. 26. Schirmer-Greifswald: Ueber Thränen-Secretion und Thränen-Abfuhr nach Exstirpation des Sackes. 27. Siegrist-Basel: Die sogenannte fleckförmige Fettdegeneration des Sehnerven bei der Panophthalmie und der Iridocyclitis traumatica. 28. Stock-Freiburg i. B.: Experimentelle Beiträge zur Localisation endogener

Schädlichkeiten im Auge. 29. Uhthoff-Breslau: Beitrag zu den Sehstörungen bei Hirnverletzungen nebst Bemerkungen über functionelle Störungen bei Gehirn-Erkrankungen. 30. Volkmann-Berlin: Folgerungen für die Praxis aus der Theorie der Augenmagnete. 31. Vossius-Giessen: Struma und Cataract. — Zwei seltene Fälle von Orbital-Affection. 32. Wagenmann-Jena: Ueber Local-Anästhesie mit Aethylchlorid. 33. Wessely-Würzburg: Experimentelles über die Wirkung subconjunctivaler Injection. 34. Wintersteiner-Wien: Ueber secundäre Veränderungen in peribulbären Atherom-Cysten. 35. Wolff-Berlin: Ueber Skiaskopie Theorie, skiaskopische Refractions-Bestimmung und über mein elektrisches Skiaskop-Ophthalmometer, nebst Bemerkungen über die Accommodationslinie und die sphärische Aberration des Auges. — Ueber doppelseitigen pathologischen Lichtreflex der Macula lutea (Retinitis serosa centralis; Beobachtung mit meinem elektrischen Augenspiegel), ein neues Diagnosticon des Morbus Brighthii.

II. Demonstrationen. 1. Franke-Hamburg, 2. Grunert-Tübingen, 3. Heine-Breslau, 4. v. Hippel-Heidelberg, 5. Liebrecht-Hamburg, 6. Peters-Rostock, 7. Raehlmann-München, 8. Roemer-Würzburg, 9. Siegrist-Basel, 10. Stock-Freiburg i. Br., 11. Volkmann-Berlin, 12. Wintersteiner-Wien: Demonstrationen zu ihren Vorträgen. 13. Axenfeld-Freiburg i. Br.: Zur pathologischen Anatomie der Orbitalfractur. — Zur Neubildung glashäutiger Substanz. 14. Bach Marburg: Demonstrationen. 15. Best-Giessen: Demonstration mikroskopischer Präparate. 16. Dimmer-Graz: Demonstration von Photogrammen des Augenhintergrundes. 17. Elschnig-Wien: Demonstration mikroskopischer Präparate. 18. Gullstrand-Upsala: Demonstration eines Instrumentes zur Erzeugung von Strahlen-Gebilden um leuchtende Punkte. 19. Heine-Breslau: Demonstration stereoskopischer Photogramme. 20. Herzog-Berlin: Ueber die Entwicklung der Binnen-Musculatur des Auges. 21. Leber-Heidelberg: Demonstration eines einfachen Durchleuchtungs-Apparates des Auges. 22. de Lieto Vollaro: Ueber die pathologische Anatomie des Gerontoxon. 23. Pflüger-Bern: Demonstration einiger Instrumente. 24. v. Pflugk-Dresden: Phantom zu Augenspiegel-Uebungen. 25. Stock-Freiburg i. Br.: Demonstration einiger mikroskopischer Präparate. 26. Stoewer-Witten: Demonstration eines Instrumentes zur Extraction der Linse in der Kapsel. 27. Thier-Aachen: Demonstration eines Orbitaltumors. 28. Uhthoff-Breslau: Demonstration anatomischer Präparate von Diphtherie der menschlichen Conjunctiva. 29. Wagenmann-Jena: Zur pathologischen Anatomie der Aderhaut-Ruptur und Iridodialyse.

Jena, Juli 1902.

Prof. A. Wagenmann.
Schriftführer der Ophthalm. Gesellschaft.

Bibliographie.

1) Das Gesichtsfeld bei functionellen Nervenleiden, von Prof. Dr. A. R. v. Reuss in Wien. (Leipzig u. Wien, Franz Deuticke, 1902. 17 Figuren, 119 S.) Verf. legt seiner Arbeit 85 von ihm perimetrisch untersuchte Fälle zu Grunde. Von diesen waren nur 7 nicht traumatischen Ursprunges. Von den 78 Fällen traumatischen Ursprunges betrafen 59 Eisenbahn-Unfälle, während es sich bei den übrigen um Verletzungen verschiedener Art handelte. Von den 7 Fällen nicht traumatischen Ursprunges waren 2 Schreckneurosen; den übrigenn 5 Fällen lag Hysterie und Neurasthenie zu Grunde.

Nur bei einem Theil der Fälle, und zwar bei 53 Fällen jüngeren Datums, wurde ausnahmslos nach Ermüdungs-Symptomen (Spiralen) gesucht. Sie fehlten in 13 Fällen und waren bei 40 Fällen vorhanden. Die Gesichtsfeld-Anomalien finden sich nach den beiden grossen Gruppen, Hysterie und Neurasthenie, besprochen. Von ersterer die concentrische Einengung, soweit sie eine gewisse Stabilität besitzt und das oscillirende Gesichtsfeld. Von den bei Neurasthenie vorkommenden der Verschiebungs-Typus, der Wilbrand'sche Ermüdungs-Typus, die labile concentrische Einschränkung und die Ermüdungs-Spirale, der auch Einiges über die bei Neurasthenikern zur Beobachtung kommenden Erholungs-Ausdehnung beigefügt ist. Endlich ist ein Kapitel der Mischformen von Gesichtsfeld-Anomalien, wie sie nicht selten bei Hystero-Neurasthenie beobachtet werden, gewidmet. Der specielle Theil beschäftigt sich mit der Besprechung der einzelnen Fälle, und zwar in Kürze mit den Fällen älteren Datums, bei welchen nur nach den Einengungen der Grenzen gesucht, die Ermüdungs-Erscheinungen nur zufällig gefunden wurden; ausführlich dagegen mit den 53 Fällen, bei denen ausnahmslos nach Ermüdungs-Symptomen gesucht wurde. Namentlich gilt dies von den 40 Fällen, bei denen Spiralen constatirt wurden. Von diesen wurde 3 Mal nur ein Auge untersucht, so dass 77 Augen in Betracht kamen. Bei 70 konnten Spiralen nachgewiesen werden. Eingehend werden die einzelnen Formen der Spiralen einer Besprechung unterzogen und zur Erläuterung instructive Gesichtsfeld-Aufnahmen beigegeben. Einzelne besonders charakterisirte abnorme Formen werden beschrieben und als Dornenkronen-Gesichtsfelder, abortive Spirale, Sturzspirale bezeichnet. Betreffs der Farben verhielten sich die Spiralen der untersuchten Fälle in folgender Weise: 61 Augen (von den 77 in Frage kommenden Augen) hatten Spiralen für Blau; aber auch bei allen übrigen war das Blau nicht ganz intact. Roth-Spiralen waren 32 zu finden; Grün-Spiralen kamen nur an 25 Augen vor. Weiss-Spiralen fanden sich ebenfalls bei 25 Augen verzeichnet. Von den 40 Kranken hatten 6 Kranke nur eine Spirale, 9 Kranke 2, 7 Kranke 3 Spiralen. Ein einziges Mal fanden sich alle Gesichtsfeld-Grenzen spiralig verengt. Von den 70 Augen mit Spiralen hatten nur 22 normale Aussengrenzen für Weiss: 16 rechte, 6 linke. Der Spiegelbefund war fast ausnahmslos normal, nur in 5 Fällen fanden sich geringe Veränderungen am Augengrunde. Sämmtliche Kranke waren bei Eisenbahn-Unfällen betheiligt; Herabsetzung der Sehschärfe zeigten 20 Personen, doch konnte in keinem Falle die Herabsetzung der Sehschärfe mit Sicherheit mit der traumatischen Neurose in Zusammenhang gebracht werden. Was das Wesen der Ermüdung anbelangt, so schliesst sich Verf. der Ansicht Simon's, dass es sich um Ermüdung der Psyche handelt, an, und glaubt, dass mit dieser Theorie ganz gut in Einklang gebracht werden kann, dass dabei die Fähigkeit, aufzumerken, die Aufmerksamkeit auf zwei Punkte zu richten, leidet, und dass daneben auch die biochemischen Vorgänge beim Sehen alterirt werden können. In Bezug auf den Werth der Gesichtsfeld-Einengungen für die Diagnose ist Verf. der Ansicht, dass, wenn man auch aus den in Rede stehenden Gesichtsfeld-Veränderungen die Diagnose einer Hysterie oder Neurasthenie oder der häufigen Combinationen stellen kann, man doch nicht berechtigt ist, irgend einen Schluss auf die Ursache dieser Leiden zu ziehen. Den Zusammenhang zwischen Neurose und Trauma festzustellen, sei Aufgabe des Neurologen. — Ausführlicher spricht sich darüber Verf. noch am Schlusse des Kapitels über die Beziehungen zu der Schwere der Neurosen aus: „Alles, was wir bisher wissen, ist also, dass es Hysterie

und Neurasthenie traumatischer und anderer Natur geben kann, ohne dass Veränderungen im Gesichtsfelde vorkommen, dass nach meinen Erfahrungen bei Gesunden solche Veränderungen nicht zu finden sind, dass es zwar öfters der Fall ist, dass der Grad des Grundleidens mit dem Grade der perimetrischen Veränderungen im geraden Verhältnisse steht, dass aber im Allgemeinen dieses Verhältniss bisher nicht beobachtet werden konnte. Ob ein solches überhaupt nicht besteht, könnte nur durch ein speciell auf diesen Punkt gerichtetes Zusammenwirken des Neurologen mit dem Ophthalmologen erwiesen werden. Dann würde sich vielleicht eine schärfere Trennung der reinen Neurosen von den feinen organischen Läsionen, die bisher nur schwer nachweisbar sind, durchführen lassen." Schenkl.

2) Der toxische Einfluss des Alkohols auf die Ganglienzellen der Netzhaut, von Harry Friedenwald. (Bulletin of the Johns Hopkins Hospital. XIII. S. 52.) A. Holden studierte die Veränderungen der Retina, die sich nach chronischer Alkohol-Vergiftung (reinem und käuflichem Methyl-Alkohol, Jamaica-Ingwer-Essenz) bei Kaninchen zeigten. Er fand die Ganglienzellen der Netzhaut deutlich degenerirt (nach Nissl), die innere und äussere Körnerschicht weniger in Mitleidenschaft gezogen, Veränderungen, wie sie Birch-Hirschfeld ganz ähnlich bei der akuten Methyl-Alkohol-Vergiftung beschrieben hat. Loeser.

3) Tuberkulose der Bindehaut, von Sydney Stephenson. (Brit. Med. Journ. 1902. 3. Mai.) Verf. berichtet über 2 Fälle von Tuberkulose der Bindehaut, bei 17 bezw. 15 Monate alten, erblich belasteten Kindern; beide Male konnten in den aus der Bindehaut ausgekratzten Massen Tuberkelbacillen nachgewiesen werden. Das erste Kind starb an Miliartuberculose; es konnten miliare Tuberkel in der Aderhaut nachgewiesen werden und doppelseitige Papillitis. In diesem Falle war also die Conjunctival-Tuberculose Theilerscheinung einer Allgemein-Infection, während sie in dem zweiten eine locale Erkrankung bildete. Loeser.

4) Das Pince-nez in der Augen-Praxis, von Dr. Joyce. (Brit. Med. Journ. 1902. März. S. 700.) Verf. hat darauf aufmerksam gemacht, dass durch den Druck, den die Pince-nez auf die seitlichen Nasenpartien ausüben, eine Verziehung der Thränenpunkte und so Epiphora bedingt werde. Da diese Lageveränderung nicht eintritt, wenn das Pince-nez bei geschlossenen Augen aufgesetzt wird, giebt er den Rath, den Patienten entsprechende Anweisungen zu geben. Im übrigen empfiehlt er eine Controlle der verordneten Augengläser durch den Arzt. Loeser.

5) Adrenalin, von A. Stanley Green. (Brit. Med. Journ. 1902. 10. Mai. S. 1142.) Adrenalinchlorid ist besonders wirksam bei Entzündungszuständen der Conjunctiva, bei Pannus, Iritis, Keratitis, Sklerotitis und akuter Darcyocystitis. Es wird in einer Lösung von 1 : 10000 (abgekochtes Wasser oder sterilisirte Kochsalzlösung) gewöhnlich 3 Mal eingeträufelt. Die Wirksamkeit des Medicaments wird durch 7 Krankengeschichten illustrirt. Besonders hervorzuheben ist der günstige Einfluss auf Photophobien bei conjunctivalen und cornealen Affectionen; bei Hornhautgeschwüren sei es schädlich. Loeser.

6) Pseudogliom, von de Schweinitz und Shumway. (Amer. Journ. of the med. Sciences. 1901. Dec.) Anatomische Untersuchung des rechten Auges eines 2jährigen Knaben, das klinisch die Symptome eines Glioms darbot. Die Ergebnisse der mikroskopischen Untersuchung sind zu einem kurzen Referate nicht geeignet. Loeser.

7) Ueber das Centrum der reflektorischen Pupillen-Verengerung und über den Sitz und das Wesen der reflectorischen Pupillen-Starre, von Baas. (Münchener med. Wochenschrift. 1902. Nr. 10.) Verf. nimmt mit Henschen, Völkers, Bernheimer u. A. eine isolirte Lagerung der Oculomotorius-Kerne für die inneren und äusseren Augenmuskeln an; der Kern für den Sphinkter iridis und den M. ciliaris liegt am weitesten nach vorn (unpaarer Mediankern, sogen. Centralkern Perlia's?). Den Sitz der reflectorischen Pupillenstarre verlegt er nicht in das Rückenmark, sondern in das Gehirn, und zwar in den Oculomotorius-Kern vorn unter den Vierhügeln; das Symptom erklärt er als Degeneration, bezw. Reizung des Sphincterkernes, analog der Degeneration in den Spinalganglien bei Tabes u. s. w. Steindorff.

8) Ueber Divergenzlähmung, von v. Hippel, jun. (Vortrag im Naturhistorisch-med. Verein zu Heidelberg am 11. Juni 1901 gehalten; ref. nach der Münchener med. Wochenschrift. 1902, Nr. 3.) Bei einem 18 Jahre alten jungen Mädchen trat im Anschluss an einen Hitzschlag Doppeltsehen auf; das Mädchen bot ausserdem typische Zeichen schwerer Hysterie. Die Art der Diplopie führte zur Diagnose „Divergenzlähmung"; Tenotomie des M. rect. internus führte wohl zu Einfachsehen in die Ferne, aber eine normale abductive Fusion erfolgte nicht, so dass es sich weniger um einen Konvergenzkrampf, als um eine Divergenzlähmung gehandelt haben muss. Steindorff.

9) Ueber Iris-Tuberculose, von Schrecker. (Inaug.-Diss. 1902. Berlin.) Ausführliche Krankengeschichte eines Falles von Iritis mit Knötchenbildung; obwohl vielerlei für Lues hereditaria spricht, glaubt Verf. den Process als tuberculös auffassen zu sollen. Der eine Bulbus musste wegen anhaltender Schmerzen bei beginnender Schrumpfung entfernt werden; leider wird das Ergebniss der mikroskopischen Untersuchung nicht mitgeteilt. Steindorff.

10) Zur Frage des Supraorbitalreflexes, von Dr. Hudovernig. (Neurolog. Centralbl. 1901. Nr. 20.) Der „Reflex" den Bechterew als „Augenreflex" bezeichnet, ist nicht wie Mc. Carthy will, ein echter Reflex, sondern nur Weiterleitung des mechanischen Reizes; Verf. kommt zu dieser Annahme besonders durch die Beobachtung, dass die Zuckungen im M. orbicularis auch in einem Falle von Exstirpation des Ganglion Gasseri auftrat, während doch dem Trigeminus der centripetale Theil im Bogen dieses Reflexes zukommen soll. Steindorff.

11) Ein neuer Localisationsapparat zur Lagebestimmung intraocularer Fremdkörper durch Röntgenstrahlen, von L. Webster Fox, Philadelphia. (Philad. Med. Journ. 1902. 1. Februar.) Ein der Augapfelform angepasster Gold- oder Silberdraht von ovaler Form mit zwei sich kreuzenden Querspangen wird unter Cocaïn dem Auge angelegt, dessen Vorderfläche dadurch in 4 Quadranten zerlegt wird. Eine Reihe beigefügter Abbildungen soll die Vorzüge der Methode beweisen. Neuburger.

12) Einpflanzung einer goldenen Kugel zur besseren Stütze für ein künstliches Auge, von L. Webster Fox, Philadelphia. (New York Med. Journ. 1902. 18. Januar.) Bei der bekannten vom Verf. angegebenen Methode wendet er jetzt statt die Glaskugeln solche aus Gold an; eine weitere Verbesserung des Verfahrens besteht darin, dass die Kugel nach Anlegung der Conjunctivalnähte durch einen „Conformer", d. h. eine für einige Tage eingelegte, einem künstlichen Auge nachmodellirte Schale aus Gold in ihrer Lage gehalten wird. Neuburger.

13) Klinische Erfahrungen mit Jequiritol und Jequiritol-Serum, von Wilh. Kattwinkel. (Inaug.-Dissert. Bonn. 1902.) Verf. hat in der Klinik von Privatdocent Dr. Hummelshain in Bonn in einer Anzahl von Fällen chronischer äusserer Augenleiden verschiedener Aetiologie die neuen von P. Römer angegebenen Jequiritol-Präparate, Jequiritol und Jequiritol-Serum, angewandt und ist im Allgemeinen mit den Erfolgen zufrieden. In den meisten Fällen trat die typische Ophthalmie ganz plötzlich auf, ihre Dauer erstreckte sich im Durchschnitt auf 6—10 Tage. Eine ernstliche Gefährdung des Auges trat durch die hervorgerufene Entzündung niemals auf. Bei stürmisch verlaufender Ophthalmie und bei heftigen subjectiven Beschwerden wurde das Jequiritol-Heilserum vom Bindehaut-Sack aus mit bestem Erfolge angewandt. Am wirksamsten zeigte sich die Jequiritol-Behandlung in Fällen von altem Pannus, und hauptsächlich von Leukomen, bei denen eine auffallend schnelle Aufhellung beobachtet werden konnte. Fritz Mendel.

14) Pulsirender Exophthalmus links in Folge von Schussverletzung der Arteria carotis communis dextra im Sinus cavernosus; Selbstmord-Versuch 1895. Von Dr. Wiemuth. (Demonstration in der freien Vereinigung der Chirurgen Berlins, Sitzung am 10. März 1902.) Einschuss rechte Schläfe, Geschoss sitzt im linken Oberkiefer. Nach der Verletzung Lähmung des I. Trigeminus-Astes rechts, Keratitis neuroparalytica rechts, ein halbes Jahr nach der Verletzung Enucleation des rechten Bulbus. Schwirren im Kopf, links Exophthalmus, der pulsirt. Ligatur der Carotis communis dextra hat nur vorübergehenden Erfolg, ebenso Resection derselben. Die Sehkraft links nimmt immer mehr ab, das Sausen und Schwirren wird stärker, die Spannung im linken Augapfel höher. Druck auf die linke Carotis ohne Erfolg. Fritz Mendel.

15) Ueber das „röhrenförmige Gesichtsfeld" bei Hysterie, von Prof. Richard Greef in Berlin. (Berl. klin. Wochenschrift. 1902. Nr. 21. S. 496.) Verf. stellt in der Charité-Gesellschaft ein hysterisches Kind vor, das bei normaler Sehschärfe und bei normalem Augenhintergrund eine stark concentrische Gesichtsfeld-Einengung zeigte. Dieses „röhrenförmige Gesichtsfeld" wurde in den letzten Jahren in der Charité fast regelmässig bei Hysterischen gefunden. Fritz Mendel.

16) Zur Methodik der Pupillen-Untersuchung, von Prof. L. Bach in Marburg. (Deutsche med. Wochenschrift. 1902. Nr. 23. S. 410.) Bezugnehmend auf die Pupillen-Untersuchung, die von Prof. Schirmer in Greifswald vorgeschlagen wurde, setzt Verf. den Gang seiner Untersuchung auseinander. Die Pupillen-Untersuchung wird im Dunkelzimmer vorgenommen, in dem zuerst die Gasflamme hinter dem Patienten aufgestellt und so zunächst die Pupillenweite bei stark herabgesetzter Beleuchtung festgestellt wird. Nachdem die Lichtquelle dann seitlich vor den Patienten geschoben ist, wird unter einer Convexlinse von + 13 D. die directe und indirecte Pupillen-Reaction geprüft. Nur in seltenen Fällen, wo man im Zweifel ist, ob es sich Störungen in der centripetalen oder centrifugalen Bahn handelt, prüft Verf. auch binocular durch längeres Belichten mit Tageslicht.[1] Fritz Mendel.

---

[1] Seit vielen Jahren verwende ich folgendes Verfahren, um Vorhandensein und Grösse der Pupillen-Zusammenziehung auf Licht festzustellen: Im dunkeln Zimmer steht eine Gaslampe mit Hebel neben dem zu prüfenden Auge; die Flamme wird so weit verkleinert, dass der Beobachter so eben noch die Pupille wahrnimmt: nun wird plötzlich die Flamme vergrössert. Dabei treten auch die kleinsten Veränderungen der Pupillen-Weite klar zu Tage. H.

17) Ueber centrale Augenmuskelnerven-Bahnen, von Dr. J. Piltz in Warschau. (Neurolog. Centralbl. 1902. Nr. 11. S. 482.) Verf. beschreibt die secundären Degenerationen, die er nach Exstirpation des frontalen Augenmuskelcentrums und der sogenannten Augenregion bei Versuchen an Kaninchen und Hunden gefunden hat. Fritz Mendel.

18) Zur Sichtbarkeit der Röntgenstrahlen, von Dr. Arthur Crzellitzer in Berlin. (Fortschritte auf dem Gebiete der Röntgenstrahlen. Bd. V.) Verf. prüft nach eigens dazu angegebenen Versuchsmethoden die Wirkung der Röntgenstrahlen auf die Netzhaut und kommt zu interessanten Resultaten, die sich nicht kurz zusammenfassen lassen. Fritz Mendel.

19) Demonstration zur Physiologie des corticalen Sehens, von Prof. E. Hitzig in Halle. (Neurolog. Centralbl. 1902. Nr. 10. S. 434.) Verf. zeigt in einer kurzen Demonstration die Gesichtsfelder von Hunden, die von ihm doppelseitig im Hinterlappen, in der von Munk „sogenannten Sehsphäre" operirt wurden. Fritz Mendel.

20) Einiges über die Beziehungen der Sehbahnen zu dem vorderen Zweihügel der Kaninchen, von Dr. Viktor Beol. (Nach einem Referat im Neurolog. Centralbl. 1902. Nr. 10. S. 453.) Verf. hat seine Versuche an Kaninchen gemacht, denen einseitig das Occipital-Hirn abgetragen wurde; andren Thieren wurde ausserdem das Auge derselben Seite enucleïrt. Es zeigte sich, dass die Endigung der Rinden-Zweihügelbahn in derselben Schicht des Zweihügels gelegen war wie die Endigung der retinalen Zweihügelbahn. Die beiden Kerne des Corp. genic. laterale, sowie die Kerne des Thalamus sind in ihren Beziehungen zur corticalen Sehstrahlung nicht gleichwerthig. Fritz Mendel.

21) Noch einmal die Methodik der Pupillen-Untersuchung, von Prof. Otto Schirmer in Greifswald. (Deutsche med. Wochenschrift. 1902. Nr. 23. S. 412.) Bei der Verschiedenheit der künstlichen Beleuchtung durch hellere oder weniger stark leuchtende Lichtquellen räth Verf. die Pupillen-Untersuchung bei Tageslicht vorzunehmen, und zwar bei verdecktem andern Auge, um die Leistungsfähigkeit des einen Nerven und seine Functionen isolirt zu untersuchen. Fritz Mendel.

22) Heilung einer Meningitis tuberculosa, von Dr. Thomalla. (Berliner klin. Wochenschrift. 1902. Nr. 24. S. 565.) Verf. berichtet über einen 20 jährigen Patienten aus tuberculöser Familie, der an einer schweren Meningitis tuberculosa erkrankte. Der frühzeitig und reichliche Creosotgebrauch stellte den Patienten vollkommen wieder her, es seien die in der Entwicklung befindlichen Chorioidal-Tuberkel verschwunden. Fritz Mendel.

23) Ueber die Infection vom unverletzten Bindehautsack aus, von K. Hirota. (Centralbl. f. Bakteriologie. 31. 6. Referirt nach der Deutschen Medic.-Zeitung. 1902. Nr. 44.) Nach den Versuchen des Verf. kann der Milzbrand-Bacillus nur ganz ausnahmsweise vom unverletzten Bindehautsack aus eindringen. Die in den Bindehautsack gebrachten Bakterien waren meist nach einer, sicher nach 24 Stunden nicht mehr zu finden. Ebenso, wie Römer, ist Verf. der Meinung, dass die Infection nicht vom Bindehautsack selbst, sondern von den Thränen-Nasenkanälen oder von der Nase aus erfolgt. Fritz Mendel.

Um Einsendung von Separatabdrücken wird gebeten (Berlin NW. 26 Schiffbauerdamm).

Verlag von Veit & Comp. in Leipzig. — Druck von Metzger & Wittig in Leipzig.

Centralblatt

für praktische

AUGENHEILKUNDE.

Herausgegeben von

Prof. Dr. J. Hirschberg, Geh. Med.-Rath, in Berlin.

Unter ständiger Mitwirkung der Herren Dr. Ancke in München, Dr. Berger in Paris, Prof. Dr. Birnbacher in Graz, Dr. Brailey in London, Prof. Dr. H. Cohn in Breslau, Doc. Dr. Cl. du Bois-Reymond in Berlin, Doc. Dr. E. Emmert in Bern, Prof. Dr. C. Gallenga in Parma, Dr. Ginsberg in Berlin, Prof. Dr. Goldzieher in Budapest, Dr. Gordon Norrie in Kopenhagen, Prof. Dr. Horstmann in Berlin, Dr. Issigonis in Smyrna, Prof. H. Knapp in New York, Prof. Dr. Krückow in Moskau, Dr. Kuthe in Berlin, Dr. Landau in Coblenz, Prof. Dr. Magnus in Breslau, Major F. P. Maynard, I. M. S., Civil Surgeon of Patna and Superintendent of the Medical School, Dr. Michaelsen in Görlitz, Dr. Moll in Berlin, Prof. Dr. J. Munk in Berlin, Dr. Neuburger in Nürnberg, Dr. Peltesohn in Hamburg, Dr. Pergens in Brüssel, Prof. Dr. Peschel in Frankfurt a. M., Dr. Purtscher in Klagenfurt, Dr. M. Reich in Petersburg, Med.-Rath Dr. Scheer in Oldenburg, Prof. Dr. Schenkl in Prag, Prof. Dr. Schwarz in Leipzig, Dr. Spiro in Berlin, Dr. Stiel in Köln.

Monatlich ein Heft. Preis des Jahrganges 12 Mark. Zu beziehen durch alle Buchhandlungen des In- und Auslandes und die Postanstalten des Deutschen Reiches.

August. Sechsundzwanzigster Jahrgang. 1902.

Ueber den Hering'schen Fallversuch bei Strabismus.

Von Dr. **Richard Simon** in Berlin.

Parinaud[1] betrachtet den positiven Ausfall des Hering'schen Fallversuches nicht als Kriterium für das Vorhandensein normalen Binocularsehens und stützt diese Ansicht auf zwei von Greeff[2] und von mir[3] veröffentlichte Fälle. Wie jedoch schon Bielschowsky[4] erwähnt, lassen

[1] Le strabisme et son traitement. S. 106. Paris 1899.

[2] Physiologische Beobachtungen. II. Bemerkungen über binoculares Sehen Schielender. Klin. Monatsbl. f. Augenheilk. 1895. October.

[3] Centralbl. f. prakt. Augenheilk. 1896. Juni.

[4] Untersuchungen über das Sehen der Schielenden. v. Graefe's Archiv f. Ophth. L. S. 498.

diese sich keineswegs dafür in Anspruch nehmen, und es scheint mir angebracht, dies unter Beifügung weiterer Beobachtungen zu zeigen, da neuerdings NICOLAI[1] einen ähnlichen Fall — gutes Bestehen des Fallversuches, aber mangelhafte Vereinigung stereoskopischer Bilder bei Divergenzschielen — mittheilt und, im Anschluss an PARINAUD, sich dahin äussert, dass der Fallversuch nicht beweisend für das normale Binocularsehen sei.

Allen diesen Fällen ist gemeinsam, dass es sich um Divergentschielende handelt, denen der Fallversuch tadellos, die Vereinigung stereoskopischer Figuren hingegen nur mangelhaft oder meistens sogar gar nicht gelingt.

Fall 1. Fritz N., 10 Jahre alt. R u. L + cyl 4,5 S $< {}^{6}/_{12}$. Periodische Divergenz. Auf einen einzelnen Gegenstand wird gut convergirt und daher auch der Fallversuch gut bestanden. Stereoskopische Bilder werden hingegen nicht vereinigt, vielmehr tritt sofort Divergenz mit gekreuzten Bildern auf.

Fall 2. Otto G., 21 Jahre. Giebt an, seit Langem zu schielen, wenn auch nicht ständig. Er hat schon selbst bemerkt, dass er beim Anblicken eines einzelnen Gegenstandes nicht schielt. Beim Blick in die Ferne stellt sich das linke, beim Lesen das rechte Auge in Divergenz. R ${}^{6}/_{12}$, — cyl 2,0 ${}^{6}/_{6}$; L ${}^{6}/_{60}$, — 2,5 ⊃ — cyl 1,0 ${}^{6}/_{6}$. Bei voller Correction stellen sich beim Blick in die Ferne meistens beide Augen scheinbar ein. Hingegen stellt sich beim Lesen das rechte Auge sofort in Divergenz, gleichgiltig ob mit blossem Auge gesehen wird oder ob durch beiderseitige Vollcorrection die Augen emmetropisch oder durch entsprechende Gläser vor dem rechten Auge beide gleich myopisch gemacht werden. Hingegen wird auf einen Bleistift, einen Finger, ja selbst auf die vorgehaltene Faust unter allen Bedingungen gut convergirt. Am Perimeter stellen sich die Augen auf den centralen Fixirpunkt genau ein, unter der deckenden Hand weicht sowohl das rechte, wie das linke um etwa 28—30° nach aussen ab. Dementsprechend wird am Fallapparat die feste Perle mit beiden Augen richtig fixirt und der Fallversuch fehlerlos bestanden. Hingegen werden am Stereoskop vielleicht leichte Krystallfiguren, complicirtere Vorlagen aber nie vereinigt. Entweder wird das Bild einer Seite vollkommen unterdrückt oder, wenn beide gleichzeitig zum Bewusstsein kommen, das Bild des rechten Auges nach rechts, das des linken nach links verlegt bei manifester Divergenz.

Fall 3. Paul M., 23 Jahre. R ${}^{6}/_{36}$, — 2,25 ⊃ — cyl 2,0 ${}^{6}/_{8}$; L — 6,0 ⊃ — cyl 3,0 ${}^{6}/_{18}$. Beim Lesen ohne Gläser tritt sofort starke Divergenz des linken Auges auf, auch mit Correction ist es fast stets der

[1] Binoculair zien en de valproef van Hering. Nederl. Tijdschrift voor Geneeskunde. 1901. I. Nr. 3.

Fall, nur selten erfolgt normale Einstellung. Dagegen convergiren die Augen auf einen einzelnen Gegenstand — mit und ohne Correction — sofort ganz normal, auch beim Lesen einzelner Buchstaben. Der Fallversuch wird gut bestanden, dagegen ist eine Vereinigung stereoskopischer Vorlagen auf keine Weise zu erzielen. Entweder wird nur das rechte Bild gesehen, wenn aber einmal beide zu gleicher Zeit percipirt werden, so liegt das rechte rechts, das linke links.

Fall 4. Johann Th., 27 Jahre. R $^6/_5$, L $^6/_4$. Periodischer Strabismus divergens des rechten Auges. Der Fallversuch ergiebt vollkommen gutes Binocularsehen, dagegen ist am Stereoskop auf keine Weise normales Binocularsehen zu erzielen. Das rechte Bild wird stets nach rechts, das linke nach links verlegt.

Sämmtliche von mir beobachteten Fälle, auch der früher mitgetheilte, zeigten also beim Lesen und bei der Untersuchung am Stereoskop eine sofort auftretende Divergenz, die sich auch durch das Fehlen körperlichen Sehens documentirte, beim Fallversuch hingegen normale Tiefenwahrnehmung, aber nicht trotz Schielens, sondern weil hierbei Abweichung eines Auges nicht eintrat, vielmehr normale binoculare Einstellung erfolgte. Dasselbe ist für Greeff's Patientin anzunehmen. Wenn auch über die Stellung der Augen beim Fallversuch nichts bemerkt ist, so findet sich doch die Angabe: „Beim Blick geradeaus meist gute Fixation", so dass diese wohl auch für die Untersuchung am Fallapparat anzunehmen ist. Es bliebe also als einzige Ausnahme Nicolai's Fall übrig. Es handelte sich um ein 13jähriges Mädchen mit halber Sehschärfe auf beiden Augen und Strabismus divergens des linken. Gekreuzte Doppelbilder konnten mit Leichtigkeit hervorgerufen werden. Der Hering'sche Fallversuch wurde gut bestanden, ebenso einfache stereoskopische Figuren zur Vereinigung gebracht, verwickeltere hingegen nicht. Ueber die Stellung der Augen bei den verschiedenen Versuchen wird leider nichts mitgetheilt, so dass man eigentlich annehmen müsste, dass die Divergenz dauernd bestand. Es erscheint mir aber doch recht wahrscheinlich, dass beim Fallversuch, also beim Blick auf einen einfachen Gegenstand, eine Einstellbewegung des schielenden Auges stattgefunden hat. Der Fall würde sonst thatsächlich ein Unicum sein. Allerdings haben in extrem seltenen Fällen auch Schielende eine gewisse Tiefenwahrnehmung auf Grund der Querdisparation, die das Bestehen des Fallversuches in grober Weise ermöglicht. So theilt Bielschowsky[1] die Beobachtung eines 11jährigen Mädchens mit, das bei dem mit allen Vorsichtsmaassregeln angestellten Fallversuch regelmässig lange Reihen von richtigen Angaben machte, wenn die Kugeln nicht in unmittelbarer Nähe vor oder hinter der fixirten Perle fielen, während es

[1] l. c. S. 446. Fall 8.

bei Verschluss des Schielauges, wie alle monocular Sehenden, den gröbsten Irrthümern unterlag. Einen ähnlichen Fall, den ich leider nur flüchtig untersuchen konnte, verdanke ich Herrn Dr. SALOMONSOHN. 21 jähriger Mann. Convergenz des linken Auges von 15°. R S = $^5/_3$.E., L S = $^5/_6$, + 0,5 $^5/_5$. Wurden die Kugeln nahe der fixirten fallen gelassen, so wurden auch beim Sehen mit beiden Augen viele Fehler gemacht, ein deutlicher Unterschied gegen das Sehen mit einem Auge nicht constatirt. Hingegen wurde der Fallversuch bei grösserer Distanz zwischen fixirter und fallender Kugel beim Sehen mit beiden Augen auffallend besser bestanden, als wenn ein Auge verschlossen wurde. Aber von der Feinheit, mit der der Fallversuch von normal Binocularsehenden bestanden wird, unterscheiden sich derartige Fälle doch so beträchtlich, dass es mir nicht recht wahrscheinlich ist, dass NICOLAI's Fall zu diesen gehört.

Dass die eine Untersuchung bei ruhendem, die andere bei bewegtem Blick stattfindet, dürfte keine ausreichende Erklärung dafür abgeben, dass beim Fallversuch richtige Convergenz und dementsprechend gute Angaben erfolgen, stereoskopische Bilder hingegen in Folge der dabei ebenso wie beim Lesen sofort auftretenden Divergenz nicht vereinigt werden. BIELSCHOWSKY rechnet mit zwei Möglichkeiten. Erstens[1] weist er darauf hin, dass bei erheblicher Differenz in der Sehschärfe beider Augen, aber ohne nennenswerthe dynamische Ablenkung im Stereoskop leicht das dem schwächeren Auge entsprechende Bild vernachlässigt wird, während beim Fallversuch die momentane, von der fallenden Kugel gegebene Erregung auch von einem schwachsichtigen Auge wahrgenommen und ausgenutzt wird, sobald es richtig fixirt, da der Fallversuch ja auch bei Herabsetzung der Sehschärfe auf $^1/_{15}$—$^1/_{20}$ der normalen auf einem Auge noch bestanden wird. Das trifft für meine Fälle nicht zu, da erstens stets starke dynamische Ablenkung bestand, ausserdem die Sehschärfe auf beiden Augen meistens ziemlich gleich war und nur in einem Falle sich wie $^1/_3$ zu $^3/_4$ verhielt, also immer noch recht gut war. Die zweite Erklärung lautet[2]: „Oefters sieht man auch divergente Strabismen mit erhaltener Fähigkeit zu zeitweiser binocularer Einstellung, welche den Fallversuch, so lange sie richtig fixiren, fehlerfrei bestehen, im Stereoskop dagegen keinen sicheren stereoskopischen Effect angeben, einfach aus dem Grunde, weil mit dem starken, zum Zwecke der binocularen Einstellung aufgebrachten Convergenzimpulse eine entsprechende Accommodation stattfindet, welche das Erkennen der feineren Details in den Zeichnungen unmöglich macht und dadurch die Abweichung des einen Auges begünstigt." Auch diese Erklärung halte ich nicht für genügend. Denn bietet man den Patienten einzelne kleinste Buchstaben, so vermögen sie, richtig darauf zu convergiren und ohne Zögern

[1] l. c. S. 499.

[2] l. c. S. 505.

zu lesen, ein Beweis, dass der Accommodationsgrad, unabhängig vom Convergenzimpulse, genau der Entfernung des zu erkennenden Gegenstandes angepasst ist.

Die merkwürdige Eigenschaft, dass durch einen einzelnen Gegenstand ein Convergenzimpuls ausgelöst wird[1], gleichgiltig, ob dieser Gegenstand sehr fein ist und dadurch die Accommodation anregt, oder so grob, dass sein Einfluss in dieser Hinsicht nur gering sein kann, giebt die Erklärung dafür ab, dass der Fallversuch, bei dem ja auch nur eine einzelne Perle fixirt wird, fehlerlos bestanden wird, da eben hierbei genaueste Einstellung beider Augen erfolgt. Es ist deshalb in jedem Falle die Stellung der Augen bei den verschiedenen Untersuchungen auf's Sorgfältigste zu controlliren, bevor man sich zu der Annahme entschliessen darf, dass der Fallversuch trotz positiven Ausfalls die foveale Einstellung beider Augen nicht beweise. Auch bei Strabismus convergens ist solche Vorsicht erforderlich; denn in vereinzelten Fällen kann auch hierbei unter gewissen Bedingungen eine genaue Einstellung beider Augen erfolgen, selbst wenn im Allgemeinen constantes Schielen vorliegt. Nähert man das Fixations-Object den Augen, so sieht man bisweilen das schielende Auge sich weniger ausgiebig nach innen wenden als das fixirende, es muss mithin ein Punkt kommen, wo der Convergenzgrad beiderseits gleich ist. Ist die normale Correspondenz nicht verloren gegangen, so kann es zu einer nicht nur scheinbaren, sondern wirklich genauen binocularen Einstellung kommen, womit die Möglichkeit der Tiefenwahrnehmung gegeben ist. Findet bei geringgradigem Schielen diese Einstellung schon in etwas grösserer Entfernung statt und wird der Fallversuch in dieser Entfernung angestellt, so wird man ein positives Resultat erhalten, während die stereoskopische Prüfung auch in diesen Fällen viel unsicherer zu sein scheint. Ich selbst kann allerdings nur eine Beobachtung dieser Art beibringen. — R. Sch., 14 Jahre alt. R S = $^6/_4$, L S = $^6/_{12}$; Gläser bessern nicht. Strabismus convergens ocul. sinistr. Schielt seit seinem 3. Lebensjahre. 1893 (5 Jahre alt) Schielwinkel am Perimeter 10°, 1895 März 20°, October 25°. In gleicher Stärke hielt es sich bis Anfang 1897. Dann trat eine zunächst leichte Besserung ein. Im April 1898 betrug der Schielwinkel noch 10—15° (bei Fixation mit dem linken Auge 20°); Juli 1898 10°, Juni 1902 5° (bei Fixation links 15°). Bei der gewöhnlichen Fixation mit dem rechten Auge sind stets Doppelbilder vorhanden, die den Patienten allerdings nicht belästigen, während bei Fixation mit dem linken Auge Doppelbilder nur mit Hilfe eines rothen Glases vor einem Auge zum Bewusstsein gebracht

[1] In dem früher publicirten Falle konnte ich zeigen, dass ein Licht selbst dann binocular fixirt wurde, wenn vor das eine Auge ein rothes Glas gehalten wurde, und dass, während beim Lesen mit beiderseits offenen Augen sofort starke Divergenz eintrat, bei Fixation eines Fingers mit einem Auge das verdeckte eine beträchtliche Einwärtsbewegung machte.



werden können. Nähert man einen Gegenstand den Augen, so nähern sich auch die Doppelbilder, um meistens in einer Entfernung von etwa 14 bis 16 cm vom Auge zu verschmelzen. Untersucht man in dieser Distanz am Fallapparat, so werden, so lange einfach gesehen wird, vollkommen richtige Angaben gemacht, z. B. 30 Kugeln hintereinander ohne Zögern fehlerlos bestimmt, während in grösserer Entfernung ebenso wie bei monocularer Beobachtung in allen Distanzen sämmtliche Kugeln als hinten fallend erscheinen. Am Stereoskop gelingt erst seit einiger Zeit die Vereinigung leichterer Bilder (d. h. von geringer Seitendistanz) zur flächenhaften Fusion, während es bisher auch mit Hilfe des Javal'schen Spiegel-Stereoskops noch nicht gelungen ist, Bilder mit wirklich stereoskopischer Wirkung zur Verschmelzung zu bringen. Also ähneln solche Fälle den oben beschriebenen darin, dass das Vorhandensein von Tiefenwahrnehmung wohl mit Hilfe des Fallapparates, nicht aber mittels des Stereoskops nachgewiesen werden kann, unterscheiden sich jedoch insofern, als bei den besprochenen Fällen von periodischem Divergenzschielen in allen Entfernungen der Fallversuch bestanden wird, während bei diesen Convergentschielenden eine mehr oder weniger starke Annäherung des Fixationsobjectes erfolgen muss, um die Augen zur Einstellung zu bringen. Diese Einstellung ist demnach, so weit sich bis jetzt urtheilen lässt, für das gute Bestehen des Fallversuches nothwendig, so dass damit die Einwände gegen seine Beweiskraft sich erledigen dürften.

Klinische Beobachtungen.

Obere Halbtaubheit der Pupille.

Von J. Hirschberg.

Fällt plötzlich ein Lichtstrahlen-Bündel in die eine Pupille eines gesunden Menschen, so wird einerseits an der entsprechenden Stelle des Gesammt-Gesichtsfeldes eine Licht-Empfindung merkbar, andrerseits erfolgt Zusammenziehung beider Pupillen, — selbst dann, wenn die das Strahlenbündel entsendende Lichtquelle nicht dem gemeinschaftlichen Gesichtsfeld angehört, sondern dem besonderen eines der beiden Augen. Von dieser Thatsache kann man durch die leichtesten Versuche sich überzeugen. Diejenige theilweise Reflex-Taubheit der Pupillen, welche bei der im Gehirn bedingten Halbblindheit beider Augen (bei der sogenannten Hemianopsia oder Hemiablepsia) vorkommt, ist als hemiopische Pupillen-Reaction seit nahezu 20 Jahren in der Literatur, sowohl der Nerven- wie der Augenheilkunde, genügend erörtert: sie bezieht sich auf das Leiden eines Sehstrangs (Tractus), bezw. seiner Fortsetzung bis zu den primären Opticus-Ganglien. Hingegen ist diejenige Reflex-Halbtaubheit, welche der theilweisen Leitungs-Unterbrechung eines Sehnerven entspricht, weniger beobachtet und erörtert worden. Sie ist aber in den einschlägigen Fällen von grösster Wichtigkeit: erstlich für die Diagnose, um materielle Leiden von hysterischen sicher zu trennen;

zweitens für die Prognose, um heilbare Zustände von unheilbaren, wenigstens im Laufe der Beobachtung, auseinander zu halten, — wie ich dies für die Leitungs-Unterbrechung des ganzen Sehnerven-Querschnitts vor Kurzem genauer erörtert habe.[1]

Nehmen wir den klarsten Fall einer theilweisen Sehnerven-Verletzung.

Am 14. Mai 1881 erhielt ein Student[2] mit einem stumpfen Rappier einen Stoss ins rechte Auge. Unmittelbar nach der Verletzung war das verletzte Auge vollständig blind und blieb so ungefähr $^1/_4$ Stunde lang. Eine halbe Stunde nach der Verletzung war wieder Sehkraft vorhanden. Am 18. Mai sah man innen unten am Hornhaut-Rande eine verharschte Wunde der Augapfel-Bindehaut, mit Blut-Unterlaufung. Sehnerv normal. $S = {}^1/_7$, die obere Hälfte des Gesichtsfeldes fehlt. Im Laufe der Behandlung stieg S auf $^1/_3$, während das Gesichtsfeld nach oben bis zum 3. Grad sich erweiterte. Die Sehnerven-Scheibe wurde hell; der innere untere Quadrant derselben grünlich-weisslich, im aufrechten Bilde. Bei der ersten Untersuchung ist die Pupille des verletzten Auges ein wenig weiter, als die des andren; zieht sich aber bei Licht-Einfall regelrecht zusammen. Leider fehlt jede Bemerkung darüber, ob bei der Bestrahlung von oben her die Pupille sich anders verhielt, als bei der von unten.

Bei einem kürzlich beobachteten Falle war dieser Unterschied sehr ausgesprochen und sehr lehrreich für die Beurtheilung.

Eine 26jährige, sehr nervöse Frau, die an heftigem rechtsseitigem Kopfschmerz und starker Benommenheit desselben bis zur Unerträglichkeit gelitten, war am 12. Juni 1902 unter Aethernarcose zufallsfrei wegen Empyem mittels Eröffnung der rechten Kiefer-, Siebbein- und Keilbein-Höhle (von der Kieferhöhle aus), operirt worden. Sowohl die vorderen wie mittleren und hinteren Siebbein-Zellen konnten sicher und ohne dass eine stärkere Blutung die vortreffliche Uebersicht gestört hätte, entfernt werden. Als die Kranke aus der Betäubung erwachte, hatte sie die Empfindung, dass ein schwerer, nicht zu erhebender Vorhang auf dem rechten Auge laste. Am folgenden Tage von dem Operateur zugezogen, fand ich das rechte Auge äusserlich normal, den Sehnerven vollkommen normal, aber die Pupille dieses Auges vollkommen licht-starr und das Sehvermögen ausserordentlich gering: die obere Hälfte des Gesichtsfeldes fehlte vollständig, in der unteren wurden Finger gezählt. Am zweiten Tage nach der Operation wurde zwar mittlere Schrift entziffert, aber der Ausfall der oberen Gesichtshälfte und die Lichtstarre bestand unverändert fort. Nunmehr entschloss sich der Operateur nach gemeinschaftlicher Berathung noch Abends zu einem neuen Eingriff, der wiederum in Aether-Betäubung vorgenommen wurde. In der Annahme, ein nachträglicher Blut-Erguss, oder ein abgesprengtes Knochenstückchen oder ein zurückgelassener Tampon könnten auf den Sehnerven drücken, wurden die Nähte der Kieferhöhle theilweise gelöst und die Höhle besichtigt und ein schmaler Gazestreifen eingelegt. Es hat sich nichts Besonderes gefunden. Am Vormittag des dritten Tages wird Sn 5′ in der Nähe entziffert; eine Spur von Pupillen-Reaction ist sichtbar, aber die obere Hälfte des Gesichtsfeldes fehlt noch vollständig. Am Nachmittag werden zwei gute

---

[1] Vgl. Berliner klin. Wochenschrift 1901, Nr. 47 und Supplement-Heft 1901 des Centralbl. f. Augenheilk., S. 416.

[2] Centralbl. f. Augenheilk. 1881, S. 241.

Zeichen beobachtet: 1. Das Gesichtsfeld hat oberhalb des Fixirpunktes einen schmalen Streifen gewonnen. 2. Die Pupillen-Reaction auf Einfal des Tageslichts ist unzweifelhaft vorhanden. Jetzt zeigt sich diejenige Erscheinung, auf welche ich die Aufmerksamkeit der Fachgenossen lenken möchte: wenn man im verdunkelten Zimmer, nach Verbinden des gesunden Auges, die Pupille des verletzten von unten her mit einem kleinen Augenspiegel belichtet, so tritt deutliche Zusammenziehung ein; gar keine, wenn man von oben her belichtet.

Der Unterschied ist weit lebhafter, als bei den nicht so sehr seltenen Fällen der sogenannten hemiopischen Pupillen-Reaction, welche ich beobachtet. Die letzteren betreffen ja meistens Kranke im mittleren oder höheren Lebensalter, mit sehr engen Pupillen, deren Schwankung bei Lichtwechsel gering ist; unsrer Fall hingegen betrifft eine junge Frau mit weiteren, bei Lichtwechsel erheblich schwankenden Pupillen.

Dass die Sehstörung in diesem Falle eine hysterische sei, hatte man auch schon bei der ersten Prüfung nicht annehmen können. Jetzt aber war vollends vollkommene Uebereinstimmung zwischen Licht-Wahrnehmung und Pupillen-Zusammenziehung nachweisbar.

Der beschriebene Unterschied in der Pupillen-Zusammenziehung, je nachdem man von unten oder von oben her belichtet, war auch noch am 19. Juni 1902 vorhanden, — als bereits bei einfallendem Tageslicht die Pupillen-Reaction sehr lebhaft geworden, und die Sehprüfung schon $^4/_{10}$ m ergab, während der Gesichtsfeld-Ausfall allerdings von oben her noch mit fast wagerechter Grenzlinie bis dicht an den Fixirpunkt heranrückte. Am 3. Juli ist S fast gleich $^5/_7$, das Gesichtsfeld hat oberhalb des Fixirpunktes etwa 15° gewonnen. Die rechte Sehnerven-Scheibe ist im Ganzen blasser, als die linke; die Schläfenhälfte der ersteren ist bleich, der innen-untere Quadrant im aufrechten Bilde graulich, der innen-obere grauröthlich. Bei der letzten Prüfung, vor der Abreise der Kranken, 11. Juli 1902, ist S wie zuvor, das Gesichtsfeld reicht nach oben vom Fixirpunkt bis zum 30. Grad, doch ist in diesem oberen Theile nur dumpfe Licht-Empfindung vorhanden. Die rechte Pupille zieht sich bei Einfall des Tageslichts sehr lebhaft zusammen; bei künstlichem, geringen Licht von unten her gut, von oben her deutlich: doch tritt in letzterem Falle sehr bald eine mittlere Erweiterung zu Tage.

Gesellschaftsberichte.

1) Berliner Ophthalmologische Gesellschaft.

Vorsitzender: J. Hirschberg. Schriftführer: Wertheim.

Sitzung vom 30. Januar 1902.

1. Herr James Israel (a. G.): Operation eines Orbital-Sarcoms mit Erhaltung des Auges. (Veröffentlicht im Aprilheft des Centralbl. f. Augenheilk. 1902. S. 108.)

2. Herr Fehr: a) Demonstration eines Falles von Pigmentschürze[1] der Regenbogenhaut, sog. Ectropium uveae congenitum. Es ist ein zu-

[1] Der Name stammt von Prof. Hirschberg, aus dessen Anstalt R. Ancke und G. Spiro Fälle veröffentlicht haben. S. Centralbl. f. Augenheilk. 1885, S. 311 und 1896, S. 310.



fälliger Befund bei einem 26jährigen Arbeiter. Rechts schlägt sich die Pigmentschicht der Iris überall auf die Vorderfläche um; schläfenwärts und unten ist es nur andeutungsweise der Fall, nasal und oben aber besteht ein breiter Bezirk von tief sammetbrauner Farbe, der mit gekerbtem Rande sich scharf von der bläulich hellen Regenbogenhaut abhebt. (S. Fig. 1.) Die Oberfläche dieses Pigmentblattes, das sich deutlich über das Niveau der Iris erhebt, ist durch viele feine Fältchen gerifft; diesen entsprechend sind am Pupillar-Rand feinste Kerbchen und Zähnchen sichtbar. Das Pupillenspiel ist nicht gestört. Im Uebrigen finden sich keine weiteren Abnormitäten am Seh-Organ.




Fig. 1.

b) Local-Recidiv eines Aderhaut-Sarcoms nach einer der Enucleation vorausgeschickten Punction des Tumors. (Ausführlich veröffentlicht im Maiheft des Centralbl. f. Augenheilk. 1902. S. 129.)

c) Beiderseitige Retinitis centralis specif. in Form von gruppenweise angeordneten hellröthlichen stippchenförmigen Herden bei normalem Gesichtsfeld und normaler Sehschärfe als zufälliger Befund bei einem 40jähr. Patienten, der wegen rechtsseitiger innerer Oculomotorius-Lähmung die Poliklinik aufsuchte.

d) Kleine Iris-Cyste nach perforirender Verletzung, die 42 Jahre vorher stattgefunden. Die anfängliche vordere Synechie hatte sich mit der Vertiefung der Vorderkammer zu einem dünnen Faden ausgezogen und schliesslich ganz gelöst; und die zeltdachförmig abgehobene vordere Iris-Schicht, unter der sich natürlich Flüssigkeit ansammeln musste, nahm, als mit der Lösung der vorderen Verwachsung der Zug aufhörte, die Form einer kleinen kugligen Cyste an, deren Spitze noch jetzt einen kleinen pigmentirten Faden trägt. Diese Cystenform ist gutartig und hat keine Neigung, sich zu vergrössern.

Sitzung vom 27. Februar 1902.

1. Herr Geissler: Krankenvorstellung (Mitbewegung des Lides bei Kieferbewegung).

2. Herr Hamburger: Krankenvorstellung.

3. Herr Rosenstein demonstrirt Präparate eines ausgeschnittenen Stückes vom Oberlid mit Blepharochalasis. Sie bieten das typische Bild der Folgezustände chronischen Lid-Oedems: Abflachung der Epidermis, Auseinanderzerrung der subcutanen Bindegewebsmaschen, Vermehrung der Venen mit Verdünnung ihrer Wandungen und schliesslich Schwund der elastischen Fasern.

4. Herr Fehr: a) Demonstration eines Augapfels, der nach erfolgreicher Magnet-Operation wegen Glaskörper-Abscesses enucleïrt werden musste. Der Splitter war beim Hufbeschlag eingedrungen. 22 Stunden später kam der Verletzte in die Klinik. Es bestand bereits Iritis, Pupillen-Exsudat und Hypopyon. Winklige verharschte Wunde in der Hornhaut, Kapselnarbe und beginnende Linsentrübung. Sideroskopie positiv: Grosser Ausschlag gerade nach unten und eventuell nach aussen. Unverzüglich Magnet-Operation (Herr Geh.-Rath Hirchberg): Der auf halbe Kraft eingestellte Riesen-Magnet wird, dem unteren äusseren Quadranten genähert. Sofort Schmerz. Nachdem darauf dem Auge die nöthige Drehung gegeben, erscheint der Splitter, die Iris durchdringend, in der Vorderkammer, aus der er leicht nach Lanzen-

schnitt mit dem Hirschberg'schen Handmagnet herausbefördert wird. Mit dem Splitter (14 mg) kommt das zähe Hypopyon. In den ersten Tagen nach der Operation ist das Auge reizlos und scheint gerettet. Am 3. Tage heftigster Schmerz; beim Verbandwechsel ist das Auge steinhart und prall mit Blut gefüllt. Der Schmerz lässt erst nach, als sich nach einiger Zeit die Wunde spontan öffnet und das Blut sich in den Verband ergiessen konnte, den man Abends durchblutet vorfindet. Danach verharrt das Auge längere Zeit in einem Zustand, der Hoffnung auf Erhaltung noch zulässt. Allmählich aber traten doch Zeichen von Glaskörper-Abscess auf, und man zögert nicht mehr mit der Ausschälung des Augapfels, als am 23. Tage nach der Verletzung der graue Reflex aus der Pupille deutlicher wird und eine Druckempfindlichkeit der Ciliarkörper-Gegend nachzuweisen ist, wenn auch noch Handbewegungen erkannt werden und Projection vorhanden ist.

Die Autopsie zeigt den Glaskörper durchsetzt mit eitrig-fibrinösen Fäden und Membranen, die sich auf der Netzhaut zu einem dicken grauen Exsudat verdichten an der Stelle, die dem früheren Sitz des Splitters entspricht.

Die Eisensplitter-Verletzungen, die beim Hufbeschlag geschehen, haben eine üble Prognose, da hier alle Bedingungen für eine Verunreinigung gegeben sind, und wenn es auch in vorliegendem Falle gelang, durch die Magnet-Operation die akute Sepsis zu coupiren, so war doch eine Erhaltung des Auges nicht möglich, ohne das andre zu gefährden.

b) Demonstration des ophthalmoskopischen Bildes einer Gefäss-Anomalie auf der Sehnerven-Scheide, die als zufälliger Befund auf dem rechten Auge eines 20jährigen Privat-Patienten von Prof. Hirschberg beobachtet wurde.

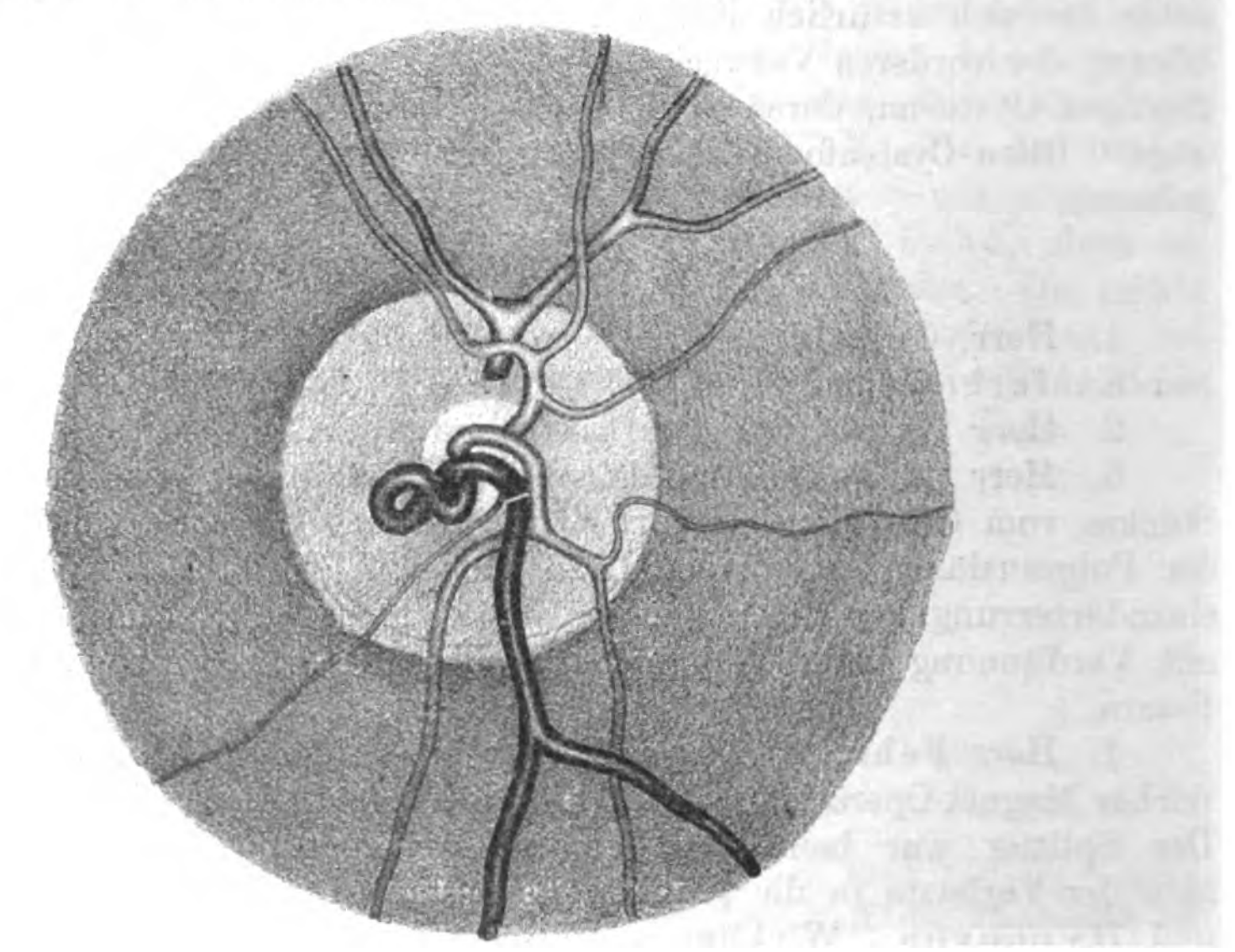


Fig. 2.

Die Vena centr. ret. inf. bildet, ehe sie sich in normaler Weise in der Ebene der Netzhaut verzweigt, gleich nach dem Austritt aus dem Gefäss-Trichter eine schleifenförmige Schlinge von dem Aussehen einer 8. Dieselbe ragt fast 1,5 mm in den Glaskörper vor. Der zurückführende Schenkel ist durch einen

feinen bindegewebigen Faden gleichsam wie durch eine Spange an die Papille festgeheftet. Die Art. centr. inf. zeigt die Andeutung einer ähnlichen Schlinge und bildet nach dem Austritt einen Bogen, der auf der Venen-Schleife ruht (Fig. 2).

5. Herr Loeser berichtet über einen Fall von metastatischem Orbital-Abscess, der im Anschluss an einen Gallenstein-Anfall aufgetreten war; als Eiter-Erreger konnte Bacterium coli nachgewiesen werden. (Ausführlich veröffentlicht im Juliheft der Zeitschrift f. Augenheilk. 1902.)

6. Herr J. Hirschberg: Ueber Aktinomykose des Thränenröhrchens. (Nachtrag zu der Mittheilung in der December-Sitzung 1901 und zu der Veröffentlichung im Januarheft des Centralbl. f. Augenheilk. 1902. S. 7.)

7. Derselbe: Eine ungewöhnliche Star-Operation. (Veröffentlicht im Maiheft des Centrabl. f. Augenheilk. 1902. S. 141.)

Sitzung vom 17. April 1902.

1. Herr Lehmann: Krankenvorstellung (Ophthalmoplegia interna).

2. Herr Fehr: Zur Kenntniss der Netzhaut-Ablösung mit Demonstration ophthalmoskopischer Bilder.

Die 38jährige excessiv myopische Dame erkrankte im Jahre 1889 an rechtsseitiger Netzhaut-Ablösung, die im folgenden Jahre, als sie eine grosse

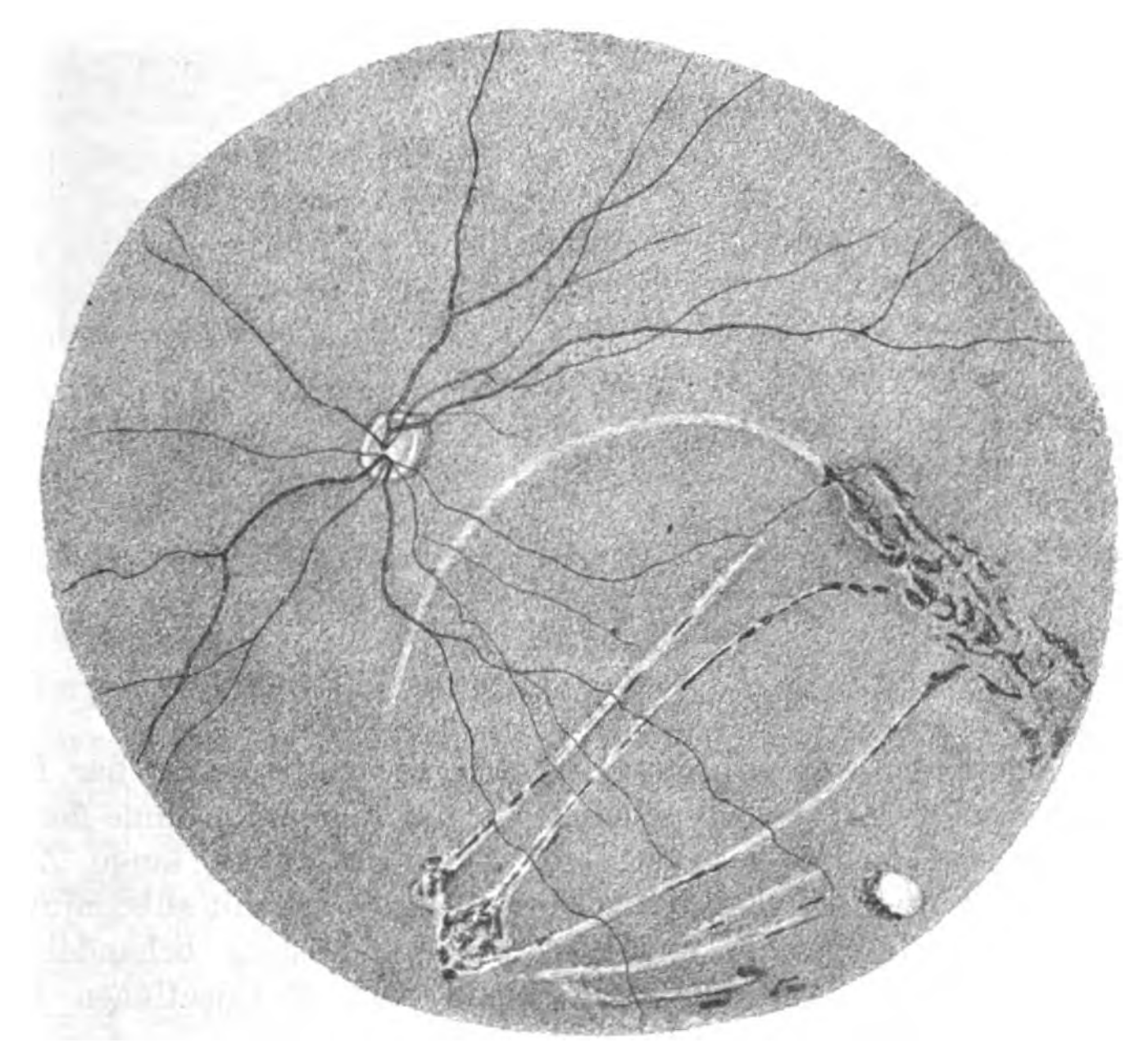


Fig. 3.

Ausdehnung bis dicht an die Papille und Buckelform angenommen hatte, von Herrn Geh.-Rath Hirschberg mit Skleral-Punction behandelt wurde. Dieselbe hatte den überraschenden Erfolg, dass nach 12tägiger Bettruhe keine Spur von Ablösung mehr sichtbar war, feinste Schrift gelesen und ein fast

normales Gesichtsfeld angegeben wurde.[1] Es trat im Laufe der Jahre kein Rückfall ein und heute nach 11 Jahren ist der Fall als eine sehr seltene Dauerheilung der myopischen Netzhaut-Ablösung durch Skleral-Punction zu registriren. Ophthalmoskopisch finden sich im Bereich der früheren Ablösung: 1. Netzhaut-Streifen, die stellenweise von Pigment begleitet sind; 2. massige Pigmentirungen, und 3. ein glänzend weisser Herd in der äussersten Peripherie, der der alten Punctions-Stelle entspricht (s. Fig. 3).

Die Patientin kommt jetzt wegen frischer Netzhaut-Ablösung links. Dieselbe liegt in der Umgebung eines Netzhaut-Risses, der bereits vor 9 Jahren von Prof. Hirschberg constatirt worden war. (Fig. 4.)

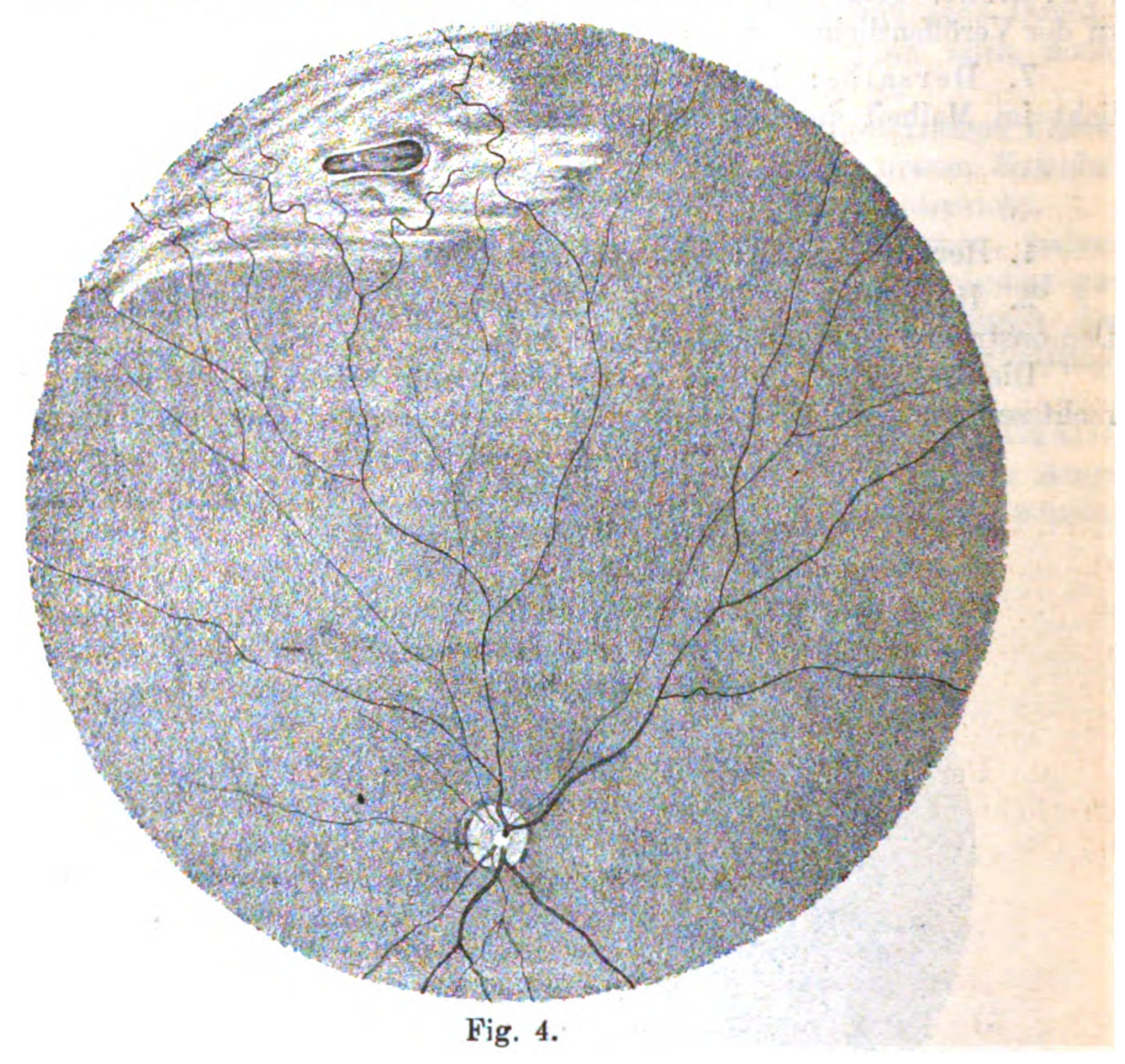


Fig. 4.

Es muss angenommen werden, dass der Riss die Entstehung der Netzhaut-Ablösung begünstigt hat; jedoch scheint das nicht ganz im Sinne der Leber-Nordenson'schen Theorie geschehen zu sein, da er so lange Zeit ohne Schaden für das Auge bestanden hat. Dieses Auge wird mit subconjunctivalen Injectionen von physiologischer und 2 % Kochsalz-Lösung behandelt. Auch hier ist die Prognose nicht ungünstig; denn nach 6 Injectionen bei Ruhe und Schonung ist bereits eine erhebliche Besserung erzielt, insofern, als nur in unmittelbarer Begrenzung des Risses die Netzhaut noch flach abgehoben erscheint. — [Sie wurde nach 12 Kochsalz-Einspritzungen als geheilt entlassen. Gesichtsfeld normal, für excessive Kurzsichtigkeit; Ablösung auch nach Pupillen-Erweiterung nicht zu sehen.]

[1] Vgl. Hirschberg, Centralbl. f. Augenheilk. 1891, S. 294.

3. Herr Steindorff: Ueber Star-Operation bei Glotz-Auge.

Bei einer 62 Jahre alten Frau mit reifem Star beider Augen bestand sehr erhebliche Hervortreibung beider Augäpfel in Folge excessiver Myopie und gleichzeitigem Morbus Basedowii.[1] Da die Kranke praktisch blind war, wenngleich sie links noch in nächster Nähe einige Buchstaben von Sn $3^1/_2{}'$ in 8″ mühsam entzifferte; so machte Prof. Hirschberg rechts erst die präparatorische Iridectomie und einige Wochen später die Extraction. Beide Operationen verliefen völlig zufallsfrei und Patientin sieht jetzt gut. [27. Juni 1902 mit $+ 7\,D \bigcirc 3\,D\,cyl\,40^0$ s. $S = {}^5/_{10}$.]

Die Gefahren der Star-Operation bei derartigem Glotz-Auge liegen in der Möglichkeit, dass der Lappen der bei so hoher Myopie mitunter fast papierdünnen Hornhaut umklappt, und darin, dass bei der Entbindung der Linse viel Glaskörper verloren gehen kann. Darum muss man sehr vorsichtig operiren und jeden Druck vermeiden. Man soll zweizeitig operiren. Das Einlegen des Sperrers, wie es Axenfeld befürwortet, ist zu verwerfen; vielmehr hält der Assistent sanft mit den Daumen die Lider vom Auge ab, ohne letzteres zu berühren; dieses Vorgehen ist unter allen Umständen schonender. Der Schnitt wird am besten nach unten verlegt, weil so der Lappen durch das Oberlid besser in seiner Lage gehalten wird; der Gehilfe lässt erst das Oberlid los, dann das untere.[2] Auch auf einen recht leichten Verband ist grosser Werth zu legen.

4. Herr May: Krankenvorstellung.

5. Herr Rosenstein stellt aus Prof. Hirschberg's Poliklinik einen Fall vor von vollständig geheilter homonymer rechtsseitiger Halbblindheit (Hemiablepsie) auf apoplektischer Basis, mit Netzhaut-Blutung temporal von der rechten Papille. Der apoplectische Herd liess sich auf Grund der übrigen Ausfalls-Erscheinungen in der linken inneren Kapsel localisiren. — Heilung der typischen gleichseitigen Halbblindheit ist selten, zumal wenn nicht Lues die Ursache gewesen.

6. Herr Hirschberg: Ueber Behandlung des Keratoconus. (Veröffentlicht in Nr. 20 der Berliner klin. Wochenschrift 1902 und im Juliheft des Centralbl. f. Augenheilk. 1902. S. 199.)

Sitzung vom 29. Mai 1902.

1. Herr Geisler: Krankenvorstellung.

2. Herr Schöler: Krankenvorstellung.

3. Herr Mühsam: Beitrag zur Ophthalmometrie.

Die ophthalmometrische Messung des Krümmungsradius beider Hornhäute ergab bei einem Kranken der Poliklinik von Prof. Hirschberg 9,005 mm, d. h. der mittlere Werth von 7,7 mm wurde um 1,3 mm überschritten. Statt der zu erwartenden starken Uebersichtigkeit (etwa 7,5 D) fand sich rechts inverser myopischer Astigmatismus, links Myopie — 0,5 D. sph. Vortr. nimmt zur Erklärung eine Verlängerung der Augen-Achse an. Die Journale Prof. Hirschberg's verfügen noch über einen ähnlichen Fall unter 1500 ophthalmometrischen Messungen.

---

[1] Wir haben in unsren Kranken-Journalen noch mehr Fälle von Star bei Morbus Basedowii und sogar mit gleichzeitiger excessiver Myopie, die zufallsfrei operirt und geheilt sind.

[2] Wird doch nach oben operirt, so gilt die umgekehrte Reihenfolge.

4. Herr May: Zur Anatomie des Hydrophthalmus congenitus.

Vortr. giebt zunächst einen kurzen Ueberblick über die Theorien, die auf Grund makroskopischer und mikroskopischer Befunde bisher zur Erklärung des Wesens und der Ursache des Leidens aufgestellt wurden. Er kommt dabei zu dem Schluss, dass für die Entstehung des angeborenen Hydrophthalmus, der sich klinisch in Kürze durch die Symptome der Drucksteigerung und der Ausweitung des Bulbus charakterisirt, ganz verschiedene Momente angesprochen werden können. Darauf beschreibt er den mikroskopischen Befund bei einem wegen dieses Leidens nucleïrten Auge, das er der Güte des Herrn Geh.-Rath Hirschberg verdankt: Verlöthung des Kammerwinkels, Anlegung der Iriswurzel an Sklera- und Hornhaut-Hinterfläche, Auswärtszerrung des Pigmentblattes der Iris, Atrophie des Ciliar-Körpers und der Chorioides, trichterförmige Abhebung der Netzhaut durch ein breites cholestearinhaltiges Exsudat sind neben beträchtlicher Vergrösserung der Maasse des Augapfels und neben Verdünnung seiner Wandungen die wesentlichsten Erscheinungen. Vortr. gewinnt daher die Anschauung, dass für den vorliegenden Fall eine Chorioiditis, die sich während des Fötal-Lebens des Kindes abgespielt hat, als Ursache der Drucksteigerung und des dadurch bedingten Hydrophthalmus in Betracht komme; ob dieselbe auf hereditär luetischer Basis beruhe, dafür bietet die Kranken-Geschichte zwar einige Anhaltspunkte, doch keine Sicherheit.

5. Herr Rosenstein stellt mikroskopische Präparate eines von Prof. Hirschberg ihm übergebenen Iris-Chorioideal-Sarcoms vor, das durch sein ausserordentlich langsames Wachsthum bemerkenswerth ist. Es ist aus Spindel- und Riesenzellen aufgebaut, zeigt besonders in den Grenzpartien reichliche Pigmentirung und — besonders im Centrum — nekrotische Einschmelzung. Dieser Umstand und das Fehlen reichlicher Mitosen an der Grenze von Tumor und gesundem Gewebe gestatten das Stellen einer verhältnissmässig besseren Prognose quoad vitam.

6. Herr Steindorff: Ueber den Einfluss klimatischer Factoren auf den Ausbruch des akuten primären Glaucom-Anfalles.

In Prof. Hirschberg's Anstalt kamen vom 1. Mai 1885 bis 30. April 1902 an 83 Kranken 102 akute, primäre Glaucom-Anfälle zur Beobachtung, von denen 65 in die Zeit vom 1. September bis 31. März, und 37 in die Sommer-Monate fallen. Das Maximum zeigen December und Januar (11 bezw. 18 Anfälle), das Minimum der Juni (kein Anfall). Bisher ist in der gesammten Literatur der Einfluss der Jahreszeit ausser Acht gelassen worden, während Prof. Hirschberg schon seit vielen Jahren in den einschlägigen Fällen diese Thatsache, dass akutes Glaucom in der kalten Jahreszeit weit häufiger vorkommt, protokollirt hat. An der Hand der Veröffentlichungen des Königl. preuss. meteorolog. Instituts bespricht Vortr. die klimatischen Factoren an den betreffenden Anfalls-Tagen und weist besonders der Temperatur einen bedeutenden Einfluss auf die Spannung im Gefässrohr bezw. im Auge zu. Andre klimatische Factoren, wie Luftdruck, Luftgeschwindigkeit, absolute und relative Feuchtigkeit der Luft u. s. w., sind ohne Belang. Vortr. fordert zu weiteren derartigen Beobachtungen auf.

Die Arbeit erscheint demnächst ausführlich in der Berliner klin. Wochenschrift.

Sitzung vom 26. Juni 1902.

1. Herr Crzellitzer: Krankenvorstellung (Einseitige hysterische Blindheit, geheilt durch Suggestion in Hypnose. Der Vortrag wird in der Berliner klin. Wochenschrift veröffentlicht).

2. Herr F. Mendel: Krankenvorstellung (Traumatische Hysterie mit Bewegungs-Störungen der Augen).

3. Herr Steindorff: Krankenvorstellung (Hysterische Amaurose).

Bei einem 14 Jahre alten, körperlich gut entwickelten, aber geistig zurückgebliebenen Mädchen, das erblich nicht belastet ist, erlosch plötzlich die Sehkraft, während die Pupillen-Reaction normal und der Augengrund ohne pathologische Zeichen war, die die Amaurose hätten erklären können. Das Kind wurde noch am Aufnahme-Tage von Prof. Hirschberg sehend gemacht, einfach durch ernstes Gebieten, Versprechen und Verabreichen von Chocolade. Die Heilung blieb in der Anstalt erhalten. Aber nach der Entlassung ist der Zustand wieder schwankend, Stunden bezw. Tage totaler Blindheit wechseln mit solchen normaler Sehkraft ab. Aufnahme in eine Anstalt für geistig zurückgebliebene Kinder und entsprechende Behandlung der Hysterie werden empfohlen.

4. Herr F. Schöler: Krankenvorstellung (Synchysis scintillans bei einem Star-Operirten).

5. Herr Crzellitzer: Krankenvorstellung (Einseitiger Nystagmus).

Rudolf W., geb. Februar 1886, Primaner. Neurasthenisch erblich belastet. Von den Geschwistern haben einige neuropathische Stigmata, z. B. nervöse Heiserkeit bis zur völligen Aphasie; tonischen Blepharospasmus u. a. m. Patient leidet bisweilen an Kopfschmerzen, sonst gesund. Kam wegen Blepharoconjunctivitis August 1900 in meine Behandlung.

Status praesens vom 15. August 1900.

Beide Augen in leichtem chronischen Reizzustand, besonders an den Lidrändern.

R (— 1,25) $^5/_{15}$; kleinste Schrift Nieden Nr. 3 von 7—23 cm,
L (— 2,25) $^5/_{10}$; kleinste Schrift Nieden Nr. 2 von 5—24 cm.

Keine objectiv wahrnehmbare Hornhaut-Verkrümmung; (cyl) verschlechtern.

Sehr geringe linke Ptosis (rechte Lidspalte = 8 cm, linke = 7 cm).

Pupillen beiderseits gleich und gut reagirend.

Augenmedien klar. Fundi ohne Besonderheiten.

Ausgesprochene Farbensinnschwäche. Liest von den Stilling'schen pseudoisochromatischen Tafeln nur Nr. I und X glatt, von Nr. II und IX einiges, die andren gar nicht. Bei den Wahlproben mit Holmgreen's Wollen zögernd, doch richtig. Gesichtsfelder für Weiss und Farben normal; keine centralen Skotome.

Augenmuskel-Status:

Wenn beide Augen offen, so wird ruhig fixirt, sowohl nah wie fern. Doch tritt bei Nahesehen durch Insufficienz des rechten Internus Strabismus divergens von 3—4 cm ein. Gekreuzte Doppelbilder sind bisweilen schon spontan hierbei wahrgenommen worden. Durch Graefe's Gleichgewichts-Versuch sind sie erzeugbar, fliessen aber rasch wieder zusammen.

Deckt man das linke Auge zu, so wird in allen Richtungen ruhig fixirt, auch beim Augenspiegeln! Deckt man hingegen das rechte Auge zu, so tritt sofort horizontaler Nystagmus ein, der auch spontan bemerkt und mitgetheilt. Mitunter dabei horizontale Scheinbewegung, die Patient schon von eigenem zufälligen Zudecken her kennt und als „Flimmern" oder „Schwirren" bezeichnet. Letzteres Phänomen hat er, wenn beide Augen offen waren, nie bemerkt.

Nachtrag zum Status:

Bis heute hat sich dieser Status wenig verändert. Die Myopie hat in den 2 Jahren etwas zugenommen.

Das rechte Auge braucht (— 1,75) um $^5/_{15}$ zu lesen, Nieden Nr. 3;
das linke Auge braucht (— 4,0) um $^5/_{10}$ zu lesen, Nieden Nr. 2.

Der Nystagmus des linken Auges ist besonders stark, wenn mit dem linken Auge allein temporal gesehen wird.

Der Fall verdient schon darum Beachtung, weil bis jetzt nur etwa 50 einseitige Nystagmen publicirt sind. Es ist aber auch von mehr als casuistischem Interesse, weil derartige einseitige Fälle von je als Prüfstein der verschiedenen Nystagmus-Theorien überhaupt gegolten haben.

Die Erscheinung, dass mein Fall nur bei Abdecken des andren Auges den charakteristischen Unterschied zwischen rechts und links zeigte, spricht entschieden für das Vorhandensein eines centralen einheitlichen Bewegungscentrums im Hering'schen Sinne. Das linke Auge zittert nur oder doch in stärkerem Grade dann, wenn es allein functionirt. Also muss in ihm, d. h. im Bulbus incl. Bewegungs-, sowie nervösem Apparat, die Ursache liegen. Da das linke Auge nicht schlechter, sondern besser als das andre sieht, kann hier Sehschwäche nicht diejenige Rolle spielen, wie bei den Simon'schen[1] Fällen oder bei dem von mir vor 4 Jahren publicirten Falle.[2]

Eher dürfen wir die oben erwähnte Eigenthümlichkeit der Zunahme des Zitterns beim Blick nach links, also Abducenscontraction, zur Erklärung heranziehen. Vor 45 Jahren hat L. Böhm[3] den Nystagmus auf locale Functionsstörung eines Muskels zurückgeführt; im Laufe der Jahre ist diese Anschauung dann völlig verlassen worden, um so mehr, als sich bei vielen Fällen völlig normale willkürliche Beweglichkeit fand. — Der vorgestellte Fall hat in mir die Ueberzeugung nur bestärkt, dass es verkehrt ist, nach einer einheitlichen Nystagmus-Theorie zu suchen. Das Augenzittern ist keine Krankheit, sondern nur ein Symptom und kann, wie alle solche, die verschiedensten Ursachen haben; es kann beruhen auf der Erkrankung eines Augenmuskels, eines peripheren Nerven, eines motorischen Centrums (Abducenskern) oder auf mangelnder reflectorischer Reizung bei optischer Störung (Amblyopie). — Im Jargon der Zunftsprache: der Nystagmus kann sein myopathisch, neuropathisch, motorisch-cerebral oder reflectorisch-optisch.

6. Herr Fehr: Krankenvorstellung (Verstopfung der Central-Arterie bei Sklerose der Arterien und Periarteritis).

Die 73jährige Patientin der Poliklinik von Prof. Hirschberg erkrankte vor 3 Wochen unter dem Bilde der sog. Embolie der Central-Arterie auf

[1] Simon, Zur Bedeutung des einseitigen Nystagmus. Dieses Centralblatt. 1902. April. S. 113.

[2] Crzellitzer, Ueber Heilung gewisser Nystagmus-Formen. Klin. Monatsblätter. 1898. Januar.

[3] L. Böhm, Der Nystagmus und seine Heilung. Berlin 1857.

dem linken Auge. Schon bei der ersten Vorstellung 2 Tage nach dem plötzlichen Eintritt der Erblindung, fällt neben mässiger Sklerose der Arterien im Gefässtrichter ein weissglänzender Streif auf, der den Arterienstamm überlagert. Unter den Augen des Beobachters vergrössert sich derselbe, dem Lauf der Arterien folgend, so dass heute fast die ganze Arterien-Verzweigung auf der Sehnerven-Scheide von einem breiten, sich verästelnden, glänzend weissen Bande überdeckt ist. Die Veränderung der Arterien-Wandung erstreckt sich nunmehr auch auf die peripheren Gefäss-Abschnitte. Die Sklerose tritt stärker hervor und eine weisse Einscheidung wird mehr oder weniger sichtbar. Stellenweise verbreitet sich die Einscheidung und schiebt sich über das Arterienrohr, so dass die auf der Papille bestehende weisse Arterien-Ueber-

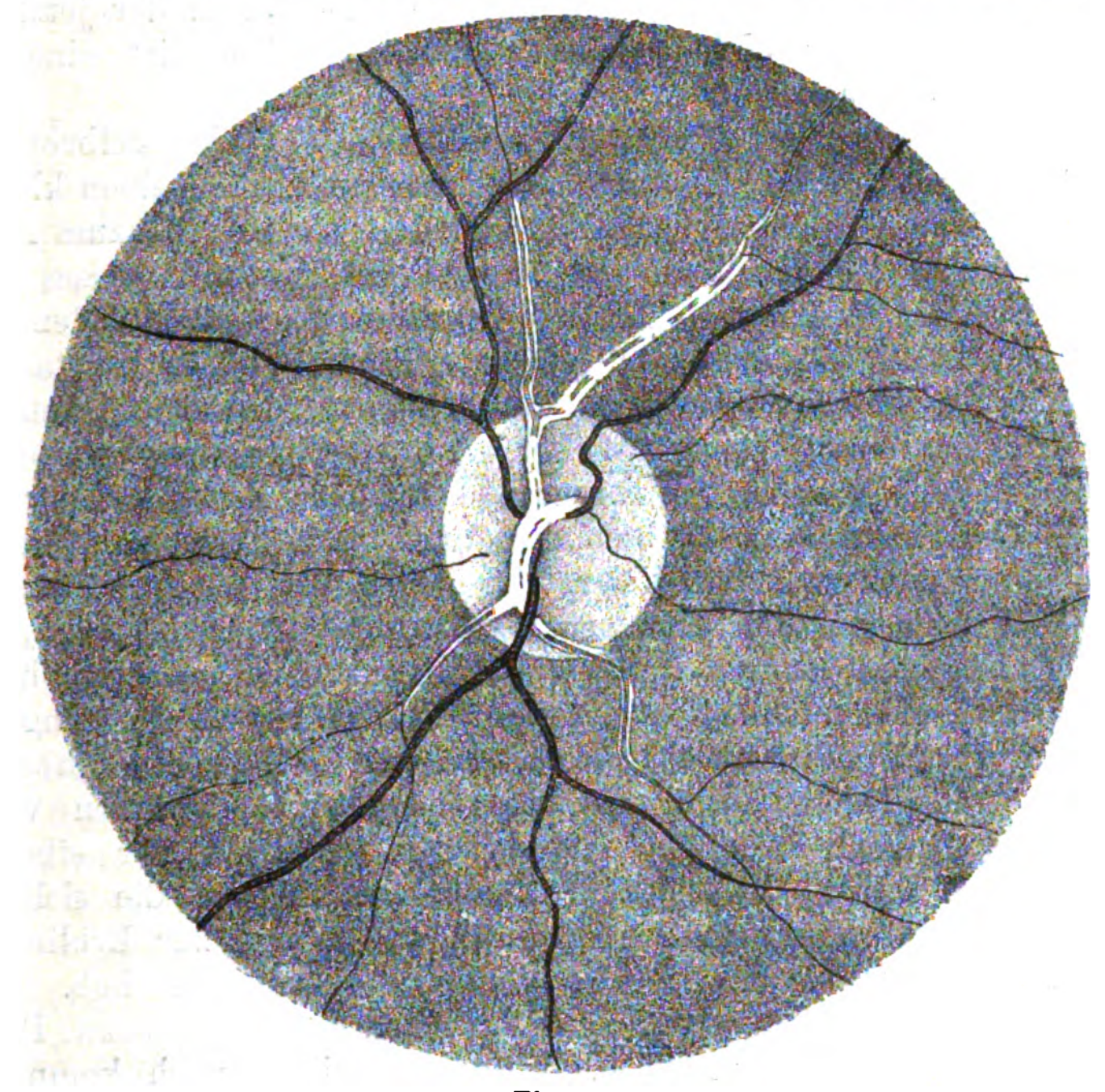


Fig. 5.

lagerung sich in discontinuirlicher Folge nach der Peripherie zu fortzusetzen scheint (Fig. 5). [Später wurde der weisse Streifen wieder zarter und dünner.]

Unzweifelhaft besteht ein Zusammenhang zwischen dieser Wand-Erkrankung der Arterien und der Circulationsstörung. Es ist unwahrscheinlich, dass wir es mit einem primären Thrombus zu thun haben, da schon 2 Tage nach Auftreten der Sehstörung deutlich Zeichen der Sklerose und Periarteritis nachzuweisen waren. Diese locale Gefäss-Erkrankung muss als primäres Moment angesehen werden, das secundär zur Gefässverstopfung, zu Arterien-Thrombose, geführt hat.

7. Herr **Loeser** stellt einen Fall von **Enophthalmus traumaticus** vor, der durch einen die rechte Stirn-Schläfengegend treffenden Faustschlag entstanden und mit multiplen Augenmuskel-Lähmungen complicirt war. (Ausführliche Publication s. Aerztliche Sachverständigen-Zeitung. 1902. Juli.)

8. Herr J. Hirschberg: Krankenvorstellungen.

a) Schicht-Star eines 42jährigen wurde durch Lappenschnitt bei runder Pupille ausgezogen. Die Dicke des Schicht-Stars betrug nur $2^1/_2$ mm, die Breite 8 mm. Keine Spur von Rinde war drin geblieben. Man muss das kennen, um unnöthige Handgriffe zu meiden.

b) Ein Mann mit beginnender progressiver Paralyse zeigte bei normalem Lichtschein fast keine Spur von Pupillen-Reaction auf Licht. Das rechte Auge ist erfolgreich operirt. Das linke zeigt jetzt den reifen Star. [Auch dieses wurde erfolgreich operirt.]

9. Herr Fehr: Krankenvorstellungen.

a) Angiom der Conjunctiva bulbi. Das 16jährige Mädchen aus der Poliklinik von Prof. Hirschberg hat die Affection in der jetzigen Ausbreitung schon mit zur Welt gebracht; nur zeitweise tritt eine stärkere Röthung und Schwellung auf.

Im ganzen Bereich der Conjunctiva bulbi besteht eine gelbrothe, flach erhabene Geschwulst, die nur temporal und nasal am Limbus einen kleinen Abschnitt der Bindehaut freilässt. Allseitig erstreckt sie sich bis zum Aequator; nach oben setzt sie sich noch auf das Oberlid fort, wodurch dieses gedunsen erscheint. Auf der Geschwulst, besonders an den flach abfallenden Rändern, sind zahlreiche, stark geschlängelte Gefässe sichtbar. Dieser Umstand sowohl als die diffuse Ausbreitung berechtigen zur Annahme, dass eine Teleangiectasie oder ein Angioma simpl. cong. vorliegt. Im Uebrigen ist der Befund am Seh-Organ normal. Mitunter ist bedeutend stärkere Erhebung der kuchenförmigen Geschwulst vorhanden, besonders auch nach längerer Untersuchung, Bewegung des Auges und der Lider. Die Operation wird in Umstechung, Abbinden und Abtragen der einzelnen Geschwulst-Partien bestehen, wie sie vor 4 Jahren in einem andren Falle von Angioma cavernos. conj. bulbi von Herrn Geh.-Rath Hirschberg mit bestem Erfolge zur Anwendung kam.

b) Neuroparalytische Pantophthalmie bei chronischer Basalmeningitis. Es handelt sich um einen 40jährigen Kranken von Prof. Hirschberg's Augenheilanstalt. Beginn der Krankheit vor einem Jahre mit Doppeltsehen rechts, bald darauf Augen-Entzündung, die sich besserte als Ptosis hinzutrat, aber wieder schlimmer wurde und zur Erblindung des rechten Auges führte, als das Oberlid sich wieder theilweise hob.

Es findet sich bei dem 40jährigen Patienten Lähmung bezw. Parese des rechten 3., 4. und 5. Hirn-Nerven. Differentialdiagnostisch kommt Tumor an der Basis und Basalmeningitis in Frage. Gegen ersteren spricht das Fehlen von Stauungspapille links, und für letzteres die Thatsache, dass unter Gebrauch grosser Jodkali-Dosen bereits eine Besserung festzustellen ist. Die locale Behandlung besteht in Dauer-Verband.

---

2) Bericht über die 29. Versammlung der Ophthalmologischen Gesellschaft, Heidelberg 1901.

1. Sitzung am 5. August.

Vorsitzender: Prof. Uhthoff (Breslau).

I. Ueber dichromatische Farbensysteme, von W. A. Nagel (Freiburg i. Br.).

Die Hering'sche Theorie der Gegenfarben, die sich unter den Ophthalmologen einer weit verbreiteten Anerkennung erfreut, hat bei den Physiologen

nie recht Boden gefunden. Die Hering'sche wie die Helmholtz'sche Theorie fassen die Vorgänge zu einfach auf und erklären eine Reihe von Erscheinungen nicht. So beruht nach Hering die Scheidung der Roth-Grünblinden in die Typen der Rothblinden und Grünblinden auf verschieden starker Pigmentirung der Macula lutea. Das ist nach Ansicht des Vortr. falsch, da der Unterschied sich auch scharf bei solchen Lichtern zeigt, die einer Absorption im Macula-Pigment nach Hering gar nicht unterliegen. Auch in der Peripherie zeigt sich auf extramacularem Gebiete dieser Typen-Unterschied, kann also mit der Macula-Pigmentirung nichts zu thun haben. Wenn sich verschiedene Forscher gegen die scharfe Trennung der Typen ausgesprochen haben, ist das auf Fehler der Untersuchungsmethoden zurückzuführen. Vortr. tritt weiter für die v. Kries'sche Theorie ein.

In der Discussion erkennt Raehlmann die Berechtigung der Theilung der Dichromaten an, doch hat er Fälle beobachtet, die eine Mittelstellung zwischen Rothblinden und Grünblinden einnehmen. Nagel erkennt diese Zwischenformen nicht an, führt die Resultate Raehlmann's auf ungenaue Untersuchungsmethoden zurück.

II. Bemerkungen zur Methodik der Pupillen-Untersuchung, zu den Ursachen der Anisokorie und Störungen der Pupillenbewegung, von L. Bach (Marburg).

Vortr. untersucht die Pupillenweite systematisch so, dass er im dunkeln Zimmer eine Gasflamme hinter den zu Untersuchenden stellt und ihn auffordert über den Kopf des vor ihm sitzenden Untersuchers in die Ferne zu blicken. Dabei wird ein Haab'scher Pupillenmesser neben die Augen gehalten. Sodann wird bei starker seitlicher Beleuchtung von links und rechts mit einer Convexlinse ein Strahlenkegel in das Auge geworfen und die directe und indirecte Reaction bei gleicher Haltung geprüft. Aus den Resultaten von 300 systematischen Prüfungen sei hervorgehoben, dass die directe und indirecte Reaction nicht gleich ist, vielmehr bei längerer Belichtung die directe Reaction überwiegt.

Pupillendifferenz ist ein häufiges Vorkommniss, sie ist immer ein pathologischer, häufig jedoch ein belangloser Zustand.

III. Ueber eine seltenere Pupillarreaction und den Aufbau des Pupillen-Centrums, von Karl Baas (Freiburg i. Br.).

Vortr. bespricht einen Fall von Westphal-Piltz'scher Pupillarreaction. Die Erklärung des Vorganges als eines normalen bei starkem Lidschluss erkennt Vortr. nicht an, sucht vielmehr die Ursache in einer Erkrankung des Sphincter-Centrums. Mit diesem steht der Facialis durch Verbindung der Kerne im Zusammenhang. Im Sphincter-Centrum ist eine Theilung in Zellen für die Lichtreaction, für Accommodation, Convergenz, für Lidschlussreaction anzunehmen. Bleibt bei Schädigung der ersten drei Gruppen nur die vierte allein intact, so ist die Reaction erklärt.

In der Discussion werden Schlussfolgerungen von Bach und Baas durch mehrere Redner angegriffen.

IV. Zur Pathologie des Hornhaut-Endothels, von E. v. Hippel (Heidelberg).

Aus Beobachtungen mit der Fluorescin-Methode bei Unterbindungen der Venae verticosae (Kaninchen) zieht Vortr. den Schluss, dass die hier entstehende Keratitis parenchymatosa durch primäre Erkrankung bezw. nekrotische Abstossung der Endothelzellen und dadurch bedingtes Eindringen von

Kammerwasser in die Hornhaut verursacht wird. Ob das Endothel ungenügend ernährt oder durch pathologische Zusammensetzung des Kammerwassers direct geschädigt wird, bleibt dahingestellt.

Vortr. konnte anatomische Beobachtungen an zwei Menschenaugen über parenchymatöse Keratitis machen. In beiden Fällen waren mehrere Jahre nach gelungener Star-Operation parenchymatöse Trübungen der Hornhaut ohne Drucksteigerung aufgetreten. Die wegen Schmerzhaftigkeit schliesslich enucleïrten Augen zeigten fast vollständiges Fehlen des Endothelbelages. Es konnte in Folge dessen Kammerwasser in die Cornea eindringen und Trübung verursachen.

Da bei frischem Glaucom-Anfall Grünfärbung des Endothels durch Fluorescin eintritt, ist hier die Trübung durch Durchlässigkeit des Endothels zu erklären.

Bei Beginn der hereditär luetischen Keratitis parenchymatosa sah Vortr. keine Grünfärbung, d. h. Endothel-Erkrankung, wohl aber häufig im Verlauf des Leidens.

Die Discussion ergiebt Uebereinstimmung der Redner mit dem Vortr.

V. Zur pathologischen Anatomie der Cornea, von Ernst Hertel (Jena).

Dem Vortr. gelang es, die Hornhaut-Körperchen durch ein besonderes Verfahren gut zur Anschauung zu bringen. Er fand bei der eitrigen Keratitis Zerfalls-Erscheinungen und Erscheinungen, die auf active Mitbetheiligung der Körperchen an dem Zustandekommen der pathologischen Vorgänge schliessen liessen, am ausgesprochensten im Stadium der Reparation, aber auch in dem der Progression des Geschwürs.

Auf die Frage Krückmann's, ob die fraglichen Zellen Lymphocythen sein können, erklärt Vortr., dass die Erklärung der Zellen nicht eindeutig ist.

VI. Ueber das Vorkommen von Glykogen im Auge, von F. Best in Giessen.

Vortr. fand Glykogen in Carcinomen der Lider und Aderhautsarcomen, ausserdem bei Ulcerationen der Cornea, Iridocyclitis, Glaskörper-Abscessen, Panophthalmie. Specifisch für das Auge ist der Glykogengehalt des Pigment-Epithels bei Entzündungen, wie auch bei Netzhautdegeneration.

VII. Ueber die phlyktaenuläre Augenentzündung, von Th. Leber (Heidelberg).

Dass die Phlyktaenulosa in irgend einem Verhältniss zur Scrophulose steht, ist unbestreitbar, eine sichere Grundlage dafür fehlt nur, weil uns die Natur der Scrophulose noch unbekannt ist. Die Auffassung der Phlyktaenulosa als Eczem hat keine Aufklärung gebracht, da die Entstehung des Eczems der Haut noch nicht genügend geklärt ist. Die Bläschen-Ausschläge der Haut bei der Phlyktaenulosa sind grösstenthels (?) erst eine Folge der Augenentzündung bezw. der damit einhergehenden Secretion.

Vortr. hat 6 Fälle anatomisch untersucht. Als Ergebniss führt er an, dass Mikroorganismen, welche als Ursache der Erkrankung betrachtet werden könnten, völlig fehlen. In keinem Falle war Bläschenbildung vorhanden, vielmehr stets eine zellige Infiltration, eine Knötchenbildung. Die entgegengesetzten Beobachtungen v. Michel's glaubt Vortr. als Ausnahmen betrachten zu müssen.

Die feinere Structur des Knötchens anlangend handelt es sich nicht einfach um eine Infiltration mit mehrkernigen Leukocyten, sondern auch um

Betheiligung grösserer Zellen, besonders von Riesenzellen mit wandständigen Zellen. Fehlen auch Tuberkelbacillen und Verkäsung, so besteht doch eine solche Aehnlichkeit der Structur mit der bei Tuberculose, dass man von tuberculoidem Bau sprechen kann.

Auch die Gefässe sind erkrankt und zeigen Endothel-Wucherungen, zum Theil mit Riesenzellen. Auch dies spricht für endogene Entstehung und der tuberculoide Bau weist auf die Scrophulose als Ursache hin. Vortr. dachte an die Möglichkeit, dass abgestorbene, noch toxinhaltige Tuberkelbacillen, wie sie durch Zerfall verkäster Lymphdrüsen in das Blut und die Gewebe gelangen können, die Ursache der Entzündung sein könnten. Es gelang experimentell durch solche Bacillen in der Conjunctiva und Cornea örtliche Entzündungen hervorzurufen. Principielle Schwierigkeiten sprechen gegen diese Entstehungsmöglichkeit nicht.

In der Discussion erwidert v. Michel, dass seine Befunde keine Ausnahmefälle darstellen, es sprechen ferner Axenfeld, Wintersteiner.

2. Sitzung am 6. August.

Vorsitzender: O. Nordenson (Stockholm).

VIII. Erregung der Netzhaut durch venöse Drucksteigerung, von C. Hess (Würzburg).

Vortr. brachte eine venöse Blutsteigerung der Netzhaut zu Stande, indem er bei gesenktem Kopfe stark exspirirte. Es treten dann 4 Lichtpunkte auf, die durch weniger helle Linien verbunden sind. Er erklärt dies, anders als Bell, mit einer Erregung der Netzhaut an den Eintrittsstellen der Wirbelvenen.

IX. Ueber wenig bekannte Erkrankungsformen des Sehnerven, von A. Siegrist (Basel).

Vgl. Referat des gleichnamigen Artikels aus Archiv für Augenheilk. XLIV. (Ergänzungsheft).

In der Discussion erfahren die Schlüsse des Vortr. energische Angriffe. Die Befunde werden zum Theil als Ergebnisse der Härtungsverfahren bezeichnet (Fuchs, Wagenmann).

X. Ueber die Entwicklung jugendlich myopischer Augen unter dem ständigen Gebrauch vollcorrigirender Gläser, von G. Pfalz (Düsseldorf).

Die Anschauung, dass die Accommodation ein schädlicher Factor bei der Entwicklung der Myopie sei, hat die Mehrzahl der Ophthalmologen dazu geführt, von einer Vollcorrection der Myopie für die Nähe abzusehen. Ohne auf die Theorie einzugehen, die im folgenden Vortrag behandelt wird, erklärt Vortr., auf praktische Beobachtungen gestützt, dass obige Anschauung falsch ist, vielmehr zeigen Myopen, die ihr vollcorrigirendes Fernglas auch für die Nähe benutzen, einen geringeren Fortschritt der Myopie als nicht voll corrigirte. Nach diesen Erfahrungen corrigirt Vortr. bei jugendlichen Myopen, sobald eine relative Accommodation von 2,5 D. vorhanden ist, sofort voll; bei geringer Accommodation ist zunächst das Glas zu wählen, mit welchem diese Accommodation erreicht wird, um dann in Zwischenräumen von 2 Monaten zur Vollcorrection überzugehen. Vortr. verordnet stets Brillen und zwar periskopische.

Die Resultate der Erfahrungen in 5 Jahren sind in 3 Tabellen, die Myopen von 1—10 D. umfassen, zusammengestellt. Sie zeigen, dass bei gar nicht für die Nähe Corrigirten die Myopie stets wuchs; bei nicht voller

Correction das Fortschreiten noch regelmässig statthatte, aber geringer war; während bei den Vollcorrigirten ein Fortschreiten sich nur ausnahmsweise zeigte, in einem von 36 Fällen.

XI. Ueber die Vollcorrection der Myopie, von L. Heine (Breslau).

Nachdem die Richtigkeit der Helmholtz'schen Theorie des Accommodations-Vorganges erwiesen ist, ist nach des Vortr. Ansicht sicher bewiesen worden, dass dieser Vorgang nicht zu Druckvermehrung im Auge führt. Er kann also keine Schädigung bei Myopie, die als angeborene Schwäche der hinteren Bulbushälfte aufzufassen ist, ausüben, wohl aber steigert jede Contraction der äusseren Augenmuskeln nachweislich den intraocularen Druck. Diese Contraction, d. h. Annäherung der Objecte auf geringere Entfernungen als 30 cm müssen unbedingt vermieden werden. Deshalb ist Vollcorrection auch für die Nähe durchzuführen, zumal die praktische Erfahrung deren gute Wirkung bestätigt.

Von 32 Fällen mit durchgeführter Dauercorrection bei jugendlichen Myopen, blieben nur 2, die Complicationen hatten, dauerd progressiv, 2 wenig progressiv, 28 völlig stationär.

XII. Die Chorioidalveränderungen bei hochgradiger Myopie, von M. Salzmann (Wien).

Vortr. beobachtete an 6 anatomisch untersuchten Augen besonders das Verhalten der Glashaut. Es fanden sich bei den Staphylomen Defecte der Glashaut, die auf mechanischem Wege entstanden waren, da entzündliche Infiltrate fehlen. Die Glashaut setzt zunächst der Dehnung der Chorioidea bei Myopie Widerstand entgegen und wird dadurch Ursache der Sichelbildung. Geht die Dehnung weiter, so kommt es zu Lücken in der Glashaut. Hier setzen neue Heilungsvorgänge ein, indem das Pigment-Epithel wuchert, während das mesodermale Gewebe sich nur wenig betheiligt. Diese Narben sind wieder ein Locus minoris resistentiae, die Lücken reissen von Neuem auf und so geht der Circulus vitiosus weiter. Für die Therapie der Chorioidalveränderungen ist durch diese Erkenntnis sehr wenig gewonnen.

In der Discussion zu den Vorträgen X—XII ergiebt sich das überraschende Resultat, dass alle Redner, wie Dor, Hess, Wicherkiewicz, v. Hippel sen., Straub, Schwarz, Lucanus, Axenfeld, Mayweg, Uhthoff, Fuchs, Wolff, Krückmann (Sattler), für die Vollcorrection der Myopie auch beim Nahesehen sind, sie zum Theil schon seit langen Jahren durchführen und gute Resultate sahen.

XIII. Beitrag zur Kenntniss der Sehnerven-Veränderungen bei Schädelbrüchen, speciell des Hämatoms der Sehnerven-Scheiden, von W. Uhthoff (Breslau).

In den beiden Fällen des Verf. handelte es sich um schwere Schädel-Verletzungen durch Sturz, mit tödtlichem Ausgange nach kurzer Zeit. Beide Fälle wurden kurz nach der Verletzung untersucht. Es fand sich leichte, aber deutliche Schwellung der Papillen, starke venöse Hyperämie und Stauung, die Arterien nur wenig verengt, dazu ausgedehnte radiär gestellte Netzhaut-Blutungen. Die Section ergab mächtige doppelseitige Blutergüsse in die Sehnerven-Scheiden, ohne dass Fracturen oder Fissuren der knöchernen Opticus-Kanäle nachgewiesen werden konnten. Es ist also das Blut direct aus der Schädelhöhle und zwar dem Subdural- und Arachnoidealraum in den intravaginalen Raum des Sehnerven gelangt. Vortr. hält die Ansicht Berlin's nicht für richtig, dass traumatische Sehnervenscheiden-Blutungen ohne gleich-

zeitige Fractur des knöchernen Kanals sehr selten sind. Die Functionsstörungen konnten in beiden Fällen nicht ermittelt werden, da die Patienten bewusstlos waren.

Sehnervenscheiden-Hämatome kommen sonst noch bei Hämorrhagie des Gehirns zur Beobachtung, ferner bei Pachymeningitis haemorrhagica. Ohne complicirende Hirnblutung ist das Vorkommen sehr selten; gelegentlich bei zu Blutungen disponirenden Allgemeinleiden, wie Nephritis, Scorbut, Hämophilie, Anämie.

3. Sitzung am 7. August.

Vorsitzender: Bach (Marburg).

XIV. Ueber die Photographie des Augen-Hintergrundes, von F. Dimmer (Graz).

Vortr. bespricht einen verbesserten Apparat, von dem er sich viel verspricht.

XV. Ueber die Siderosis bulbi, von A. Vossius (Giessen).

Im Gegensatz zu v. Hippel, der eine diagnostische Verwerthung der Iris-Verfärbung deshalb für bedenklich halte, weil dieselbe Veränderung gar nicht selten im Gefolge grösserer intraocularer Blutungen zu sehen sei, hält Vortr. wie Hirschberg die rostbraune Verfärbung der Iris und auch die grünliche für sehr werthvoll zur Diagnose eines eisernen Fremdkörpers. Die Verfärbung kann geringer werden, selbst wenn der Splitter im Auge verbleibt, wie 2 angeführte Fälle zeigen, sie kann ausbleiben, wenn der Fremdkörper eingekapselt ist. Vortr. geht näher auf die Erweiterung der Pupille bei Fremdkörpern im Auge ein. Er fand sie unter 14 Fällen 4 Mal. Während Hirschberg die Mydriasis in einem Falle auf unmittelbare Lähmung von Ganglienzellen im Ciliarkörper durch den daselbst sitzenden Fremdkörper zurückführt, möchte Vortr. sie auf eine chemische Reizung der den Dilatator versorgenden Sympathicus-Fasern durch das Eisen beziehen, wie sie Eckhard experimentell erhielt. Da die Mydriasis nur selten vorkommt, muss noch ein andrer Umstand mitwirken, so könnte iritische Reizung ein Hinderniss für die Mydriasis sein.

In der Discussion erklärt v. Hippel, dass er die hohe Bedeutung der Iris-Verfärbung als diagnostisches Hilfsmittel anerkenne, nur hält er sie nicht für beweisend, da er Fälle rostbrauner (?) und grünlicher Verfärbung nach Blutungen auftreten sah. Das früheste Symptom der Siderosis scheine die Hemeralopie zu sein.

XVI. Ueber monoculares Doppeltsehen bei Astigmatikern, von Ed. Hummelsheim (Bonn).

Vortr. sucht den die Diplopie verursachenden Refractionsfehler so zu construiren: die Hornhaut des Patienten setze sich aus zwei seitlichen Hälften zusammen, die in der Weise optisch different sind, dass sie ein auf die Cornea fallendes Strahlenbündel in zwei Theile zerlegen und jeden derselben vom Centrum ablenken. Auch muss ein verschiedenes Lichtabsorptions-Vermögen der beiden Hälften angenommen werden, da ein Bild heller ist als das andre.

In der Discussion spricht Dimmer gegen diese Erklärung. Durch irregulären Linsen Astigmatismus besitzt jedes Auge monoculäre Polyopie, wie man durch Beobachten eines Lichtes durch ein kleines Loch feststellen kann, durch ein Cylinderglas wird dann Diplopia monoc. hervorgebracht; in derselben Weise wirkt eine astigmatische Hornhaut, doch durch ihre grössere Nähe zur Linse nur selten.

XVII. Die Lymphbahnen der Lider, von K. Grunert (Tübingen).

Vortr. injicirte nach dem Verfahren von Gerota von der Lidhaut aus die cutanen Lymphspalten. Es zeigte sich, dass die innere Hälfte der Lidhaut ihren Abfluss in Lymphstämmchen hat, die nasalwärts von dem in der Mitte der Wange gelegenen Fettpfropfen verlaufen; dass dagegen die äussere Hälfte ausschliesslich temporal und abwärts zur Parotis-Gegend ihre Lymphe ableitet. Es werden somit die aus der Praxis bekannten Thatsachen bestätigt. Die Untersuchungen fanden an Leichen von Neugeborenen statt, da später zu leicht Unregelmässigkeiten auftreten.

XVIII. Bemerkungen zur Tabaks- und Alkohol-Amblyopie und über den reflectorischen Nystagmus, von St. Bernheimer (Innsbruck).

Vortr. weist darauf hin, dass im ersten Beginn der Tabaks- und Alkohol-Amblyopie zarte Röthung und Trübung der äusseren Papillenhälften sichtbar wird. Wird dieses Frühsymptom beachtet, so gewinnt die Prognose. Diese Zeichen sind mit denen eines ersten Beginnes einer Entzündung des Sehnerven-Gewebes identisch und sprechen für die Auffassung der Tabaks- und Alkohol-Amblyopie als primäre, interstitielle Sehnerven-Entzündung.

Ferner beobachtete Vortr. an zwei Patienten mit normaler Sehschärfe zwei Arten von reflectorischem Nystagmus. Bei dem ersten der beiden Hypermetropen traten nur bei längerer Nähearbeit Zuckungen auf, bei dem zweiten genügte es, eins der Lider vom Bulbus abzuziehen. Die Ursache sieht Vortr. bei dem ersten Patienten in einer vermehrten Reizung des Accommodations-Gebietes im Oculomotorius-Kern, die ein Uebergreifen des Reizes auf die übrigen Zellgruppen des Oculomotorius verursacht, wodurch die Augenmuskeln in Erregung gesetzt werden. Im zweiten Falle befinden sich die Trigeminus-Verzweigungen im Bindehautsack und Cornea durch alten Catarrhus siccus im Reizzustand, der durch Contact-Beziehung der Kerne den Augenmuskel-Nerven mitgetheilt wird.

XIX. Zur Frage der Jodoform-Wirkung bei intraocularen Infectionen, von P. Römer (Würzburg).

Vortr. sah bei intraocularen Infectionen, die durch Staphylokokken bedingt waren, in 2 Fällen Heilung durch Jodoform-Einführung, während in einem dritten Falle das Jodoform bei Invasion einer besonderen Bakterienart (Gruppe der Heubacillen) versagte.

XX. Ueber die Beziehungen der Sehnerven-Geschwülste zur Elephantiasis neuromatodes, von C. Emanuel (Leipzig).

Vortr. ist der Ansicht, dass die Sehnerven-Geschwülste zur Gruppe der Elephantiasis neuromatodes gehören. Sie zeigen deren Hauptmerkmal, das primäre multiple Auftreten in typischer Weise. In ihrem mannigfaltigen Ursprung aus dem Bindegewebe der Scheide im intravaginalen Raum oder innerhalb der Pialscheide von der Glia aus, sieht Vortr. ein Analogon zu dem bald peri-, bald endoneuralen Ursprunge der Tumoren an anderen Nervenstämmen. Diese Auffassung erklärt das verschiedene Verhalten der Tumoren in klinischer Beziehung. Während die Sehnerven-Geschwülste im Allgemeinen als gutartig gelten, da keine localen Recidive auftreten, sieht man hin und wieder nachträglich Exitus unter cerebralen Symptomen auftreten. Man hilft sich dann mit der Diagnose Gliom, doch ist das Verhalten erklärt, wenn man weiss, dass neben dem diagnostischen orbitalen Tumor auch intracraniell andre Tumoren vorhanden sein können. Deshalb ist die Prognose stets zweifelhaft.

Erste Demonstrationssitzung, am 5. August, Nachmittags.

Vorsitzender: Ewetzky (Dorpat).

I. Nagel, II. v. Hippel, III. Hertel, IV. Best, V. Bach demonstriren Präparate zu ihren Vorträgen.

VI. Leber macht dazu Mittheilungen über seltene Fälle von Geschwülsten des Sehnerven und der Orbita.

In einem Falle fanden sich verkalkte Psammom-Kugeln in einem Glio-Sarcom des Sehnerven als eine von den Geschwulstzellen unabhängige Complication. In einem andren Falle handelte es sich um einen Fall von Sehnerven-Geschwulst, bei dem es trotz unreiner Exstirpation erst nach 26 Jahren zu einem Localrecidiv in der Orbita kam, dass sich als Endotheliom erwies und gleichfalls Psammom-Körper enthielt. In einem dritten Falle war durch eine Orbital-Geschwulst eine Einbiegung des Bulbus hervorgerufen worden, die ophthalmoskopisch den Eindruck einer einfachen Netzhaut-Ablösung machte.

VII. Hess demonstrirt einen der Höhe nach leicht verstellbaren Operationstisch, VIII. Uhthoff stereoskopische Photographien.

IX. Axenfeld spricht über Anwendung doppelter Wundsperrer bei der Thränensack-Exstirpation und zeigt neue senkrecht einzusetzende Sperrer, die er nach Einlegung des Müller'schen Speculums einführt. Zur Blutstillung empfiehlt er besonders Compression mit Tupfern, die in 4 % Cocaïn-Lösung getaucht sind, endlich zeigt er Orbitalplatten zur Krönlein'schen Operation, die das Fettgewebe zurückhalten sollen.

Es entspinnt sich im Anschluss hieran eine Discussion über Thränensack-Exstirpation. Wagenmann operirt unter Aethylchlorid-Anästhesie, Wicherkiewicz wendet Schleich'sche Anästhesie an. Thier bespricht sein Vorgehen.

Während die Vorredner die Indication zur Exstirpation sehr weit stellen, ist Hess dagegen; er empfiehlt die ungefährliche Durchstossung des Siebbeins mit nachfolgender Dauersonden-Behandlung.

X. Demonstration mikroskopischer Präparate über Augenlepra, durch Franke (Hamburg).

Die Bulbi eines Patienten, der nicht über die Augen geklagt hatte, zeigten bereits erhebliche Veränderungen im Kammerwinkel und an der Iris-Wurzel mit spärlichen Bacillen. Hier ist die Eintrittspforte des Lepra-Bacillus in das Auge bei der endogenen Infection anzunehmen, wie das auch ein weiterer Befund wahrscheinlich macht.

In der Discussion schliesst sich Greef dieser Auffassung an.

XI. Hegg demonstrirt eine neue Methode für die Messung der Tiefe der vorderen Kammer; ein stereoskopisches Ophthalmometer.

Zweite Demonstrationssitzung, am 6. August, Nachmittags.

Vorsitzender: Schreiber (Magdeburg).

XII. Salzmann, XIII. Siegrist demonstriren Präparate zu den Vorträgen.

XIV. Krückmann (Leipzig) demonstrirt einen Orbital-Tumor, der durch eine grosse Zahl von buchtigen Hohlräumen ausgezeichnet ist. Wegen der Wucherungen neben den Hohlräumen und der morphologischen Mannigfaltigkeit muss das Gebilde als Endotheliom betrachtet werden.

XV. Mertens (Wiesbaden) demonstrirt eine elektrische Lampe zu ophthalmoskopischem Gebrauch.

XVI. Nieden (Bochum) empfiehlt eine neue Hohlnadel zum Tätowiren, die nach Art der Füllfedern das Färbematerial in sich führt und beim Einstich ausfliessen lässt. Er versuchte statt der Tusche eine Lösung von Chorioïdal-Pigment der Iris, die keine Vorzüge hat und zu theuer ist.

XVII. Römer demonstrirt Präparate von Verkalkung der Netzhaut bei chronischer Nephritis.

XVIII. Levinsohn (Berlin) zeigt an Präparaten das Verhalten der Nerven-Endigungen an den äusseren Augenmuskeln des Menschen. Neben den typischen Nerven-Endigungen mit 1—3 schmalen Endästchen finden sich Endbüsche. Ferner ist mehrfache Umschlingung der Muskelfaser durch den Nerven vor der Endigung zu beobachten.

XIX. Murakami (Nagasaki): Demonstration mikroskopischer Präparate von doppelseitiger, nicht traumatischer Lochbildung in der Macula lutea.

Zufälliger Befund an den Bulbi eines an Carcinoma ventriculi zu Grunde gegangenen 42 jährigen, der an alter luetischer Chorio-Retinitis gelitten hatte, auf die der Befund zurückgeführt wird.

In der Discussion macht Dimmer darauf aufmerksam, dass bereits im Pagenstecher'schen Atlas Lochbildung der Macula abgebildet ist.

XX. Wintersteiner: Demonstration mikroskopischer Präparate von Dialysis retinae, Abreissung der Netzhaut an der Ora serrata.

XXI. Wicherkiewicz (Krakau): Ein augenärztliches Taschen-Instrumentarium, zugleich Sterilisir-Apparat.

XXII. Heine (Breslau): Demonstration des Zapfenmosaiks der menschlichen Fovea.

XXIII. Emmanuel (Leipzig): Demonstration zu seinem Vortrage.

Spiro.

Referate, Uebersetzungen, Auszüge.

Die Augenheilkunde des Ibn Sina, aus dem Arabischen übersetzt und erläutert von J. Hirschberg und J. Lippert. (Leipzig, Veit & Comp., 1902.)

In der Geschichte der Kultur, also auch der Heilkunde, des Mittelalters begegnen wir zunächst den Arabern. Diese haben zuerst die hellenistische Bildung aufgenommen und verarbeitet und später den Völkern des Abendlandes überliefert. Die Leistungen der Araber werden verschieden beurtheilt, neuerdings mit wachsender Anerkennung; doch sind unsre Kenntnisse von denselben noch recht oberflächlich. Die arabische Literaturgeschichte, sei es die allgemeine, sei es die besondere ärztliche, bewegt sich bis heute noch hauptsächlich auf dem bio- und biblio-graphischen Gebiete.

Das ungeheure handschriftliche Material der arabischen Werke über Heilkunde ruht noch im Staube der Bibliotheken. Wir wissen nicht einmal, ob und wie weit die Herausgabe desselben sich verlohnen würde. . . .

Wir haben es unternommen, aus dem arabischen Text des Kanon denjenigen Abschnitt, welcher von der Augenheilkunde handelt, möglichst getreu, nicht möglichst elegant, ins Deutsche zu übertragen, und hoffen dadurch, sowohl Aerzten und Augenärzten und allen, die für Kultur-Geschichte

sich interessiren, ein inhaltlich nicht uninteressantes Büchlein zu liefern, als auch denjenigen Kennern des Arabischen, welche mit der Sprache der exacten Wissenschaften sich vertraut machen wollen, einen brauchbaren Uebungsstoff an die Hand zu geben. . . .

Die barbarisch-lateinische Uebersetzung giebt die Gedanken des arabischen Textes so unvollkommen wieder, wie wenn ein feines Marmor-Bildwerk in grobem Sandstein nachgebildet worden. Das Studium der lateinischen Uebersetzung ist eine physische Qual. Die zahlreichen Arabismen entziehen sich dem Verständniss des gewöhnlichen Lesers. Die Interpunction ist geradezu irreleitend. Natürlich ist dies weder ein Fehler des arabischen Textes, der ja keine Interpunction kennt, noch der lateinischen Handschrift, sondern hauptsächlich der Drucklegung. Eine ungeheure Zahl von arabischen Worten in dem lateinischen Text hemmt den Fortschritt des Lesers, wie wenn zahllose Sümpfe den Pfad des Wandrers kreuzen. . . .

Da auch den grössten Verehrern des Ibn Sina nicht unbekannt bleiben konnte, dass sein System und überhaupt die arabische Heilkunde aus der griechischen geschöpft ist, so haben sie sich bald daran gemacht, aus den lateinischen Uebersetzungen der uns erhaltenen Reste der griechischen Aerzte die Parallel-Stellen aufzusuchen. Die Venetianische Ausgabe enthält in den Anmerkungen zu allen wichtigen Kapiteln jenen Hinweis, die Erörterung der Uebereinstimmung oder Abweichung, lediglich vom Standpunkt eines gläubigen Dogmatismus. Die Baseler Ausgabe enthält eine förmliche Real-Concordanz zwischen Ibn Sina und den Griechen.

Diese Citate waren uns von grossem Nutzen, obwohl die meisten der betreffenden Stellen ja auch ohne dieselben leicht hätten aufgefunden werden können. Wir haben aber in unsren Anmerkungen einen ganz andren Zweck verfolgt. Wir wollten nachweisen, wo der Araber auf den Pfaden griechischer Ueberlieferung sich bewegt. Da genügte uns nicht die Angabe des Buchs, sogar nicht des Kapitels der griechischen Schrift; wir brauchten die Worte des griechischen Textes. Manche Citate der lateinischen Ausgaben hatten für unsren kritischen Standpunkt gar keinen Werth; andre, die wir selber fanden, einen sehr grossen. Oreibasios und Aëtios haben wir weit ausgiebiger benutzt, als unsre lateinischen Vorgänger, aus Galen eine reiche Nachlese gehalten und einige erst neuerdings gefundene Schriften (die sogenannte Augenheilkunde des Alex. Trall. und die Uebersicht des Leo u. A.) in den Kreis unsrer Betrachtungen gezogen. Natürlich konnten wir bei diesem Bestreben nur eine gewisse untere Grenze erreichen, d. h. nachweisen, welche Krankheits-Begriffe, Heil-Arten, Arzneien sicher in den Hauptwerken der Griechen niedergelegt und offenbar von den Arabern übernommen waren. Da aber von der Unzahl ärztlicher Schriften der Griechen nur ein so kleiner Theil zu uns herüber gerettet worden, so mag manches noch als Eigenthum der Araber erscheinen, was doch nur erborgt ist. Trotzdem ergiebt sich mit grosser Wahrscheinlichkeit ein gewisser Rest, den wir den Arabern zuschreiben müssen, da in den lückenlos erhaltenen Abhandlungen der Griechen über Augenheilkunde keine Spur oder Andeutung davon zu finden ist. Dieser Nachweis ist ein Hauptpunkt unsrer Arbeit. Ferner ist kulturgeschichtlich interessant, in welche Form die Araber jene von den Griechen übernommenen Begriffe und Gedanken umgegossen und ausgeprägt haben.

Journal-Uebersicht.

A. v. Graefe's Archiv f. Ophthalmologie. LIII. 3.

1) **Ablösung der Aderhaut nach Operation,** von Prof. Dr. Ernst Fuchs in Wien.

Bekanntlich hat Verf. vor etwa Jahresfrist die Aufmerksamkeit auf die nicht seltene Aderhaut-Ablösung gelenkt. Neuere Beobachtungen ergaben, dass dieselbe noch wesentlich häufiger vorkommt, als früher angenommen werden konnte. Nach 493 Star-Operationen, 318 mit, 175 ohne Iridectomie, wurde 23 Mal Ablösung der Aderhaut beobachtet. Ob Iridectomie gemacht war oder nicht, hatte keinen wesentlichen Einfluss auf die Häufigkeit der Ablösung. Complicationen des Operationsverlaufes scheinen die Entstehung zu begünstigen. 14 Fälle von Aderhaut-Ablösung nach Iridectomie vertheilen sich auf 111 iridectomirte Glaucomfälle, unter denen 11 Mal primäres Glaucom bestand. Bei Iridectomien andrer Art wurde die Ablösung nur 1 Mal in einem Falle von Synech. post. ohne Drucksteigerung angetroffen.

Höchst wahrscheinlich ist die Ablösung noch häufiger als sich aus diesen Zahlen ergiebt, denn es wurden nur die Fälle gezählt, in denen die Ablösung direct beobachtet werden konnte, dagegen diejenigen ausgeschlossen, in denen zwar sonstige Erscheinungen für die Ablösung sprachen, der Einblick in die Tiefe aber durch Blut oder Linsenreste gehemmt war.

Die Ablösung kündigt sich dadurch an, dass die Vorderkammer ohne vorherige Wundsprengung aufgehoben oder doch erheblich abgeflacht erscheint. Begegnet man diesem Symptom, so wird man mit grosser Wahrscheinlichkeit Ablösung erwarten dürfen. In $^2/_3$ der Fälle war die Abhebung so klein, dass sie nur mit dem Augenspiegel, nicht aber bei focaler Beleuchtung beobachtet werden konnte. Kleine Ablösungen bleiben in der Regel klein und vergrössern sich nachträglich nur ausnahmsweise. Die Dauer erstreckt sich bis auf 30 Tage, eine 2tägige Dauer ist häufig, nach 9 Tagen sind $^2/_3$ der Fälle geheilt. Die Prognose ist günstig. Auch die Drucksteigerung, welche unter den früher beschriebenen 9 Fällen 3 Mal vorkam und häufig zu sein schien, fehlte bei den letzten 37 Fällen ganz.

Stark vorspringende Ablösungen werden unschwer erkannt, dagegen können flache leicht übersehen werden, da sie sich in der Färbung kaum vom übrigen Fundus unterscheiden. Hier ist der als dunkle Bogenlinie erscheinende hintere Rand das charakteristische Zeichen, welches die Diagnose sicher stellt. Die Abhebungen befinden sich an der temporalen oder nasalen Seite, eventuell gleichzeitig an beiden, oben und unten sehr selten.

Für die anatomische Untersuchung standen 9 Augen zur Verfügung. Ist die Ablösung durch Einreissen des Ciliarkörper-Ansatzes erfolgt, so besteht die unter der Aderhaut befindliche Flüssigkeit aus Kammerwasser, dem unter Umständen etwas Blut beigemengt ist. Netzhaut-Ablösung fehlt. Diese Fälle heilen meistens vollständig.

In einer zweiten Gruppe von Fällen entsteht die Abhebung nach entzündlichen Processen durch den Zug von Schwarten an Netzhaut und Aderhaut. Die subchorioideale Flüssigkeit ist in der Regel serös als Product einer einfachen Transsudation durch den negativen Druck. Netzhaut-Ablösung fehlt nie, da sie der Aderhaut-Ablösung vorangeht. Fälle dieser Art sind unheilbar.

Drittens kann die Ablösung durch Bersten von Aderhaut-Gefässen eintreten, welche ihr Blut unter die Aderhaut ergiessen, und endlich kommt es vor, dass die Aderhaut durch entzündliches Exsudat von der Sklera ab-

gedrängt wird. Die Abhebungen dieser beiden Gruppen sind einer gewissen Heilung fähig, doch erfolgt nie Wiederherstellung normaler Verhältnisse.

---

2) **Ueber die Grössenschätzung im Sehfeld**, von Dr. Hugo Feilchenfeld, Augenarzt in Lübeck.

Die bei ruhendem Auge auftretenden optischen Täuschungen gestatten den Schluss, dass die Blickbewegung als Factor der Grössenschätzung nicht die Rolle spielt, welche man ihr zugewiesen hat. Die bekannte Untersuchungsmethode mit dem elektrischen Funken hat den Nachtheil, dass die Beobachtung des ruhenden Auges auf einen kurzen Moment beschränkt wird. Hat man, was allerdings unerlässlich ist, durch Uebung gelernt die eingewöhnte Neigung zu Augenbewegungen zu unterdrücken und die auf peripheren Netzhaut-Partien entworfenen Bilder genügend scharf wahrzunehmen, so lassen sich auch Versuche von längerer Dauer anstellen.

Fixirt man monocular den Mittelpunkt einer horizontalen Linie, so erscheinen bei kleinem Gesichtswinkel, d. h. bei grösserer Entfernung des Objects, beide Hälften gleich. Wird das Object angenähert, wobei der Gesichtswinkel sich vergrössert, so wird die nasale Strecke überschätzt. Stellen wir uns die Aufgabe, den Mittelpunkt einer horizontalen Linie durch Schätzung zu finden, so dass also kein bestimmter Fixationspunkt gegeben ist, so wird umgekehrt die temporale Strecke überschätzt. Es geschieht dies auch bei kleinem Gesichtswinkel, wenn auch in geringerem Maasse als bei grösserem. Durch Uebung wird die Schätzung feiner. Bei verticalen Linien findet stets eine Ueberschätzung der oberen Hälfte statt.

Die Erklärung der Täuschungen glaubt Verf. in der verschiedenen Ausdehnung des Sehfeldes nach der temporalen und nasalen Seite suchen zu dürfen. Er hat die Empfindung, dass bei der Fixation einer horizontalen Linie ein erheblicher restirender Theil des temporalen Sehfeldes von dem Bilde derselben nicht getroffen wird, während das Bild sich über die ganze nasale Hälfte erstreckt. Die fehlerhafte Schätzung des Mittelpunktes einer Horizontalen entspricht der Beobachtung, dass, wenn wir monocular einen Gegenstand in die Medianlinie, d. h. vor das hypothetische Cyclopen-Auge zu bringen versuchen, der Gegenstand stets etwas zu weit nach der Seite des fixirenden Auges hingehalten wird.

Nach Helmholtz bemühen wir uns, um die Länge zweier Linien zu vergleichen, durch Augenbewegungen das Bild der zweiten auf dieselbe Netzhautstelle zu bringen, welche das Bild der ersten erhalten hatte. Verf. ist der Ansicht, dass wir durch einen psychischen Act auch die Bilder verschiedener Netzhaut-Partien zu vergleichen im Stande sind.

---

3) **Ueber knötchenförmige Hornhaut-Trübung**, von Prof. Dr. Ernst Fuchs in Wien.

Die vor einigen Jahren zuerst von Groenouw beschriebene Krankheit ist überaus selten. Groenouw berichtete über zwei Beobachtungen, von denen aber eine vielleicht nicht einmal hierher gehört, ausserdem finden sich in der Literatur Mittheilungen über zwei Fälle, welche mit der knötchenförmigen Hornhaut-Trübung Aehnlichkeit haben. Verf. notirte 1889 den ersten Fall und hat seitdem trotz seines grossen Kranken-Materials nur sieben weitere Fälle gesehen, von denen zwei Brüder betrafen.

Vorzugsweise werden Männer befallen. Die Erkrankung ist stets doppelseitig und beginnt mit leichten entzündlichen Erscheinungen. In den mitt-

leren Partien der Hornhaut treten runde oder unregelmässig gestaltete graue Flecke auf, welche oberflächlich liegen und über die Vorderfläche der Hornhaut emporragen, so dass diese uneben erscheint. Häufig liegen kleinere rundliche Flecke um grössere unregelmässig geformte herum, zuweilen in kreisförmiger Anordnung. Die ganze Hornhaut zeigt diffuse Trübung, welche sich bei Lupen-Vergrösserung in punktförmige Einlagerungen auflöst. Die Flecke nehmen im Laufe der Jahre ganz allmählich eine andre Gestalt und Anordnung an und haben im Ganzen die Tendenz dichter zu werden, so dass S mehr und mehr verfällt. Verf. entfernte mit dem Trepan ein Gewebsstück von 4 mm Durchmesser und etwa 0,25 mm Dicke. Die Untersuchung desselben ergab, dass die Bowman'sche Membran fehlte und das Epithel dem eigentlichen Hornhaut-Gewebe direct auflag. Das Epithel war in den Vertiefungen zwischen den Knötchen ziemlich normal, dagegen auf der Höhe der Knötchen verdünnt und durch niedrige quer-ovale Basalzellen ausgezeichnet. Die obersten Hornhaut-Lamellen waren gequollen und zum Theil aufgefasert, zwischen ihnen lag an einzelnen Stellen eine amorphe Substanz. Diese amorphe Masse nahm besonders da, wo die Hornhaut-Lamellen die stärksten Veränderungen zeigten, einen breiten Raum ein, und man erkannte, dass eine Auflösung und schliesslich vollständiger Zerfall der Fasern stattfindet. Unterhalb dieser gequollenen Lamellen lag eine dünne Schicht, welche nach van Gieson gefärbt normal erschien, sich mit Thionin aber schön violett färbte, während die dann folgenden, ganz normalen Schichten eine blau-grüne Färbung annahmen. Die Thioninfärbung deutet auf die Anwesenheit von Mucin hin, mit dem vermuthlich die Fasern dicht imbibirt sind. Wahrscheinlich wird die mucin-ähnliche Substanz später aus den Lamellen ausgeschieden, worauf sie dann die Zwischenräume zwischen denselben ausfüllt. Allerdings müsste sie später eine Umwandlung durchmachen, denn die interlamelläre, amorphe Substanz giebt keine Mucinreaction. Jedenfalls liegt die Vermuthung nahe, dass die mit Thionin violett gefärbte Schicht sich im Anfangsstadium der Erkrankung befindet.

Selbstverständlich berechtigt dieser Befund nicht zu der Annahme, dass in allen andren Fällen gleiche anatomische Verhältnisse vorlagen. Groenouw fand keine Faserquellung, sondern nur eine Einlagerung von Hyalin (Eosinfärbung), Chevallereau wies in einem klinisch anscheinend ähnlichen Falle Krystalldrusen von harnsaurem Natron nach. Möglicher Weise treten ätiologisch und anatomisch verschiedene Krankheiten unter dem Bilde der knötchenförmigen Hornhaut-Trübungen auf. — So dunkel die Aetiologie des Leidens ist, so spricht doch alles dafür, dass eine allgemeine Ernährungsstörung zu Grunde liegt. Zu beachten ist auch das Vorkommen bei zwei Brüdern.

---

4) Ein Beitrag zur Kenntniss der pathologischen Anatomie der Chorioïditis disseminata, nebst Bemerkungen über das Vorkommen entzündlicher Rosettenbildung der Neuro-Epithelschicht, spontaner Lochbildung in der Macula lutea und hyalin-colloider Kugeln in der Netzhaut, von Dr. J. Murakami aus Nagasaki in Japan. (Aus dem Laboratorium der I. Univ.-Augenklinik in Wien, Hofrath Prof. Schnabel.)

Aus dem anatomischen Befunde ist hervorzuheben, dass in der mittleren Schicht der Chorioïdea zahlreiche grössere und kleinere Rundzellenherde lagen, welche sich einzeln direct in das Gewebe der Netzhaut erstreckten. In der Retina fanden sich atrophische Partien und einzeln Bindegewebs-Neubildung unter der Limitans interna. Während die Arterien kaum Veränderungen

zeigten, waren die Venenwandungen verdickt, zum Theil hyalin entartet und pigmentirt. Am hinteren Pol waren endotheloïde Zellen der Limitans interna aufgelagert. Zahlreiche Verwachsungen der Aderhaut und Netzhaut, deren Häufigkeit von vorn nach hinten zunahm, waren dadurch bemerkenswerth, dass nach Durchbruch der Lamina elastica und Schwund der äusseren Netzhautschichten die Gliazellen in das Chorioïdealgewebe hineinwucherten. Da auch die Anwesenheit von Zellen der inneren Körnerschicht in der Chorioïdea festgestellt werden konnte, so muss man annehmen, dass die Gliamassen in die Aderhaut hineingezogen waren, andrerseits fehlte aber jede Zerrung und schien auch eine active Wucherung der Gliazellen stattgefunden zu haben. Daneben fand sich Bindegewebs-Neubildung und Wucherung oder Atrophie des Pigment-Epithels. Auffallend waren eigenartige Rosetten-Bildungen der Neuro-Epithelschicht. Sie gleichen den Formen, welche bei Mikrophthalmus und Glioma retinae beschrieben wurden, scheinen aber bei entzündlichen Processen noch nicht beobachtet zu sein. Vermuthlich ist ihre Entstehung so zu deuten: Zwischen den Verwachsungsstellen ist die Netzhaut überall abgelöst. Mehrfach sieht man, dass die längs der Glaslamelle einander entgegenwuchernden Gliafasern an kleinen Subretinal-Räumen die Ränder der Limitans externa und der äusseren Körnerschicht nach aussen drängen, so dass sie sich umschlagen. Geht der Process weiter, so werden die Ränder sich mehr und mehr nähern und schliesslich verwachsen.

Beiderseits bestand in der Maculagegend ein grosses Loch. Die Untersuchung zeigte, dass es sich um einen Hohlraum der Retina von etwa 3 P.D. handelte, dessen vordere Wand in der Ausdehnung von etwa $^3/_4$ mm durchbrochen war, so dass eine Unterminirung der Ränder des Loches stattfand und der Hohlraum mit dem Glaskörper in directer Verbindung stand.

Endlich fanden sich in der Netzhaut und Chorioïdea hyalin-colloide Kugeln isolirt oder zu Gruppen vereinigt Die Kugeln scheinen im Protoplasma von Zellen, wahrscheinlich von weissen Blutkörperchen zu entstehen. Sie sind als Product chronischer Entzündung anzusehen.

---

5) **Beitrag zur Kenntniss der Anatomie und Entwicklungs-Geschichte der hinteren Iris-Schichten, mit besonderer Berücksichtigung des Musculus sphincter pupillae des Menschen**, von A. Szili jun. in Budapest. (Aus dem I. Anatom. Institut der königl. ungar. Universität zu Budapest. Director: Prof. M. v. Lenhossék.)

Verf. fasst das Resultat seiner an einem grossen Materiale angestellten Untersuchungen in folgenden Sätzen zusammen.

Der epitheliale Antheil der Iris, welcher der Umschlagstelle des Augenbechers entspricht, ist von Anfang an doppelblätterig und liefert ausser der Epithel-Bekleidung der Iris auch die gesammte Iris-Musculatur. Der Musculus sphincter pupillae und der Dilatator pupillae sind beide epitheliale Muskeln. Der Sphincter entwickelt sich am Anfange des 4. Monats aus den epithelialen Zellen der Umbiegungsstelle der beiden Blätter der sogenannten secundären Augenblase, der Dilatator im 7. Monat durch Transformation der vorderen Epithelzellen-Lage der Iris. Er füllt als einfache Schicht den Raum zwischen hinterem Epithel und Stroma continuirlich aus. Am pupillaren und ciliaren Ende fasert sich die Membran in mehrere schwache Faserbündel auf. Am pupillaren Ende sind diese Fasern als Speichenbündel bekannt, die sich im Sphincter inseriren. Die ciliaren Bündel ziehen theils zum Ligam. pectin., theils zum Ciliarmuskel.

---

6) **Ein seltsamer Befund in einer nach Golgi behandelten Netzhaut,** von Dr. Velhagen in Chemnitz.

In einem von einem Ochsen-Auge stammenden Präparate setzte sich das Endköpfchen eines Stäbchens ohne Unterbrechung in eine Nervenfaser fort. Deutung vorläufig unsicher.

7) **Ueber 3 Fälle von doppelseitiger schwerer Pneumokokken-Infection der Augen nach Masern,** von Dr. E. Hertel, Priv.-Doc. und I. Assist. an der Augenklinik zu Jena. (Aus der Augenklinik zu Jena.)

Drei Kinder, die aus demselben Orte stammten, in welchem eine schwere, durch Lungen-Complicationen ausgezeichnete Masern-Epidemie herrschte, erkrankten an heftigen Augen-Entzündungen. Bei einem 3jährigen Knaben waren die Hornhäute total vereitert, so dass wegen beginnender Panophthalmie beiderseits exenterirt werden musste. Ein 5jähriges Mädchen zeigte ausgedehnte Ulcerationen beider Hornhäute, links mit grossem Iris-Prolaps, starb aber an Bronchopneumonie, während der Process an den Augen noch im Fortschreiten begriffen war. Die 2jährige Schwester dieser Patientin bot das Bild einer heftigen Conjunctivitis, die Conjunctiva war geschwollen, zum Theil verschwärt und mit membranösen Auflagerungen bedeckt, an den Hornhäuten fanden sich einzelne marginale punktförmige Infiltrate, die ohne Narben heilten. Bei sämmtlichen Patienten bestanden ausgedehnte Geschwüre und Borken an der Nasen- und Mundschleimhaut neben eczematösen Geschwüren der Haut, welche zum Theil direct in die Schleimhaut-Ulcerationen übergingen. In allen drei Fällen konnten im Conjunctival-Secret, in den Geschwüren der Hornhaut und in denen der Schleimhaut Pneumokokken in Culturen nachgewiesen werden. Auch in den Haut-Ulcerationen, sowie im Secret der Nase, auf der Mundschleimhaut und im Inhalte von Bronchiectasien fanden sich Pneumokokken. Die Gefässe waren frei von Mikro-Organismen.

Verf. nimmt an, dass bei der grossen Verbreitung der Masern-Pneumonien in dem Heimats-Orte der Patienten massenhafte virulente Pneumokokken vorhanden waren, welche durch Verschmierung der sie einschliessenden Secrete die verschiedenartigen Erkrankungen hervorriefen.

Auch die diphtherioide Affection der Conjunctiva, bei welcher übrigens die charakteristische pralle Infiltration der Lider fehlte, beruhte auf Infection durch Pneumokokken.

8) **Ueber die Veränderung der Refraction und Sehschärfe nach Entfernung der Linse,** von Dr. K. Bjerke, Augenarzt in Linköping.

Zahlreiche Berechnungen und Tabellen, die sich nicht in Kürze wiedergeben lassen.

Es steht fest, dass Augen mit einer Myopie von 9—26 D nach Beseitigung der Linse emmetropisch werden, und dass die Refraction des aphakischen Auges bei einem und demselben Grade von Myopie des Voll-Auges um 10 D variirt. Die Werthe der Hornhaut-Refraction, der Entfernung der vorderen Linsenfläche vom Hornhaut-Scheitel, des Brechungs-Index des Kammerwassers und des Glaskörpers bewegen sich nicht in so weiten Grenzen, dass daraus die beträchtlichen Schwankungen der Refraction der operirten Augen erklärt werden könnten. Es bleibt nur die Annahme übrig, dass der Brechungswerth der Linse beträchtliche Verschiedenheiten aufweist. Scheer.

Um Einsendung von Separatabdrücken wird gebeten (Berlin NW. 26 Schiffbauerdamm).

Verlag von Veit & Comp. in Leipzig. — Druck von Metzger & Wittig in Leipzig.

Centralblatt

für praktische

AUGENHEILKUNDE.

Herausgegeben von

Prof. Dr. J. Hirschberg, Geh. Med.-Rath, in Berlin.

September. Sechsundzwanzigster Jahrgang. 1902.

I. Zur Casuistik der metastatischen Ophthalmie.

Von Dr. **Purtscher** in Klagenfurt.

Gehören auch die Fälle metastatischer Ophthalmie, abhängig von Lungen-Processen, nicht eben zu den Seltenheiten, so hat doch der Augenarzt — wie mich meine Erfahrung lehrt — verhältnissmässig selten Ge-

legenheit, solche Fälle im frischen Stadium der Entstehung zu beobachten; meist werden sie ihm erst nach Ablauf des Processes zugeführt.

Andrerseits bot ein Fall unsrer Beobachtung einige Besonderheiten, die seine Veröffentlichung begründet erscheinen lassen.

Mathias P., 45 Jahre, aufgenommen auf die interne Abtheilung des Landes-Krankenhauses am 5. Februar 1902. Delirant, Potator.

Nachträgliche Anamnese ergiebt, dass die Erkrankung am Vorabend plötzlich mit Schüttelfrost eingesetzt hat.

Befund (Prim. Dr. Carl Pichler): Rechtsseitige Oberlappen-Pneumonie mit typischem Auswurf. Rechte Pupille etwas enger als die linke; beide reagiren.

Krise in der Nacht zum 8. Februar. Bewusstsein wieder frei.

In den folgenden Tagen leichte abendliche Temperatursteigerung (zuletzt 38,4).

Am 13. Februar Brennen im rechten Auge; blasse Chemosis der oberen Bulbushälfte. Wässerige Secretion aus dem Auge.

Am 14. Februar allgemeine starke Chemosis. Allgemeinzustand: Nach lautem Husten noch dichtes Rasseln und Bronchial-Athmen über der rechten Spitze rückwärts. Milz geschwollen.

Augenbefund am 15. Februar Morgens: Sehr beträchtliches Oedem des rechten Oberlides; Vortreibung des Augapfels um 1 cm. Blasse Chemosis, weniger nach unten; dagegen werden die oberen zwei Drittel der Hornhaut von ödematöser Bindehaut überlagert. Spärliche Thränen-Secretion. Die Pupille durch ein die ganze Vorderkammer erfüllendes, trübes, fibrinöses Exsudat stark verschleiert. Mässige Schmerzen.

Therapie: Atropin. Warme Umschläge (nachdem Eis nicht vertragen worden war). Die Wärme wird angenehm empfunden.

16. Februar. Röthung und Schwellung des Oberlides haben wieder zugenommen, dementsprechend auch die Chemose. Auch die das Auge umgebenden Weichtheile sind merklich aufgedunsen. Vortreibung des Augapfels 1,5 cm neben hochgradiger Beweglichkeitsbeschränkung. Das Exsudat in der Vorderkammer zeigt deutlichen Stich ins Gelbe. (Transferirung auf die Augen-Abtheilung).

16. Februar Abends: Befund am Auge kaum verändert. Patient befindet sich ziemlich wohl.

17. Februar. Patient hat ohne Opiate oder dergleichen geschlafen; subjectives Befinden befriedigend. Schwellung und Röthung wie am Vortage; dagegen Puls 45.

Daher Versuch mit dem Bistouri aus der Tiefe der Augenhöhle Eiter zu entleeren. Nach Spaltung der äusseren Commissur Einstiche von drei verschiedenen Stellen des Fornix — oben aussen, oben und oben innen bis gegen die Spitze des Orbital-Trichters —, ausgehend von der Annahme, dass ein Glaskörper-Abscess für sich allein eine solche Verlangsamung des

Pulses nicht wohl bedingen könne, sondern vielmehr an eitrige Thromben oder metastatische Abscedirung des orbitalen Zellgewebes neben der Ophthalmie gedacht werden musste.

Trübe Gewebsflüssigkeit, aber kein Eiter.

Atropin, graue Stirnsalbe, anregende Mittel, Chinin. Warme Umschläge.

17. Februar. Abendtemperatur 37,8, Puls 50. Somnolenz, zuweilen Delirien.

18. Februar. Zustand im Allgemeinen unverändert. In der Nacht wurde mitunter über Schmerzen geklagt. Vortreibung 2 cm. Morgen-Temperatur 37,6.

Erneuter Einstich durch den beigezogenen Collegen Prim. Dr. Smoley (Chirurg), diesmal oben innen durch das Oberlid. Auch nach gründlicher Sondirung (Hohlsonde) kein Eiter.

Um den stürmischen Verlauf dennoch günstiger zu gestalten, Einstich in den Augapfel unten innen gegen das Centrum des Glaskörpers; es entleert sich viel mässig dicker, grünlicher Eiter.

Derselbe enthält — sofort mikroskopisch untersucht — massenhafte Anhäufungen des Diplococcus lanceolatus in seiner typischen Form; es fanden sich geradezu Zoogloea-Massen.

Feuchter Verband. Darauf erfolgte rasch subjectiv und objectiv Besserung. Aber erst nach 8 Tagen erreichte der Puls die normale Zahl.

Der weitere Verlauf bot insofern Interesse, als sich einige Tage nach der Punction der Orbita aus der letzten Einstichswunde und bald darauf aus der mittleren der Fornixwunden dicker Eiter in beträchtlicher Menge aus der Tiefe der Orbita zu entleeren begann. Noch Wochen lang musste deshalb drainirt werden.

Erst am 12. April konnte Patient entlassen werden. Damals wurde notirt:

Auge schlecht geöffnet. Noch mässiges Lid-Oedem; auch noch geringe Chemosis; Augapfel-Bindehaut überall trüb geröthet, nicht unbeträchtlich verdickt. Narbe nach innen über dem Oberlid trichterförmig eingezogen. Augapfel nicht mehr vorgetrieben. Hornhaut ganz leicht matt, etwas trüb. Kammer trichterförmig nach hinten vertieft. Regenbogenhaut stark verfärbt, theilweise von Gefässen durchzogen; ihr Gewebe eigenthümlich sklerosirt. Pupillar-Rand vielfach buchtig eingekerbt. Pupille tief eingezogen. T. — 3. Amaurose.

Vergleichen wir diesen unseren Fall mit den Fällen der Literatur, so finden wir in Uebereinstimmung mit den Angaben Axenfeld's (in seiner Tabelle IV) ein verhältnissmässig spätes Auftreten der Ophthalmie: Am 10. Tage der Erkrankung, am 5. nach der Krisis. In 2 der 18 Fälle

AXENFELD's[1] finden sich überhaupt Daten über den Zeitpunkt des Ausbruches verzeichnet. Im ersten Falle finden wir den 2. bezw. 3., im zweiten den 3., im dritten den 6. Tag nach Beginn der Infectionskrankheit bemerkt. In den übrigen Fällen variirt der Zeitpunkt zwischen dem 10. Tage und einem Monat.

Im Gegensatz zu diesem verhältnissmässig späten Einsetzen der Ophthalmie begegnen wir in AXENFELD's Tabelle III, die die kryptogenetischen Fälle umfasst, eine durchschnittlich wesentlich kürzere Frist. Weit davon, Schlüsse ziehen zu wollen, begnüge ich mich mit dem Hinweise.

Das casuistische Interesse unseres Falles liegt einmal darin, dass er im frischen Stadium beobachtet werden konnte; zweitens in der Combination der eitrigen Ophthalmie mit Orbital-Abscess, ferner im Befunde wahrer Zoogloea-Massen von Diplococcus lanceolatus[2] im Glaskörper-Eiter — einem Vorkommen, das nach AXENFELD bei dieser Pilzform als ein ganz ausnahmsweises bezeichnet werden muss im Gegensatz zu den durch Staphylococcus oder Streptococcus hervorgerufenen Krankheitsfällen.

AXENFELD bespricht auch die Verschiedenheit des Verlaufes der metastatischen Pneumococcen-Ophthalmien; einmal errege der Diplococcus nur seröse, andre Male aber auch stürmische eitrige Entzündung. Im ersteren Falle komme es dann direct zu Phthisis des Augapfels.

Spätere Publicationen verschiedener Autoren bestätigen und erweitern AXENFELD's Angaben über das proteusartige Auftreten metastatischer Processe nach Lungen-Erkrankung.

So theilt LEFRANÇOIS[3] einen Fall von metastatischer Orbital-Phlegmone bei einem Kinde im Verlaufe einer Influenza mit, die nach Incision rasch heilt. Im Eiter Pneumococcen.

Aehnliche Fälle hatten schon geraume Zeit früher FUCHS[4], WICHERKIEWICZ[5] u. A. beschrieben.

Doppelseitige Panophthalmitis beobachtete MILLIKIN[6] bei einem 38jährigen Manne; er bringt sie in Verbindung mit Pneumonie, bezw. Endocarditis.

MALFI's Fall von Diplococcen-Panophthalmitis zählt — weil vom Ohre ausgegangen — nicht hierher.

---

[1] Ueber die eitrige metastatische Ophthalmie, besonders ihre Aetiologie und prognostische Bedeutung. v. Graefe's Archiv. XL. 3.

[2] Soweit dies ohne Cultur-Versuche behauptet werden darf.

[3] Phlegmon de l'orbite à pneumocoques chez un enfant au cours de la grippe. Clin. opht. 1899. Nr. 11, cit. nach Michel's Jahresb. S. 289 u. 325.

[4] Tenonitis nach Influenza. Wiener klin. Wochenschrift. 1890, Nr. 14, cit. nach Schmidt-Rimpler.

[5] Ueber die im Verlaufe der Influenza auftretenden Augenkrankheiten. Internat. klin. Rundschau. 1890, cit. nach Schmidt-Rimpler.

[6] Cases of metastatic panopthalmitis. Transactions of the American Ophth. Soc., Thirty fifth Annual Meeting, S. 585, cit. nach Michel's Jahresb. 1899. S. 422 u. 425.

Einen Fall eitriger Ophthalmie minder stürmischen Verlaufes sahen u. a. MANDEL.[1] Am 14. Tage der Reconvalescenz nach einer einseitigen croupösen Pneumonie Auftreten eines Hornhaut-Abscesses. Nach Punction der Cornea im Eiter FRAENKEL'sche Diplococcen.

Der Fall ähnelt dem von AXENFELD[2] angeführten Falle HILDEBRAND's: Pleuropneumonie. Etwa 14 Tage später beginnende Ophthalmie des rechten Auges. 8—14 Tage nach Beginn der Augen-Entzündung Chemose und etwas Oedem der Lider und mässige Protrusion, eitrige Iritis mit kleinem Hypopyon und exsudative Verlegung der Pupille. Aber schon nach 2 Tagen gingen Exophthalmus und Lidschwellung zurück; nach etwa 8 Tagen Iris klar vorliegend. T. – 1; totale hintere Synechie; Vorderkammer seicht; Cataracta, Amaurose.

Die von AXENFELD besprochenen, wesentlich leichter verlaufenden Fälle bilden eine weitere Abstufung im Auftreten der Pneumococcen-Ophthalmie.

Die leichteste Form wird verkörpert durch die Fälle von FRAENKEL[3] und PETERS.

Ersterer beobachtete bei einem an Pneumonie erkrankten Arzte, der schon in den ersten Tagen Sehstörung bemerkt hatte, 5—6 weissliche rundliche Flecken von etwa $^1/_3$ Papillen-Durchmesser um die Macula.

Nach 6 Wochen Augengrund normal; die Sehstörung war aber erst nach einem Jahre verschwunden.

PETERS[4] sah in 2 Fällen von Pneumonie weisse oder weissgraue Herde im Augengrunde, welche mit dem Zurückgehen der Pneumonie verschwanden. Aufgetreten waren sie in einem Falle nach 9, im andren nach 10 Tagen.

Wir hatten es mit einer sehr schweren eitrigen Form zu thun. Die rasch zunehmende Vortreibung des Augapfels, sowie die stürmischen Entzündungs-Erscheinungen, besonders aber die begleitenden allgemeinen Symptome: Delirien, Hinfälligkeit und Pulsverlangsamung sprechen laut genug für diese Behauptung. Der Ausgang war allerdings der in Schwund des Augapfels (nicht der Schrumpfung); aber ich glaube zur Annahme berechtigt zu sein, dass der ohnehin bedrohlich heftige Verlauf eine viel schlimmere Wendung — mindestens hinsichtlich der äusseren Gestalt des Augapfels — genommen haben würde, wäre der Glaskörper-Abscess nicht noch rechtzeitig ausgiebig entleert worden.

---

[1] Ein Fall von croupöser Pneumonie, complicirt mit Hypopyon-Keratitis. Wiener med. Wochenschrift. 1899, Nr. 41, cit. nach Michel's Jahresb. 1899. S. 422 u. 426.

[2] Zweite Hälfte seiner oben citirten grossen Arbeit. v. Graefe's Archiv. XL, 4, S. 130 (Fall XIII).

[3] Augenspiegel-Befund bei Pneumonie. v. Graefe's Archiv. XLVIII. 2. S. 456.

[4] Ueber Veränderungen im Augen-Hintergrund bei Pneumonie. Zehender's Klin. Monatsbl. f. Augenheilk. 1901. Mai. S. 392.

Die starke Vortreibung des Augapfels durch eine etwa gleichzeitig entstandene embolische Tenonitis erklären zu wollen, scheint mir wenig wahrscheinlich, da die Vortreibung zu stark war. Eher möchte ich glauben, dass thrombotische Vorgänge der Augenvenen im Spiele waren. Die schweren Allgemein-Symptome, insbesondere die Verlangsamung des Pulses, legten uns die Befürchtung einer beginnenden Meningitis durch vermittelnde Sinusthrombose (mit eitrigem Zerfall) nahe. Axenfeld äussert sich über eine solche Möglichkeit dahin, dass zwar ein Fall aufsteigender Entzündung im Schädel-Inneren von einer metastatischen Ophthalmie aus noch nicht bekannt, aber auch nicht unmöglich sei.

Welchen Ursprungs der später aus des Tiefe der Augenhöhle sich entleerende Eiter war, ob das Product eines eitrig zerfallenden Thrombus, ob direct metastatischer Natur, vermag ich nicht zu entscheiden.

Uebereinstimmend mit Axenfeld's gesammelten Erfahrungen ist auch der verhältnissmässig günstige Verlauf der Ophthalmie, nämlich soweit es das Allgemeinwohl des Kranken betraf; er endete trotz der schweren Erscheinungen ohne tödtlichen Ausgang.

Einem andren Typus metastatischer Ophthalmie — möglicher Weise auch auf Pneumococcen-Invasion zu beziehen — entsprach ein andrer Fall unsrer Beobachtung:

Am 4. April 1901 wurde mir die 6jährige Marie L. aus Judenburg vorgestellt.

Das Kind war 10 Tage früher an Influenza erkrankt. 2 Tage nach Beginn derselben entzündete sich das rechte Auge; der behandelnde Arzt — Herr Dr. Randl — diagnosticirte sofort Regenbogenhaut-Entzündung und ordnete entsprechendes Heilverfahren an.

Status: Blühendes Kind. Am Auge intensive Ciliar-Injection. Kammer flach. Hornhaut gelblichgrau getrübt, besonders stark nach oben im Bereich eines unregelmässig geformten, kleinbohnengrossen Fleckes. An seinem unteren Rande schimmert der Ort der Pupille als verwaschener dunklerer Fleck eben durch. Auge weich. Keine Licht-Empfindung.

Diagnose: Metastatische Augen-Entzündung.

Zweite Vorstellung am 21. Mai 1901:

Auge bedeutend verkleinert; Kammer mit Blut erfüllt; es besteht auch die bekannte, eigenthümlich blutige Durchtränkung der Augapfel-Bindehaut und Episklera. Das Auge ist wieder viel weicher geworden; es ist stark druckempfindlich und selbstredend ohne jeden Lichtschein.

Hier hatten wir es also mit einem andren Typus metastatischer Ophthalmie zu thun, die — wenngleich auch eitriger Natur — doch quantitativ sehr verschieden von der erstbeschriebenen Form geartet war, indem es hier nach kurzem akuten Verlaufe bald zu Atrophie des Augapfels kam, ohne Tenonitis oder gar Panophthalmitis.

Selbstverständlich erhebe ich keinerlei Anspruch darauf, dass es sich auch hier um eine Pneumococcen-Ophthalmie gehandelt habe, wenngleich wohlbekannter Maassen gerade bei Influenza-Erkrankung häufig Pneumococcen gefunden werden.

Kurz nach diesem zweiten Falle sah ich im Ambulatorium einen ihm ganz analogen bei einem noch jüngeren Kinde. Leider sind die Aufzeichnungen über denselben verloren gegangen.

Nach Fertigstellung meiner Mittheilung erst gelangte die schöne Arbeit Loeser's[1] in meine Hände, der einen sehr lehrreichen Fall schwerer metastatischer Iridocyclitis combinirt mit mächtigem Orbital-Abscess beschreibt, entstanden auf Grundlage eines Leber- bezw. Gallengang-Abscesses.

Autor hält beide Affectionen am Auge für einander gleichwerthig in dem Sinne, dass weder die Augen-Entzündung Folge der Orbital-Eiterung, noch diese eine Folge der Bulbus-Erkrankung gewesen sei. Er nimmt vielmehr an, dass sich die in die Art. ophthalmica gelangten embolischen Massen sowohl in den Bulbus versorgende, als auch in orbitale Aeste vertheilt hätten.

Die Verschiedenheit der Heftigkeit des Auftretens — weit stürmischer in der Orbita als am Bulbus — glaubt er vielleicht durch quantitative Unterschiede in der Vertheilung erklären zu dürfen.

Es ist einleuchtend, dass auch für unsren Fall eine analoge Auffassung der Entstehungsweise beider Eiterquellen am ungezwungensten erscheint.

II. Ueber eine eigenthümliche Art von Keratitis punctata superficialis.[2]

Von **Toshima Kuwabara** in Bungo, Japan.

Vor 3 Jahren beobachtete ich 4 Fälle, welche eine zwar der gewöhnlichen Keratitis punctata superficialis ähnliche, aber etwas abweichende oberflächliche Trübung der Hornhaut zeigten.

I. 35jähriger Mann, consultirte mich am 10. August 1899 wegen Abnahme der Sehschärfe, die seit einiger Zeit besteht. Anamnestisch, seit 5 Jahren Secretion der Augen,

$$S \left.\begin{matrix} R = 3 \text{ in } 6\,m, \\ L = 6 \text{ in } 6\,m. \end{matrix}\right\} \text{Gläser bessern nicht.}$$

Diagnose: Leichtes Trachom.

---

[1] Beitrag zur Lehre von den metastatischen Orbital-Abscessen (Bacterium coli). Zeitschrift f. Augenheilk. VIII. 1. S. 24.

[2] Vortrag, gehalten in der Kiyushuer medicinischen Gesellschaft zu Oita am 24. März 1902.



29. September. Vor etwa 2 Wochen Exacerbation der trachomatösen Erscheinungen am linken Auge, die sich bald zurückbildeten bis auf die Sehstörung.

$$S\begin{matrix} R = 8 \text{ in } 6\,m, \\ L = 24 \text{ in } 6\,m. \end{matrix}$$

Die linke Hornhaut zeigte bei Tageslicht nichts Abnormes, bei Focalbeleuchtung diffuse Trübung, Linse und Vorderkammer normal, bei Durchleuchtung mit Planspiegel zeigten sich zahllose, sehr zarte, punktförmige Dunkelschatten, als ob man durch ein Glas mit zerstreuten Regentropfen-Flecken sähe. Bei der genauesten Untersuchung mit einer Zehender'schen Binocularlupe bestätigte ich, dass in der oberflächlichen Schicht der Hornhaut zahlreiche, sehr feine Trübungen von grauer Farbe und unregelmässiger Form zerstreut waren. Die Oberfläche der Hornhaut war glatt und zeigte weder einen Vorsprung noch einen Epithelverlust noch neugebildete Gefässe. Iris, Glaskörper und Fundus, bis auf leichte Verschleierung, normal.

20. October. Patient fühlte seit 3 Wochen Verschlechterung auch der rechten Sehschärfe. Bei der Untersuchung fand ich oberflächliche Trübungen in der rechten Hornhaut, die mit denen in der linken identisch, doch dünner waren. Fundus etwas verschleiert, sonst nichts Abnormes; das Grundleiden (Trachom) verschlimmert.

$$S\begin{matrix} L \text{ wie früher}, \\ R = 12 \text{ in } 6\,m. \end{matrix}$$

Zur Controlle wurde in das linke Auge eine 5 % Airolsalbe eingeträufelt; nach einer Woche erholte sich die Sehschärfe des linken Auges bis auf 8 in 6 m. Die Hornhauttrübungen haben sich fast zurückgebildet. Weiterer Verlauf unbekannt.

II. 37jähriger Mann, kam am 25. August desselben Jahres mit der Angabe, dass er an Lichtscheu und Verdunkelung beiderseits leide, welche nach einer schon vor 30 oder 40 Tagen entstandenen epidemischen Augenkrankheit noch zurückgeblieben, ohne Secretion, Schmerzen, Thränenfluss und Mouches volantes.

$$S\begin{matrix} R = 36 \text{ in } 6\,m, \dots 24 \text{ in } 6\,m \text{ mit } -0{,}5\,D., \\ L = 8 \text{ in } 6\,m. \text{ Gläser bessern nicht.} \end{matrix}$$

Es zeigte sich an der Conjunctiva leichter Catarrh, in der oberflächlichen Schicht der linken Cornea zahlreiche punktförmige Trübungen, wie beim ersten Falle; auf der Oberfläche der Cornea, in der Vorderkammer, Linse, im Glaskörper und in dem Hintergrunde, ausser Verschleierung, nichts Abnormes. Patient kam nicht wieder.

III. 29jährige Frau, trat am 24. October in meine Behandlung mit der Klage, dass sie seit etwa 10 Tagen an Secretion leide, die aber vor 5 Tagen verschwunden sei, mit Hinterlassung von Verdunkelung des Gesichts.

$$S\left.\begin{matrix} R = 18 \text{ in } 6\,m, \\ L = 24 \text{ in } 6\,m. \end{matrix}\right\} \text{Gläser bessern nicht.}$$

Trachom beiderseits, Medien und Iris normal, Fundus etwas verschleiert, sonst nichts Abnormes. Die ganze Hornhaut war beiderseits mit denselben kleinsten punktförmigen Trübungen dicht besäet, wie beim ersten Falle, links zahlreicher als rechts.

21. November. $S \begin{matrix} R = 8 \text{ in } 6\,m, \\ L = 8 \text{ in } 5\,m. \end{matrix}$

Schon damals auf die eigenthümliche Augen-Affection aufmerksam gemacht, verordnete ich gegen dieselbe ausschliesslich Airolsalbe, die auch bei diesem Falle die Sehschärfe wieder hergestellt zu haben scheint; leider vermisse ich aber genauere Notizen darüber.

IV. 24jährige Frau, consultirte mich am 16. October desselben Jahres wegen der Sehstörung, die, nachdem die im Januar entstandenen übrigen Augensymptome, Secretion, Injection u. s. w., schon geschwunden waren, noch zurückblieb.

$S \begin{matrix} R = \text{Finger in } 4{,}5\,m, \\ L = \quad „ \quad \text{in } 4 \quad m. \end{matrix} \Big\}$ Gläser bessern nicht.

An der Conjunctiva Trachom leichten Grades, in der ganzen linken Hornhaut dieselben Trübungen wie bei dem ersten Falle, nur dass einige über die Oberfläche der Hornhaut etwas vorragen. In dem Pupillar-Gebiet und in dessen Nähe auf der rechten Cornea sieben punktförmige, runde, graue Trübungen, die grösser als die oben beschriebenen und mit blossem Auge zu erkennen waren (sog. Keratitis punctata superficialis), ausserdem, mit blossem Auge erkennbar, in der ganzen Hornhaut denen der linken analoge kleinste Trübungen, von denen die im Pupillar-Gebiete vorhandenen zu einer dichten grauen sternförmigen Masse zusammenflossen; auch liess es sich erkennen, dass die eine der oben beschriebenen grösseren Trübungen wahrscheinlich aus kleinsten Punkten entstanden war. Iris, Linse, Glaskörper normal, Fundus etwas verschleiert, sonst nichts Abnormes.

21. October. Zur Controlle wurde Airolsalbe in das linke Auge, Zinklösung in das rechte eingeträufelt, (innerlich Jodokali 1,0 pro die dargereicht).

10. November. $S \begin{matrix} R \text{ wie früher}, \\ L = 60 \text{ in } 6\,m. \end{matrix}$

25. November. Weil die Sehschärfe sich nicht bessern wollte, wurde eine genauere Untersuchung der Function vorgenommen: Gesichtsfeld frei, ein Centralscotom konnte die Patientin nicht sicher angeben, doch war so viel sicher, dass ihr ein Object beim Sehen mit dem Centrum des Gesichtsfeldes etwas undeutlicher erscheint, als mit den peripheren Partien desselben.

29. November. S wie früher.

4. December. Airolsalbe auch in das rechte Auge eingeträufelt, nach einer Woche bekam sie S = 60 in 6 m beiderseits.

Resumé.

Alle Patienten klagten über Abnahme der Sehschärfe nach Ablauf der Conjunctivalsymptome; objectiv fanden sich punktförmige Trübungen in der oberflächlichen Schicht der Cornea, ohne Epithelverlust. Die Krankheit hat in mehren Punkten Aehnlichkeit mit der sog. Keratitis punctata superficialis, jedoch lassen sich die Trübungen nicht mit blossem Auge oder durch einfache Focalbeleuchtung, sondern nur mühsam mittels Lupenvergrösserung erkennen, während die Trübungen bei der Keratitis punctata superficialis eine bestimmte Grösse haben und sich mit blossem Auge leicht erkennen lassen. Die Trübungen des rechten Auges im vierten Falle stimmen mit denen, welche von Fuchs über die Keratitis punctata superficialis beschrieben worden sind, ganz überein. Fuchs sagt: „Das zwischen den Fleckchen befindliche Hornhautgewebe zeigt bei seitlicher Beleuchtung einen stärker grauen Reflex als eine gesunde Cornea, und die Lupe lässt hier eine Unzahl feinster grauer Pünktchen, ähnlich denen, die die Flecke zusammensetzen, erkennen.“ (Centralbl. f. prakt. Augenheilk. 1890. S. 13.) Also glaube ich berechtigt zu sein, diese Fälle als eine Art von Keratitis punctata superficialis anzusprechen.

Weil die Trübungen sehr zart sind, wie oben erwähnt, können sie uns leicht irreführen, dieselben mit dem physiologischen Cornealreflex zu verwechseln, und die Sehstörung wird ab und zu als Simulation betrachtet; zweitens kann es uns zuweilen wegen der Sehstörung des Fundus auf die irrthümliche Diagnose Retinitis simplex führen. Auf welchem Wege kann man zur richtigen Diagnose kommen? Das beste Mittel ist der Planspiegel. Wenn man damit Licht in das Auge hineinwirft, so lassen sich mit einem Schlage die Trübungen in den Medien entdecken, und so liegt das Wesen der Krankheit ohne Weiteres zu Tage. Noch bemerkenswerth ist es, dass die Sehschärfe trotz dünnster Trübungen beträchtlich geschädigt war, d. h. im ersten Falle S $\begin{matrix} R = {}^6/_{12} \\ L = {}^6/_{24} \end{matrix}$, im zweiten S = $^6/_{24}$ beiderseits, im dritten S $\begin{matrix} R = {}^6/_{18} \\ L = {}^6/_{24} \end{matrix}$.

III. Hintere Hornhautbeschläge: ihre klinische Bedeutung.

Von Dr. **Harry Friedenwald** in Baltimore, U. S. A.

Vor einigen Jahren berichtete ich über das constante Vorkommen dieser Beschläge bei Iritis jeder Art.[1] Diese These ist jetzt wohl unbestritten. Um nun weiter zu erfahren, in welcher klinischen Beziehung diese Beschläge zu andren intraocularen Krankheiten stehen, habe ich alle Krankengeschichten

[1] Archives of Ophthalm. 1896. XXV. S. 191.

solcher Art aus meinen Journalen zusammengestellt. Fälle von Iritis und von Keratitis interstitialis wurden weggelassen.

Im Ganzen fanden sich 52 Fälle:

a) In 4 Fällen war kein weiterer Befund eingezeichnet.
b) „ 2 „ war eine ophthalmoskopische Untersuchung unmöglich.
c) „ 11 „ war die Diagnose Cyclitis.
d) „ 3 „ bestand neben den Beschlägen Star-Bildung bei jungen Individuen.
e) „ 1 Falle war die Ursache Chorioiditis syphilitica.
f) „ 31 Fällen war die Ursache Chorioiditis exsudativa circumscripta acuta.

Ad a. In diesen Fällen war die Untersuchung leider sehr oberflächlich.

Ad b. Es bestanden alte Hornhauttrübungen in einem Falle, im andren waren die Beschläge sehr dicht und umfassten die ganze Oberfläche.

Ad c. Die Diagnose „Cyclitis“ stützte sich auf vorhergehende oder spätere Iritis, auf Glaskörpertrübungen u. s. w., ohne nachweisbare Hintergrundveränderungen.

Ad d. Das Alter dieser Patienten war bezw. 32, 27 und 10 Jahre. Alle hatten nebenbei auch Glaskörpertrübungen; doch war der Hintergrund normal.

Ad e. In andren Fällen von Chorioiditis syphilitica fehlten die Hornhautbeschläge.

Ad f. Unter 38 Fällen von Chorioiditis exsudativa circumscripta acuta waren 31 Mal Hornhautbeschläge verzeichnet. 4 Mal kamen die Fälle zu spät zur Beobachtung, 1 Mal konnten die Beschläge wohl wegen zu enger Pupille nicht constatirt werden. 2 Mal, bei sehr leichten Fällen, wurden Beschläge trotz sorgfältiger Untersuchung nicht gefunden. In diesen Fällen sass der Chorioidalherd 13 Mal im Centrum, 10 Mal in der Nähe des Sehnerven-Eintritts und 16 Mal in andren Stellen des Hintergrundes, besonders häufig in der äussersten Peripherie.

Das Ergebniss dieser Zahlen, auch dann, wenn die Fälle unter a und b mitgerechnet werden, zeigt, dass $^3/_5$ der Fälle von Hornhautbeschlägen (ohne Iritis oder Keratitis interstitialis) durch ophthalmoskopisch nachweisbare Chorioiditis verursacht werden.

Dieses Verhältniss ist gross; ich beziehe es darauf, dass ich seit einigen Jahren diese Fälle sehr genau daraufhin untersucht habe; in vielen Fällen oftmals und nach Erweiterung der Pupille. Ich verschweige es auch nicht, dass mir solche Befunde in früheren Jahren entschlüpften; — in einem Falle wurde der Herd erst dann entdeckt, als 4 Jahre nach dem ersten Anfalle ein Recidiv eintrat. Wären alle Fälle mit derselben Sorgfalt untersucht worden, so wäre das Verhältniss noch grösser als $^3/_5$.

Wir müssen auch in Betracht ziehen, dass wir die Chorioidea nur bis zum Aequator ophthalmoskopisch untersuchen können, mit erweiterter Pupille

nur etwas darüber.[1] Herde, die in den Vordertheilen der Chorioidea liegen, können wir also von den Fällen von eigentlicher Cyclitis nicht unterscheiden.

Dürfen wir aus diesen Untersuchungen einen weiteren Schluss ziehen? Wir beobachten die Beschläge in Fällen von Iritis, wobei es sich immer um eine exsudative Entzündung handelt. Wir beobachten sie ferner bei Chorioiditis nur dann, wenn sich eine exsudative Entzündung nachweisen lässt. Es lässt sich daraus schliessen, dass in den Fällen, in welchen wir vor der Chorioiditis noch Iritis constatiren können und also die Entzündung in den Ciliartheil verlegen, auch da immer mit einer exsudativen Entzündung zu thun haben. In diesem Falle müssen wir die Bezeichnung serosa ganz fallen lassen.

Klinische Beobachtungen.

I. Ueber einige seltene Verletzungen der Augen.

Von Dr. Kretschmer, Augenarzt in Liegnitz.

In den letzten Monaten hatte ich Gelegenheit, ein Paar Verletzungen zu sehen, die ich ihrer Seltenheit wegen zur Kenntniss der Fachgenossen bringen möchte.

Der erste Fall kam am 20. Mai in Behandlung. Ein 16jähr. Lehrling war mit hartem Boden ans rechte Auge geworfen worden. Es zeigte sich eine auf 8 mm erweiterte Pupille, die auf Licht nicht reagirte. Nach innen oben war ein $^1/_2$ mm breiter Einriss vom Pupillar-Rande bis nahe an den Ciliar-Rand zu sehen, der Glaskörper mit zahlreichen dunklen Flocken durchsetzt, nach deren Aufsaugung im Augen-Hintergrunde zwei Aderhaut-Risse sichtbar wurden. Der eine verlief nahe dem unteren Rande der Papille demselben concentrisch, der andre begann in einer Entfernung von 1 P an den unteren temporalen Gefässen und verlief bogenförmig nach oben aussen, sich schliesslich in zwei Ausläufer theilend, im Ganzen in einer Breitenausdehnung von $2^1/_2$ P. Die Anfangs sehr herabgesetzte Sehschärfe besserte sich, nachdem durch wiederholte Eserin-Einträuflungen die Pupille kleiner geworden war, und die Glaskörperflocken sich verloren hatten, so dass Ende Juni kleine Druckschrift gelesen werden konnte. Der Einriss in der Iris blieb auch bei contrahirter Pupille deutlich sichtbar. Trotzdem hier ein ziemlich schweres Trauma vorlag, war doch die Sehstörung nur unerheblich, weil die Aderhaut-Risse die Macula-Gegend nicht trafen. Bemerkenswerth ist die Lage derselben nach aussen unten, während die Regenbogenhaut innen oben einriss, also ziemlich genau diametral.

Schlimmer erging es einem 37jähr. Arbeiter, der am 29. Mai zur Behandlung kam. Er war Tags zuvor mit der Faust von einer schweren eisernen Stange abgerutscht und hatte sich (jedenfalls mit einem Fingernagel) das rechte Auge verletzt. Es fand sich eine bereits verklebte Hornhaut-Wunde, vom äusseren Rande im horizontalen Meridian bis über die Mitte ziemlich geradlinig verlaufend, mit Spuren von Iris-Pigment, die vordere Kammer

[1] Hirschberg, Centralbl. f. Augenheilk. 1891. S. 324.

ganz mit Blut erfüllt, das Sehvermögen aufgehoben. Nachdem in etwa 8 Tagen das Blut resobirt war, fiel die immer noch dunkle Kammer auf, und es zeigte sich, dass die Iris gänzlich fehlte bis auf einen kleinen länglich zusammengerollten Rest, der oberhalb des unteren Linsenrandes lag und bei Bewegung des Auges flottirte. Der Linsenrand war in seiner ganzen Ausdehnung als scharfer schwarzer Contour deutlich zu sehen, ihm gegenüber die einzelnen Ciliarfortsätze. Nachdem auch die Glaskörper-Blutung sich aufgesaugt hatte, war am 12. Juni der Hintergrund deutlich sichtbar, und es konnte grosse Schrift (Jäger Nr. 16) gelesen werden, am 21. Juni mit Convex 1,0 und entsprechender Blende Jäger Nr. 13.

Es handelt sich hier um den sehr seltenen Fall gänzlicher Iris-Losreissung. Dieselbe ist wahrscheinlich zum grössten Theile durch die Hornhaut-Wunde herausbefördert worden bis auf den kleinen Rest, der auf der Linse liegen blieb. Durch den vollständigen Irismangel wurde, abgesehen von der Sehstörung, eine bedeutende Blendung verursacht, und deshalb eine Brille verordnet, welche für das verletzte Auge eine Metallscheibe mit kreisrundem Ausschnitt von 5 mm Durchmesser und in demselben ein Convexglas 1,0 D. enthält. Mit derselben kann der Verletzte auch bei hellem Sonnenschein sich auf der Strasse bewegen.

Der dritte Fall betrifft einen 38jähr. Knecht, der am 13. Juli sich vorstellte. Er war 8 Tage vorher mit einem Pferdestriegel ans linke Auge geschlagen worden. Ausser einer in Heilung begriffenen Wunde am oberen Lide, das noch geschwollen und blutunterlaufen war, fand sich eine maximimal erweiterte Pupille, die weder auf Licht noch bei Convergenz reagirte. In derselben kommt bei Bewegungen des Auges (nach rechts) der äussere Linsenrand zum Vorschein, die Linse selbst dreht sich um ihren verticalen Durchmesser mit der äusseren Hälfte nach vorn und pendelt wieder langsam zurück. In der ersten Stellung erblickt man zwischen Linsen- und Iris-Rand den Hintergrund, in der zweiten durch die Linse hindurch. Es bestehen noch eine Anzahl Glaskörpertrübungen, nach deren Aufsaugung ein Aderhautriss sichtbar wird. Derselbe verläuft nahe dem unteren Rande der Pupille, demselben concentrisch, in der Breite der nach unten führenden Gefässe, mit einer Einknickung in der Mitte, so dass die Form zweier Vogelflügel (im umgekehrten Bilde) erscheint. Am 22. Juli konnte grosse Schrift (Jäger Nr. 21) gelesen werden, die Pupille hat sich auf Eserin etwas verengt, eine völlige Contraction kann aber nicht erzielt werden, da in Folge der Linsen-Luxation der obere und untere Rand der Iris am höchsten und tiefsten Punkte festgeklemmt ist. Die Linse ist ungetrübt, Schmerzen bestehen nicht, das Auge ist reizlos. Es bleibt abzuwarten, ob durch die Einklemmung der luxirten Linse irgend welche weitere Störungen sich einstellen werden, die eventuell einen operativen Eingriff nöthig machen würden.

II. Dreieckige Loch-Ruptur der Regenbogenhaut.

Von Dr. E. Praun in Darmstadt.

Landwirth, 51 Jahre alt, hat sich vor 8 Jahren versehentlich mit der Peitsche in's rechte Auge geschlagen. Starke Schmerzen. Behandlung mit Tropfen und kalten Umschlägen.

Befund am rechten Auge: Stärkster Strabismus divergens. Finger in 3 m. Hornhaut glänzend. Weder in Cornea, noch Limbus, noch Sclera Narbe.

Iris-Zeichnung scharf. Pupille queroval, reagirt schwach auf Lichteinfall. Vorderkammer tiefer als links. In der Iris fehlt nach aussen unten ein regelmässiges Dreieck, dessen Basis der Limbus bildet, dessen senkrechter Schenkel scharf begrenzt und dessen Hypotenuse unregelmässig gezackt ist. Die Spitze des Dreiecks ist von der Pupille durch eine etwa 2 mm breite, den Sphincter iridis einnehmende Brücke begrenzt.

Hinter diesem Dreieck liegt eine umschriebene weissgraue Linsentrübung; hingegen ist der Pupillar- und obere Theil der Linse durchsichtig. Die Linse ist unten peripher etwas geschrumpft, so dass man beim Durchleuchten rothes Licht erhält.

In der Macula befindet sich ein weissgelber Heerd mit unregelmässig gezackten und schwarz pigmentirten Rändern von $^1/_3$ P.-D.; Sehnerv weissgelb.

Es handelt sich zweifellos um eine directe, an der Angriffstelle entstandene Lochruptur der Iris mit Substanzverlust, nicht nur um eine klaffende Dehiscenz, wie solche öfter beschrieben sind. (Vergl. Praun, Verletzungen des Auges S. 280.) Durch die Contusion wurde ein dreieckiges Stück der Iris ausgeschlagen und nachträglich resorbirt; man sieht wenigstens nirgends umgeschlagenes oder zurückgezogenes Iris-Gewebe. Die Zeichnung der Iris ist vielmehr in der Nachbarschaft des Defects gleichmässig angeordnet, nur fehlt das beschriebene Dreieck, wie wenn man aus einer Tapete ein Dreieck ausschneidet. Dahinter ist die durch dieselbe Contusion entstandene circumscripte Linsentrübung sichtbar, die stationär geblieben ist, was ja häufiger vorkommt.

Auch die Veränderungen in der Macula müssen auf dieselbe Gewalteinwirkung (Blutung oder Ruptur) zurückgeführt werden, denn das verletzte rechte Auge hatte nach Angabe des Verletzten dieselbe gute Sehschärfe wie das linke Auge, das volles Sehvermögen besitzt.

III. Coupirte Conjunctivitis blennorrhoica.

Von Dr. E. Praun in Darmstadt.

Kind, 4 Monate alt, kam um 18. Mai 1902 Nachmittags 2 Uhr in die Sprechstunde mit starker Röthung der Lider, Chemosis der Conjunctiva und starker Eiterung. Letztere soll nach Angabe der Mutter seit Frühmorgens bestehen; am Abend war das Auge zwar roth, aber noch nicht verklebt und ohne jede eitrige Secretion. Die mikroskopische Untersuchung ergab zahlreiche intracellulär gelagerte Gonokokken. Es wurde eine ergiebige Reinigung der Bindehaut mit Bor-Lösung und gründliche Touchirung mit 2 % Lapislösung vorgenommen.

Um 6 Uhr wurde wegen profuser Eiterung nochmals gereinigt und touchirt und die Frau angewiesen, nach vorheriger Reinigung alle 2 Stunden einen Tropfen einer 10 % Protargollösung einzuträufeln. Am nächsten Morgen war keine Spur von Eiterung mehr vorhanden, Bindehaut und Lider wären noch stark geröthet. Die mikroskopische Untersuchung ergab keine Gonokokken im Bindehaut-Sack.

Man muss annehmen, dass die durch Digital-Infection in den Bindehaut-Sack eingebrachten Gonokokken sich noch nicht in die tieferen Schichten der Conjunctiva verbreitet hatten.

Neue Instrumente, Medicamente u. s. w.

Ein neues Schutzbrillen-Modell für Arbeiter.

Von Dr. Klauhammer in Witten.

Die Häufigkeit und Schwere der Augenverletzungen im gewerblichen Betriebe rückt immer wieder die Frage in den Vordergrund, wie dieser dem Arbeiter drohenden Gefahr am besten zu begegnen ist. Seit Langem bekannt und in verschiedener Hinsicht modificirt, giebt es hierfür die sogenannten Schutzbrillen. Dieselben bestehen aus einem brillenähnlichen Gestell, welches vorn vor dem Auge eine Glas- oder Glimmerplatte oder ein feines Drahtgewebe trägt und in irgend einer Weise am Kopfe befestigt wird. Die Construction dieser Brillen ist derart, dass ein ausreichender Schutz der Augen wenigstens für einen grossen Theil der in Betracht kommenden Fälle gewährleistet ist. Trotzdem wird aber der Gebrauch derselben nur in den seltensten Fällen seitens des Arbeiters beliebt. Es muss demnach wohl, wenn man von einem gewissen Grad von Leichtsinn und Unvorsichtigkeit absieht, den sich der Arbeiter leider zu häufig zu Schulden kommen lässt, doch ein schwerwiegender und entscheidender Umstand sein, der die Verzichtleistung auf den durch die Brille dargebotenen Schutz trotz der Gefahr begründet. Das ist, abgesehen von nebensächlichen Unbequemlichkeiten, einmal der Mangel eines genügend grossen und hellen Gesichtsfeldes, sodann unangenehme Nebenerscheinungen, bestehend in Kopfschmerz und Schwindelgefühl, welche die Brille bei längerem Tragen verursacht.

Es giebt noch keine Schutzbrille, welche sowohl hinreichend Schutz gewährt, als auch leidlich gern von dem Arbeiter während der Arbeit getragen und auch vertragen wird.

Bisherige Systeme:

Die Glas-Schutzbrillen müssen, falls sie nicht durch Fremdkörper zerschlagen werden und dadurch die Gefahr für das Auge nur noch erhöhen sollen, aus möglichst dickem Glas gefertigt sein. Dieselben gestatten zwar kurze Zeit ein deutliches Sehen, beschlagen jedoch bei jeder möglichen Gelegenheit von aussen und innen selbst bei anscheinend genügender Zufuhr von Aussenluft durch seitliche Luftlöcher und werden weiterhin durch Staub und Schmutz, der nun einmal bei der gewerblichen Arbeit unvermeidlich ist, verunreinigt, so dass das Sehen durch die Gläser höchst widerwärtig und unangenehm empfunden wird. Alle möglichen Arten des Auswechselns der Gläser sind für den Arbeiter so lästig, dass er nach kurzem Gebrauch die Brille bei Seite legt, zumal wenn dieselbe in Folge der Schwere starken Druckschmerz ausübt. Auch klagen die Arbeiter bei längerem Tragen stets über Kopfschmerz.

Die Draht-Schutzbrillen beeinträchtigen das Sehen schon nach kurzem Gebrauch und verursachen hochgradigen Kopfschmerz und starkes Schwindelgefühl. Auch bietet das feine Drahtgewebe beim Absplittern von scharfkantigen Gegenständen keinen hinreichenden Schutz für das Auge, indem das Drahtgewebe von dem Fremdkörper nach innen eingestülpt und die Gefahr der Verletzung des Auges dadurch vielleicht nur grösser wird.

Am besten haben sich noch die Glimmer-Schutzbrillen bewährt. Die Glimmerplatte, falls dieselbe nur eine geringe Dicke hat, ist durchsichtig wie Glas und leitet die Wärme schlecht, so dass sie fast gar nicht erhitzt wird.

Die Glimmerbrille eignet sich besonders für Arbeiten im Feuerbetriebe und in chemischen Fabriken. Aber für mechanische Betriebe wird der unleugbare Nutzen derselben erheblich eingeschränkt. Zunächst büsst sie bei der erforderlichen grösseren Dicke der Platten doch sehr an Durchsichtigkeit ein; dann verursacht sie nach längerem Gebrauch ebenfalls Kopfschmerzen, kann auch bei schweren Gewalten zerbrechen, vor allen Dingen aber wird das Sehen durch dieselbe in Folge leichter Beschädigungen an der Oberfläche bei der Aufbewahrung und beim Gebrauch in Gestalt von Ritzen und Kratzern undeutlich.

Die geschilderten Nachtheile der bisherigen Systeme machen den mangelhaften Gebrauch der Schutzbrillen wohl verständlich. Welche Bedingungen muss nun eine „ideale", d. h. im Sinne des Arbeiters brauchbare Schutzbrille erfüllen?

1. Dieselbe muss unter Gewährung eines möglichst grossen Schutzes gegen Fremdkörper leicht sein und auch bei ausgiebigsten Kopf- und Körperbewegungen bequem und fest sitzen.

2. Dieselbe muss bei möglichst grossem, ungetrübtem Gesichtsfelde ein scharfes, deutliches Sehen ermöglichen, da sonst Kopfschmerz und Schwindelgefühl unvermeidlich sind.

3. Dieselbe muss haltbar und darf nicht zu theuer sein.

Im Folgenden beschreibe ich nun ein Modell, das wenigstens für Arbeiten im mechanischen Betriebe (mit Ausschluss derer im Feuer- und chemischen Betrieben) die oben erwähnten Vorzüge zu haben scheint. In diesem handelt es sich um Augenverletzungen durch umherfliegende Fremdkörper (Splitter von Stahl, Eisen, Stein, Holz, Kohle). Dass diese Art der Verletzungen die höchste Ziffer der Augenverletzungen überhaupt einnimmt, erhellt aus allen diesbezüglichen Statistiken, wie auch weiterhin, dass die Schädigung der Augen durch diese Art der Verletzungen die bei Weitem grösste ist und hinsichtlich der Erblindung die höchste Ziffer abgiebt.

Beschreibung des Modells:

In ein grosses, den Augenhöhlen entsprechendes Brillengestell sind dünne Platten aus Messingblech eingesetzt, welche in der Mitte eine runde, 2 mm im Durchmesser fassende Oeffnung haben, von der aus sich feine Spalten von $^3/_4$ mm Breite und 15 mm Länge erstrecken. Die Spaltfiguren stehen wegen der bei der Arbeit in Convergenz verlaufenden Sehaxen schräg und sind um 5^0 um die Mitte temporal gedreht. Die Blechplatten sind schwarz gestrichen, die Kanten der Spalten abgefeilt und matt schwarz, um Blendung und störende Nebenbilder zu verhindern. Die Platten sind an der Innenseite durch einen auf der Nase ruhenden bogenförmigen Stahlbügel verbunden, während die Aussenseiten zwecks Befestigung hinter den Ohren ein entsprechendes Nickelgestell tragen.

Gebrauchsfähigkeit des Modells:

Untersucht man zunächst, welchen Schutz das Modell dem Auge gewährt, so ist im Gegensatz zu den Glas-, Glimmer- und Drahtbrillen eine Beschädigung der Augenplatten durch grobe Gewalten mit etwaigen, nachfolgenden Augenverletzungen ausgeschlossen. Einmal federn die durch die Spaltfigur gesetzten Zacken, ohne zu zerbrechen; sodann wird eine grobe Gewalt vielleicht die Brille aus ihrer Lage heben oder verschieben, immerhin kann aber allerhöchstens eine leichte Contusion des Auges durch die ganze Platte, jedoch

nie eine directe Verwundung durch Teile derselben entstehen. Wegen der Grösse der Platten ist eine Verletzung von oben, unten und innen nicht möglich. Fremdkörper, welche von hinten, seitwärts und in schräger Richtung nach der Brille zu fliegen, können kaum das Auge verletzen, da sie wohl immer in den Raum zwischen Auge und Innenwand der Platte gelangen und ihre Verletzungsfähigkeit beim Anprall gegen die Platte aufgehoben wird. Auch von vorn kann eine Verletzung des Auges durch Fremdkörper von mehr als $^3/_4$ mm Dicke wegen der Enge des Spalts nicht stattfinden. Und dass gerade diejenigen Fremdkörper, welche durch Perforation der Augenhüllen schädigend auf das Auge einwirken, eine messbare Grösse besitzen, jedenfalls grösser als $^3/_4$ mm sind, ist eine bekannte Thatsache, die ich ausserdem noch durch Messungen von Fremdkörpern, welche mein verehrter Chef Herr Dr. Stöwer in den letzten fünf Jahren seiner Thätigkeit im Industriegebiet extrahirt hat, bestätigt fand. Gegen Fremdkörper von weniger als $^3/_4$ mm Dicke, z. B. Staub, Splitterchen jeder Art u. s. w., kann die Brille zwar nicht unbedingt schützen, jedoch ist es eine in ärztlichen und Fachkreisen bekannte Thatsache, dass derartige winzige Fremdkörper nicht oder doch nur selten die Fähigkeit haben, in das Auge einzudringen, sondern an der Horn- und Bindehaut haften bleiben in Folge der die Flugkraft derselben überwiegenden Elasticität der Augenhüllen.

Ausser dem wirklichen Schutz, den die Brille gewährt, ist aber auch das Sehen durch dieselbe deutlich, frei und ohne Beschwerden. Dadurch, dass die Entfernung der beiden Mittelpunkte der sternförmigen Spaltfiguren der Entfernung der Pupillen entspricht, sowie durch die Abweichung der Strahlenfigur von der Verticalen wird vermöge des binoculären Sehactes aus den beiden Spaltfiguren ein helles sternförmiges Gesichtsfeld, in welchem dem Auge die Spalten doppelt so breit erscheinen, als sie in Wirklichkeit sind. Dasselbe ist für alle mechanischen Arbeiten hinreichend gross, das Sehen nach allen Richtungen hin deutlich und mühelos, ohne dass der Arbeiter mit Rücksicht auf die Gefahr mit den Augen zwinkert, ohne dass derselbe durch das Sonnenlicht, welches das Arbeitsfeld grell bescheint, geblendet wird, ohne dass unangenehme Nebenerscheinungen wie Kopfschmerz und Schwindel auch bei vielstündigem Tragen der Brille erzeugt werden. Ferner ist die Brille leicht und sitzt wegen der natürlichen Befestigung hinter dem Ohr bequem und fest bei allen Kopf- und Körperbewegungen.

Zu erwähnen ist noch, dass die Störung, welche im ersten Augenblick die durch die Spalten erzeugten Zacken beim Sehen hervorrufen, schon nach kurzer Zeit vollkommen ausgeschaltet wird. Was schliesslich noch die Haltbarkeit betrifft, so ist eine Beschädigung des Hauptheils, der Messingplatte, ausgeschlossen, Beschädigungen des Gestells werden leicht repariert. Auch ist bei der Einfachheit und Billigkeit des in Betracht kommenden Materials die Brille für einen mässigen Preis herzustellen.

Gewicht der Brille 17 g, Bezugsquelle C. Thüngen in Vlotho (Westfalen).

Wenn die Vorzüge, die ich bei Anwendung dieser Brille gefunden habe, durch anderweitige Versuche bestätigt werden, könnte man dem Arbeiter das Tragen derselben nicht nur zumuthen, sondern ihm dasselbe direct zur Pflicht machen.

Gesellschaftsberichte.

Société belge d'ophtalmologie à Bruxelles.

Zwölfte Sitzung am 26. April 1902.

1. de Lantsheere (Brüssel) zeigt einen Keratoconus, bei traumatischer Neurose entstanden. Ein Locomotivführer stürzte während der Fahrt von der Maschine; multiple Contusionen, Erschütterung des Kopfes; mehrere kleine Fremdkörper in der rechten Cornea; nach deren Entfernung Heilung mit leichter Trübung; S rechts $^2/_3$, links 1. Dann kamen Zeichen von traumatischer Neurose, Kopfschmerzen, Schwindel-Anfälle, Kräftezerfall u. s. w. S weniger als $^1/_{10}$ beiderseits, ohne ophthalmoskopischen Befund. Die Refraction hat skiaskopisch gewechselt von Hypermetropie bis Myopie — 3 D; Tension immer normal. Seit 3 Monaten entstand (beiderseits) ein Keratoconus, welchen Vortr. auf die traumatische Neurose zurückführt.

2. Coppez (Brüssel) sprach über Sinusitis ethmoidalis, bei einem 19 jährigen Menschen entstanden, wo die Durchleuchtung links für Highmors- und für Stirnhöhle eine Verdunklung gegen rechts zeigte, aber als Gallet diese freilegte, fand sich kein Eiter darin; aus dem Sinus ethmoidalis wurde Eiter und ein Sequester entfernt. Die Augensymptome waren eine Protrusio bulbi, Chemosis; Hyperämie des Fundus; Papille undeutlich zu sehen; S = $^1/_{20}$. Nach der Operation trat innerhalb 8 Tagen alles nahezu zum normalen Zustande zurück.

3. Derselbe sprach über das Bell'sche Zeichen; er hatte Gelegenheit, einen Fall von Diplegia facialis congenitalis bei einem 5 jährigen Kinde zu beobachten, wo das Bell'sche Zeichen doch bestand; dieses spricht gegen die Nagel'sche Hypothese.

4. Lor (Brüssel) sprach über essentielle Ophthalmomalacie. Eine 36 jährige Frau litt seit 8 Tagen an Oedem des Auges links mit Hyperämie der Bindehaut. Aussen von der Cornea ein Episkleritis-Knoten. Iris normal; aber eine Depression der Cornea im äusseren Quadranten, nahe am eben erwähnten Knoten; es war da eine leichte Opalescenz, ohne dass das Fluorescin einen Cornealdefect vorwies. Es wurde 2 % Cocaïn gegeben und Borsäure-Waschungen. 2 Wochen später stellte sich Patientin wieder vor und theilte mit, dass das Auge seit dem dritten Tage wieder normal geworden war; S = 1. Vortr. insistirt auf die excentrische Localisirung der Depression, welche Lage wohl durch den Episkleral-Knoten bedingt wurde und auf die schnelle Heilung durch Cocaïn. — Stocké behandelte eine 42 jährige Frau wegen doppelseitiger myopischer Netzhaut-Ablösung mit acoïnisirter 10 % Chlornatrium-Lösung, welche in die Uebergangsfalte eingespritzt wurde, oben aussen. Tags darauf eine halbmondförmige Einsenkung der Cornea mit leichter Infiltration an dem äusseren Hornhaut-Bezirk. Tension vermindert; Atropin, Compression, Bettruhe; 2 Tage darauf waren die Hornhaut-Symptome verschwunden. Unter Atropin-Behandlung brachte eine 6 Tage nach der ersten vorgenommene Einspritzung keine neue Depression hervor. Es ist wohl Flüssigkeit von dem Augen-Innern zur Injectionsstelle ausgetreten, wodurch die Tension vermindert wurde und so konnte die Einsenkung stattfinden.

5. Rutten (Lüttich) zeigte Abbildungen von einer grossen Ectasie des Thränensackes links bei einer 63 jährigen Frau, die seit 30 Jahren an Dacryocystitis leidet; sie drückte immer den Sack aus, was in den letzten

Jahren weniger häufig gelang und seit 2 Monaten nicht mehr stattfinden konnte. Exstirpation; Thermocauterisirung des Restes; der Sack maass 37 × 14 mm; Wände dick wie Leder. Heilung mit leichtem Ectropium.

6. Rutten (Lüttich) sprach über vorübergehenden einseitigen Exophthalmus links bei einem 14jährigen Jungen, welcher anämisch war und bei welchem unter Jodkali-Verabreichung erst eine Verschlechterung, dann, als noch Quecksilber-Einreibungen gebraucht wurden, Heilung eintrat. Es wurde dann eine Vergrösserung der Thyroidea bemerkt, Puls 104—112; v. Gräfe's und Stellwag's Zeichen anwesend, lassen auf Morbus Basedowii schliessen.

7. Venneman (Löwen) sprach über 12 Fälle des Buphthalmus, worunter Vortr. u. A auch ein Netzhaut-Gliom rechnet und eigentlich über 15 Fälle berichtet. Der Vortrag eignet sich nicht zu einem Referat. Vortr. macht eine Sklerotomie, wobei die gegenüberliegende Conjunctiva nicht durchstochen wird; die Sklerotomie ist so breit, dass ein Iridectomie angeschlossen werden kann.

Pergens.

Referate, Uebersetzungen, Auszüge.

Ophthalmic myology, a systematic treatise on the ocular muscles, by G. C. Savage. (Nashville, Tenn. 1902. 589 S.)

Seit Beginn der 90er Jahre hat sich das Interesse der amerikanischen Augenärzte in besonderem Maasse dem Studium der Augenmuskeln und ihrer Verrichtung zugewandt. Gewissermaassen als Frucht und Zusammenfassung langjähriger Einzelarbeiten liegt das Savage'sche Buch vor, das dem deutschen Leser wegen der von der unsrigen abweichenden Nomenclatur und durch die ausserordentlich weitschweifige, sich oft wiederholende Darstellung eine nicht gerade bequeme Lectüre bietet.

Der schwächste Teil ist die physiologische Einleitung. Verf. bekämpft das Listing'sche Gesetz und versucht die Existenz und Constanz identischer Punkte zurückzuführen auf zwei feststehende „ideale" Ebenen; eine verticale Median-Ebene des Kopfes und eine Horizont-Ebene durch das Chiasma. Er vernachlässigt die bekannte Abweichung der uns als vertical erscheinenden Richtung von dem thatsächlichen objectiven Loth. Ebenso vernachlässigt er bei der Construction des Horopterkreises den Unterschied zwischen Krümmungsmittelpunkt der Netzhaut und Knotenpunkten und benutzt erstere, anstatt letztere einzuführen. Vor Allem aber nimmt er als körperlichen, stereometrischen Horopter [d. h. die Summe aller Raumpunkte, die bei einer bestimmten Convergenz einfach erscheinen] fälschlich diejenige Rotationsfläche an, die durch Umdrehung des Horopterkreises um die Basallinie entsteht. Wäre das zulässig, so müsste ja schon die Fussbodenfläche doppelt erscheinen.

Während Nagel seiner Zeit unter Meterwinkel den Winkel zwischen Seh-Axe und Median-Ebene verstand, definirt Verf. ihn als den von beiden Seh-Axen gebildeten Winkel, weil nur dieser beim Herumwandern eines Objectes auf dem Müller'schen Kreise, also im selben Convergenz-Abstande, constant bliebe. Darüber liesse sich streiten, jedenfalls müssen deutsche Leser beachten, dass der amerikanische „Meterwinkel" doppelt so gross ist als der deutsche bezw. europäische.

Wesentlich für das Verständniss dieses Buches sowie der ganzen englischen Literatur dieses Theilgebietes ist die von Stevens vorgeschlagene, seit

1891 von der Amer. Med. Ass. zu Washington angenommene Bezeichnungsart der Stellungs- und Bewegungsanomalien des Auges. „Orthophorie“ ist die normale, „Heterophorie“ die anomale Stellung. Bei letzterer wird unterschieden zwischen „Esophorie“, „Exophorie“, Hyperphorie, Kataphorie [der als barbarisch jedes Sprachgefühl verletzende Gegensatz zwischen Hyper und Kata ist, wie Verf. stolz betont, sein besonderes geistiges Eigentum], Cyclophorie = Raddrehung, die als positiv gilt, wenn die oberen Enden der verticalen Meridiane divergiren; zur Messung dieser Stellungsfehler werden drei sog. Phorometer nach Stevens, nach Wilson und Verf. eingehend beschrieben. Sie haben nichts voraus vor einem runden Prisma in gutem Brillengestell, das mittelst Zahnrad genaue Verschiebung gestattet. Das Maddox'sche Stäbchen verwirft Verf. zur Untersuchung der Recti, lässt es aber zu für die Obliqui. Hier werden verschiedene „Cyclophorometer“, „Clinoscope“, „Torsiometer“ empfohlen, die alle arbeiten mit einer Combination von Prismen und Maddoxstäbchen. Es wird hierbei der Parallelismus zweier oder dreier Linien, falls sie nicht, wie bei gesunden Augen, vorhanden ist, durch Drehen des einen Prismas oder Stäbchens herbeigeführt und das Winkelmaass dieser Drehung soll charakteristisch sein für die Function der Obliqui.

Für die willkürliche Leistung der Augenmuskeln führt Verf. die Bezeichnung „verting power“ bezw. Supraversio u. s. w. ein. Zu ihrer Ausmessung (was wir also Blickfeld nennen) empfiehlt er ausser dem Perimeter, an dem in bekannter Weise eine Kerze entlang zu führen ist, während der Arzt über diese weg visirend controllirt, ob deren Hornhaut-Reflex central bleibt, das von Stevens construirte „Tropometer“, ein wahres Marterinstrument für den unglücklichen Kranken, dessen Kopf gehalten wird durch eine Zwinge, die von unten das Kinn umfasst, eine Stütze gegen den Hinterkopf geschraubt, eine weitere gegen die Oberlippe, eine vierte gegen die Glabella, eine fünfte breite für die Stirn. Gegenüber der Cornea ist ein Spiegelchen angebracht, auf das der Arzt durch ein seitliches kurzes Fernrohr visirt. Der zu Untersuchende fixirt erst eine vor dem Spiegel angebrachte Marke, dann sieht er so weit als möglich abwärts, rechts, aufwärts u. s. w. Der Arzt liest an einem Ocularmikrometer, das er vorher mit dem Spiegelbilde der Cornea centrirt hat, das Maass der Beweglichkeit ab. Die Normalzahlen des Verf. nach oben 33^0, nach unten 50^0 decken sich vollständig, die nach temporal und nasal (je 50^0) nahezu mit den von Landolt und Stevens früher bestimmten.

Interessant ist der vom Verf. geschaffene Begriff des Fusionsfeldes auf der Netzhaut; fällt ein durch Prismen erzeugtes Doppelbild innerhalb desselben, so tritt noch Verschmelzung ein, fällt es ausserhalb, so wird doppelt gesehen. Dies Feld hat zum Ausmaass 8^0 nasal, 25^0 temporal, 3^0 nach oben und 3^0 nach unten; diese „fusion power“ der Augenmuskeln ist das, was wir Adductionsbreite, Abductionsbreite nennen. Die scharfe Trennung zwischen Superversion = Kraft der nach oben gerichteten willkürlichen Bewegung und Superduction = Kraft, die ein Prisma (Basis unten) überwindend nach Fusion herstellt, wird vom Verf. besonders betont.

Fälle, bei denen die Untersuchung ein Mindermaass an Duction und Version ergiebt, ohne dass Schielen besteht oder doppelt gesehen wird, nennt Verf. „asthenische Orthophorie“.

Wenn eine Stellungsanomalie nur von falscher Innervation abhängt, so setzt Verf. ein Pseudo vor die Bezeichnung; z. B. hängt die Pseudoesophorie ab von fehlerhafter Beziehung zwischen Accommodation und Convergenz. Beim „Gleichgewichtsversuch nach v. Graefe“ (diese historische Bezeichnung wird übrigens in dem ganzen Buche vermisst!) für die Nähe verwendet Verf. nur einen schwarzen Fleck ohne die übliche verticale Linie, weil diese durch die Macula gehe und die Fusion herbeiführen könne. Ref. hat sich durch Versuche überzeugt, dass in der That die senkrechte Linie die Fusion erleichtert und schliesst sich dem Rathe, sie fortzulassen, an.

Ein grober Fehler findet sich auf S. 102, wo Verf. es als nothwendig bezeichnet, beide Augen nacheinander mit dem Phorometer zu untersuchen, und mitteilt, wenn ein Auge Esophorie zeige, so zeige sie gewöhnlich (usually) das andre auch. Wenn eins hyperphorisch wäre, so wäre das andre kataphorisch. Verf. begreift offenbar nicht, dass dies Zusammentreffen nicht „gewöhnlich“, sondern selbstverständlich ist und nicht anders sein kann, da er bei beiden Augen dasselbe Ding misst, nämlich die Abweichung der einen Seh-Axe von der andren in der Vertical- bezw. Horizontal-Ebene. Wenn das rechte Auge fixirt, weicht das linke ab, z. B. nach oben, ist also hyperphorisch; wenn das linke fixirt, weicht das rechte ab, natürlich nach unten, ist also kataphorisch. — Ein Zeichen, mit welcher Liebe Verf. die Muskel-Anomalien des Auges behandelt, ist die grosse Zahl von Allgemein-Krankheiten, die nach seiner Angabe von ihnen abhängen; Kopfweh, Schwindel, Erbrechen, Gedankenflucht (!), Chorea, Epilepsie, Katälepsie, Hysterie, Neurasthenie u. a. m.

Das Lesenswertheste im ganzen Buch sind die Abschnitte über Therapie, insbesondere über nicht operative durch Uebungen; Verf. weiss sehr klar die Vorzüge der von ihm so bezeichneten „rhythmischen Gymnastik“ durch Vergleiche mit dem systematischen Turnen, besonders Hantel-Uebungen, in's Licht zu stellen. Hier wie dort kommt es darauf an, einen Muskel durch rhythmische Uebung, d. h. Contractionen, die von völligen Erschlaffungen unterbrochen werden, zu kräftigen. Bei Exophorie genügen schon Convergenz-Uebungen, die der Patient selbst mit sogenanntem Minutenbrenner vornimmt, indem er aus Armeslänge diesen bis 7″ heranführt und diese Uebung mehrfach täglich 10 bis 15 Mal wiederholt. Noch besser, weil die Erschlaffung sicherer erfolgt, ist das Fixiren einer 6 m entfernten Flamme abwechselnd 3 Sekunden lang, durch eine Prismenbrille (Basis aussen) und 3 Sekunden ohne Brille. Diese Methode des abwechselnden Ein- und Ausschaltens einer Prismenbrille hat Verf. auch für Eso- und Hyperphorie ausgebildet und empfiehlt sie dringend. Bei Esophorie für die Ferne und Exophorie für die Nähe sowie bei allen asthenischen Orthophorien kommen in Betracht die „Wand zu Wand“- bezw. „Fussboden — Zimmerdecke“-Uebungen. Patient hat mit ruhigem Kopf da zu sitzen und abwechselnd nach rechts und links, bezw. oben und unten bestimmte Objecte, z. B. Papierblätter, die auf der Tapete befestigt werden, zu fixiren. Verf. behauptet, durch diese Uebungs-Therapie, um das moderne Schlagwort unsrer Tabes-Therapeuten zu gebrauchen, laterale Abweichungen bis zu 6^0 beseitigen zu können.

Vor jeder Operation soll sowohl Duction wie Version genau geprüft werden und nur, wenn beide übermässig stark nach einer Richtung sind, darf am entsprechenden Muskel eine schwächende Operation (Tenotomie) vorgenommen werden. Auch auf Cyclophorie sei stets vorher zu untersuchen, damit, wenn diese auch nur latent da ist, bei der Operation die Ebene des

Muskels entsprechend verlagert werden kann. Nach Ansicht des Ref. sind alles dies pia desideria, so lange die Exactheit der Operation auch nicht entfernt der Präcision unsrer Untersuchungsmethoden gleichkommt. Was hilft es zu wissen bezw. auszurechnen, dass der Muskel-Ansatz um so und so viele Millimeter-Bruchtheile verschoben werden soll, wenn wir nicht im Stande sind, mit derartiger Genauigkeit die Verschiebung vorzunehmen?

Vollkommen unverständlich ist dem Ref., warum convexe Cylindergläser gegen Cyclophorie, sowohl zum dauernden Tragen, wie zur Uebungstherapie empfohlen werden; hier muss ein Missverständniss zu Grunde liegen, denn es ist absolut nicht einzusehen, was eine Raddrehung an der durch Cylinder bewirkten Bildverzerrung ändern könnte.

Bei der Darstellung der Augenmuskel-Lähmungen und ihrer Behandlung weicht Verf. kaum von dem bei uns Landesüblichen ab, ausser dass er nachdrücklich Strychnin innerlich empfiehlt.

Die letzten Kapitel sind den Iris- und Ciliar-Muskeln gewidmet; als Curiosität sei hieraus erwähnt, wie Verf. bei Sphinkterschwäche auch hier durch rhythmisches Beleuchten und Verdunkeln eine Art Uebungstherapie anstrebt.

Verfassers Ansichten über Accommodation legen die Vermuthung nahe, dass er weder Helmholtz noch Tscherning verstanden hat.

Alles in Allem hat Savage das Verdienst, wieder einmal, wie schon vor ihm besonders Javal in seinem ausgezeichneten „Manuel du strabisme", gezeigt zu haben, wie viel man bei Augenmuskel-Leiden ohne Operation erreichen kann. Crzellitzer.

Journal-Uebersicht.

I. A. v. Graefe's Archiv f. Ophthalmologie. LIV. 1.

1) **Klinische und bakteriologische Untersuchungen über die Randgeschwüre der Hornhaut,** von Dr. zur Nedden, Priv.-Doc. und I. Assistenz-Arzt in Bonn. (Aus der königl. Univ.-Augenkl. zu Bonn.)

Bei systematischer bakteriologischer Untersuchung zahlreicher, während der letzten Jahre in der Bonner Klinik beobachteten Fälle von Hornhaut-Geschwüren fand Verf. sehr häufig in Randgeschwüren und Infiltraten einen bisher nicht bekannten Bacillus, der besonders bei primären Randgeschwüren kaum jemals fehlte. Die eingehendere Beschreibung des Bacillus wird so zusammengefasst: 0,9 μ lange, 0,6 μ dicke unbewegliche, häufig zu zweien liegende, sporen- und kapsellose, leicht züchtbare Stäbchen, die aërob gedeihen, die Gelatine nicht verflüssigen, in Zuckernährböden kein Gährungsvermögen zeigen, Milch coaguliren, kein Indol bilden und in Bouillon spärlich wachsen.

Verf. unterscheidet zwei Formen von Randgeschwüren: 1. die secundären, welche im Anschluss an Conj. phlyct. und Blennorrhöe auftreten, und 2. die primären, deren Ursache unbekannt oder auf Infection zurückzuführen ist, wobei der beschriebene neue Bacillus in Betracht kommt. Die auf Infection beruhenden Geschwüre treten entweder isolirt in sichel- oder ringförmiger Gestalt auf, oder es bilden sich zahlreiche kleine Infiltrate, welche in der Folge ulceriren. Bei dieser Form ist meistens die Conjunctiva stärker miterkrankt.

Die vom Verf. im weiteren Sinne „Bacillus ulc. corn." benannten Mikroorganismen kommen auch sonst, z. B. neben Pneumokokken, im Ulc. serp. vor. Hier beeinflussen sie den krankhaften Process aber offenbar nicht, während sie bei Randgeschwüren so sehr über andre etwa vorhandene Bakterien überwiegen, dass ihre ätiologische Bedeutung nicht zweifelhaft sein kann. Bemerkenswerth ist, dass die Bakterien im Winter 1900/1 häufiger gefunden wurden, im folgenden Frühling und Sommer fast verschwanden und im Herbste wiederkehrten, und dass gleichzeitig auch im Frühling und Sommer Randgeschwüre nicht beobachtet wurden.

Impfversuche zeigten, dass Bouillonculturen eine in ihrer Heftigkeit von der Menge und Virulenz der eingeimpften Keime abhängige Hornhaut-Entzündung hervorriefen.

Die Infection der Hornhaut kann ohne vorherige Läsion der oberen Schichten nicht erfolgen. Die Frage, weshalb gerade die etwa 1 mm vom Rande entfernten Hornhautpartien inficirt werden, ist schwer zu beantworten. Jedenfalls ist die äusserste Randzone besonders gut ernährt und widerstandsfähig, während weiter central die Widerstandsfähigkeit abnimmt.

---

2) Ueber verschiedene Formen von angeborener Cataract und ihre Beziehungen zu einander, von Prof. Eugen v. Hippel in Heidelberg.

Verf. bemerkte bei drei jungen, demselben Wurfe entstammenden Kaninchen an sämmtlichen 6 Augen Linsenveränderungen, welche sich bei 5 wöchentlicher Beobachtung nicht veränderten und daher als angeboren betrachtet werden dürfen. In allen Fällen bestand bandförmige Hornhaut-Trübung, in einigen Augen waren Residuen abgelaufener Iritis sichtbar, in mehreren stark entwickelte Kapselcataract und Kernstar.

Die anatomische Untersuchung ergab, dass Kapselcataract stets vorhanden war, 3 Mal klein und umschrieben, 3 Mal so gross, dass von der Vorderfläche der Linse nur ein schmaler peripherer Saum freiblieb. Sie enthielten homogene Schollen und viel Kalk. 2 Mal fand sich Cataracta centralis mit normaler Aequatorialzone und kaum veränderter vorderer Corticalis, der getrübte Kern lag der hinteren Kapsel an. Aehnliche Verhältnisse traf Verf. in zwei anderen Augen, doch war hier auch die Aequatorialgegend zum Theil cataractös, so dass Uebergang in Total-Star vorlag. 2 Mal war der Kern verflüssigt. Bei 5 Augen darf man mehr oder minder annehmen, dass eine Perforation der hinteren Kapsel vorhanden war. Ein Kapselstar-Gewebe füllte die Lücke aus. In einem Falle lag etwas Linsenmasse ausserhalb des Kapselsacks auf der Hinterfläche der Linse, in einem zweiten Falle, in dem Corticalis und Kern wenig Veränderungen zeigten, waren Linsenmassen in grösserer Menge aus dem Kapseldefect ausgetreten und bildeten einen excentrisch gelegenen Lenticonus.

In allen Fällen waren die Ciliarfortsätze, sowie die Pars cil. retin. einwärts gezerrt.

Jedenfalls waren alle Veränderungen im Fötal-Leben, und zwar, wie aus der in sämmtlichen Augen gleichmässig zarten vorderen Kapsel geschlossen werden darf, zu annähernd gleicher Zeit entstanden. Je ausgedehnter und fester die Verwachsungen zwischen Iris und Linsenkapsel waren, um so mächtiger war in den einzelnen Fällen die Kapselcataract und die bandförmige Hornhaut-Trübung entwickelt. Sicher hat ein Entzündungsprocess mit Ernährungsstörungen bestanden. In Folge dessen erkrankten Kapsel-

Epithel und Linse in ungleicher Ausdehnung, und durch Schrumpfungsvorgänge in der Gefässkapsel kam es, wenn nicht in allen, so doch jedenfalls in einigen Fällen zur Ruptur der hinteren Kapsel. Den Defect füllte Kapsel-Star, und es folgte Verwachsung mit der erkrankten Linse. Wo in dem einen Falle die Linsenfasern herausgewachsen waren, hatte sich der Defect nicht geschlossen. Je nach dem Zustande des Epithels werden nach Ablauf der Entzündungsprocesse neue Linsenfasern gebildet.

Ohne diese Deutung verallgemeinern zu wollen, betrachtet Verf. für seine Fälle diese Erklärug aus entzündlichen Vorgängen als die am meisten zutreffende. Als weitere Folgezustände entzündlicher Processe sind noch zu erwähnen die Verzerrung der Ciliarfortsätze, Unregelmässigkeiten im Pigmentblatt der Iris und das Eindringen von Pigmentzellen in die Membran, kleine Ansammlungen von Leukocyten. In einem Falle fanden sich feine Blutgefässe innerhalb des Kapsel-Stars, was eine vorherige Perforation der vorderen Kapsel voraussetzt.

Die geschilderten Befunde zeigen, dass Kapsel-Stare auch ohne Perforation der Cornea entstehen können.

Weiter macht Verf. noch darauf aufmerksam, dass etwaige in den Linsen von Neugeborenen gefundenen Tröpfchenzonen nicht ohne Weiteres als Schicht-Star gedeutet werden dürfen, wenn die Härtung in Formol stattfand. Er sah sie in 14 in Formol gehärteten Linsen 9 Mal und vermuthet, dass sie durch die Art der Fixirung bedingte Kunstprodukte sind.

---

3) Weiterer Beitrag zur Pathogenese der Alkohol-Amblyopie, von Dr. med. A. Birch-Hirschfeld, Priv.-Doc. und Assistent an der Univ.-Augenklinik zu Leipzig.

Im Anschluss an frühere Forschungen untersuchte Verf. 4 Hunde und 3 Affen, welche mit Methyl-Alkohol vergiftet waren. Auch diese Thiere gingen unter starker Abmagerung rasch zu Grunde und mussten, um frisches Untersuchungsmaterial zu gewinnen, durch Chloroform getödtet werden, welches, wie Verf. nachweisen konnte, die feine Structur der Netzhautganglien nicht beeinflusst.

Als Resultat der Untersuchungen ergab sich, dass, bevor der Sehnerv nachweisbar erkrankte, in der Structur der Netzhaut-Ganglienzellen Veränderungen auftraten, welche in Schwund der Chromatinkörper, Vacuolen im Protoplasma und Schrumpfung der Zelle und des Zellkerns bestanden. Diese Veränderungen fanden sich nicht in einem besonderen Bezirke, sondern über die ganze Netzhaut zerstreut, so dass erkrankte Zellen neben gesunden lagen. Dadurch können ohne Zweifel Sehstörungen bedingt sein. Auch das Auftreten eines centralen Skotoms würde man durch diese Veränderungen erklären können, wenn man berücksichtigt, dass die Fovea sehr reich an Ganglienzellen ist, und dass diesen in der Fovea eine besondere physiologische Dignität zukommt. Centrale Skotome retinalen Ursprungs setzen nicht ohne Weiteres eine isolirte Erkrankung der Macula voraus.

Ferner wurde Neuritis optica retrobulbaris gefunden, die in einem Falle am 10. Tage ganz plötzlich auftrat. Das bis dahin, soweit man aus dem Verhalten des Thieres schliessen konnte, gute Sehvermögen ging rasch vollständig verloren, und ophthalmoskopisch zeigte sich eine leichte Neuritis. Diese Erkrankung entwickelt sich unabhängig von den Netzhaut-Veränderungen, und zwar, wie besonders betont werden muss, in den Nervenfasern selbst,

die schon hochgradig degenerirt sein können, während Neuroglia und Septenbindegewebe noch ganz normal sind. Höchst wahrscheinlich handelt es sich um eine primäre partielle Degeneration der Opticusfasern durch directe Wirkung des Giftes, welches durch die Lymphräume zugeführt wird. Später gesellt sich venöse Stauung und ödematöse Durchtränkung mit Auflockerung der Gliafasern hinzu.

Unter Umständen kann sich an die Netzhaut-Erkrankung eine aufsteigende Degeneration des Sehnerven anschliessen.

Wie die Verhältnisse bei der chronischen Alkohol-Tabakamblyopie des Menschen liegen, ist vorläufig nicht mit Sicherheit festzustellen. Die Veränderungen scheinen sich vorwiegend im Sehnerven zu localisiren, wahrscheinlich tritt aber zunächst eine Entartung der Fasern und nicht eine interstitielle Entzündung ein, und wahrscheinlich besteht gleichzeitig, wenn nicht vorher, eine Erkrankung der Ganglienzellen der Netzhaut.

---

4) **Experimentelle Grundlagen für klinische Versuche einer Serum-Therapie des Ulcus corneae serpens nach Untersuchungen über Pneumokokken-Immunität,** von Dr. Paul Römer, Priv.-Doc. und I. Assistent der Klinik. (Aus der Univ.-Augenklinik zu Würzburg.)

Es ist zu unterscheiden zwischen den im Körper entstehenden Antitoxinen, welche die Wirkung der von gewissen Mikroorganismen (z. B. bei Diphtherie, Tetanus) producirten Toxine aufheben, und den baktericiden Antikörpern, welche die eingedrungenen Mikroorganismen direct vernichten (Bakteriolyse). Schon Fränkel hat vor Jahren beobachtet, dass Kaninchen, welche eine schwache Dosis einer einverleibten Diplokokken-Cultur überstanden hatten, gegen eine sonst tödtliche Dosis immun wurden. Die Immunität ist von verschiedenen Forschern auf verschiedene Weise erzielt worden, allen Methoden fehlt aber eine exacte Werthbemessung des Grades der jeweils erzielten Immunität. Die Pneumokokken erzeugen zwar fiebererregende Stoffe, aber keine Toxine, welche wiederum Antitoxine produciren. Daher kann es sich bei ihnen nur darum handeln, dass sie selbst durch eine im Blute vorhandene antibakterische Substanz vernichtet werden. Man hat bereits mehrfach wirksames Serum hergestellt. Ein von Eseln gewonnenes Präparat war im Stande, Thiere gegen eine 20000 fache Dosis letalis zu schützen.

Als tödtliche Minimaldosis für weisse Mäuse setzte Verf. 0,1 mg einer 24stündigen Serum-Glycerin-Bouilloncultur fest. Der Tod erfolgt spätestens nach 4 Tagen. Die Culturen behalten ihre Virulenz nur bei ununterbrochener Passage durch den Thierkörper.

Bei Reagenzglas-Versuchen mit verschiedenem Serum immunisirter Thiere vernichtete nur ganz frisches Immunserum Pneumokokken-Culturen. Erhitzen auf 60° inactivirt das Immunserum; es reicht allein nicht mehr aus zur Vernichtung der Culturen, sondern bedarf eines Zusatzes von geeignetem frischem Blutserum.

Das Pneumokokken-Serum ist ein baktericides Serum. Werden einem immunisirten Thiere virulente Culturen injicirt, so sterben dieselben rasch ab, während sie bei nicht vorbehandelten Thieren in allen Organen lebend angetroffen werden.

Verf. konnte die Wassermann'schen Befunde bestätigen, dass Knochenmark und Milz besonders wirksame Antikörper liefern.

Jedes wirksame Immun-Serum muss neben den Immun-Körpern sogenannte Complemente enthalten, welche von den Immun-Körpern an die Bakterienzelle

gebunden werden und diese vernichten. Jedes normale Serum enthält solche Complemente, aber nicht jedes Complement vermag mit jedem Immun-Körper erfolgreich zu wirken. Ein gutes Immun-Serum muss daher möglichst verschiedenartige Immun-Körper enthalten. Um das zu erreichen, müssen gleichzeitig möglichst viele geeignete Thiere dem Immunisirungsprocess unterworfen werden. Ein solches Serum ist nach mühsamen Versuchen im Merk'schen Laboratorium von Dr. Landmann hergestellt worden.

Um beim Ulc. serp. Erfolge der Serum-Therapie zu erzielen, ist in erster Linie erforderlich, die Anwesenheit von Pneumokokken sicher nachzuweisen. Dies kann, abgesehen von dem leicht zu gewinnenden Deckglas-Präparat durch Anlage von Culturen geschehen, welche sich, wie Verf. fand, auf inactivirtem Serum junger Kaninchen schon nach wenigen Stunden entwickeln.

Versuche ergaben, dass die Pneumokokken des Ulc. serp. mit den Erregern der menschlichen Pneumonie identisch sind. Die Virulenz der Pneumokokken bei Ulc. serp. schwankt und ist wahrscheinlich abhängig von der Herkunft und dem Grade der Adaptation an verschiedene Thierkörper.

Bilden sich im Verlaufe des Ulc. serp. specifische Pneumokokken-Antikörper im menschlichen Organismus? So sicher der Nachweis geführt werden konnte, dass im Serum der Pneumatiker Immun-Körper vorhanden sind, welche, wenn auch nicht für sich allein, so doch in Verbindung mit bestimmten Mengen normalen Serums Schutz gegen Pneumokokken-Infection verleihen, so wenig gelang es trotz zahlreiher mühsamer und vielfach variirter Versuche im Blute von Patienten mit Ulc. serp. Antikörper nachzuweisen. Offenbar ist im Vergleich zur Pneumonie die vom Auge des Menschen ausgehende Resorption specifischer Pneumokokken-Bestandtheile viel zu gering, als dass eine nennenswerthe Immunitätsreaction unsres Körpers ausgelöst werden könnte. Daher bleibt beim Ulcus serp. die bei Pneumonie — falls Complicationen fehlen — regelmässig eintretende Selbstheilung aus. Da die Immun-Körper rasch aus dem Blute der Pneumoniker verschwinden, so dürfen wir nicht erwarten, dass das Ueberstehen einer Pneumonie Schutz gegen Ulcus serp. verleiht.

Weiter stellt Verf. die Frage: Ermöglichen die Stoffwechsel-Verhältnisse der Hornhaut, dass Schutzstoffe in sie eindringen und wirksam werden? Die Frage braucht von vornherein nicht verneint zu werden, denn dass Eiweisskörper in die Hornhaut hineingelangen können, ist sicher. Zunächst wurde mit Toxinen und Antitoxinen experimentirt und festgestellt, dass eine subcutane Heilserum-Injection im Stande ist, in das Parenchym der Hornhaut eingeführtes Diphtherietoxin unschädlich zu machen. Da die günstige Wirkung sich schon nach wenigen Stunden zeigt, so ist vermuthlich der Stoffwechsel der Hornhaut lebhafter als bisher angenommen worden ist. Auch nach Einführung unvermischter Culturen von Diphtheriebacillen trat eine prompte Wirkung des Heilserums ein.

Sehr wahrscheinlich gelangen die Antitoxine auch in die vordere Kammer. Die bekannte Thatsache, dass entsprechende Toxine und Antitoxine sich durch Mischung zu einer unschädlichen Verbindung vereinigen lassen, wurde durch folgendes Experiment bestätigt: 0,1 ccm Diphtherie-Test-Gift und 0,9 ccm steriles Diphtherie-Heilserum gemischt und in den Glaskörper eines Kaninchens gebracht, rief keine Reaction in dem überaus zarten Gewebe hervor, während bei dem Control-Thier das Diphtherie-Gift eine sehr heftige Entzündung bewirkte.

Was für Antitoxine gilt, darf aber nicht ohne Weiteres auf baktericide Schutzstoffe übertragen werden. Verf. stellte zunächst mit Rothlauf-Serum

Versuche an und wies nach, dass eine passive Immunisirung des Organismus die Entwicklung oberflächlich eingeimpfter Rothlauf-Bacillen in der Cornea verhindert. Damit war die Frage principiell entschieden, es zeigte sich aber auch, dass Pneumokokken-Serum dieselbe Wirkung entfaltete, selbst wenn die Culturen in das Parenchym der Hornhaut eingespritzt wurden, und zwar nicht nur bei Kaninchen, sondern auch bei Affen.

Die Serum-Therapie des Ulcus serp. wird nie mehr leisten können, als dass das Weiterwachsen der Infections-Erreger und damit die Ausbreitung des Geschwürs gehemmt wird. Das Thier-Experiment ergab, dass, wenn 6 bis 10 Stunden nach Impfung das Hornhaut-Serum subcutan einverleibt wurde, der inzwischen zur Entwicklung gelangte deletäre Hornhautprocess keine weiteren Fortschritte machte.

Die grosse Differenz zwischen thierischem und menschlichem Organismus und zwischen den Folgezuständen einer Pneumokokken-Infection der Hornhaut bei Thieren und Menschen erfordert den directen Nachweis, dass dieselben Verhältnisse bei Menschen obwalten.

Das Serum lässt sich bei Menschen subcutan und subconjunctival geben, sowie auch direct auf das Ulcus träufeln. Einige bei Ulc. serp. des Menschen angestellte Versuche waren ermuthigend, gestatten aber noch kein abgeschlossenes Urtheil. Wichtig ist, dass die Einverleibung von 3 und 3 ccm Serum innerhalb 2 Tagen ohne Störung vertragen wurde, und dass das Verfahren daher als unschädlich gelten darf. Man dürfte deshalb die Serum-Injection auch da versuchen, wo nur die Entwicklung eines Ulc. serp. droht. Weiteres wird eine grössere Reihe klinischer Beobachtungen ergeben müssen. Scheer.

II. Archiv für Augenheilkunde. XLIV. 4. 1902.

16) Ein Fall von doppelseitiger Erblindung durch Schläfenschuss, von Prof. Dr. Laqueur in Strassburg i/E.

Die Kugel war von der rechten Schläfe aus unter Zerreissung von Blutgefässen und Nerven hinter dem rechten Bulbus dicht unter der Lamina cribrosa des Siebbeins in die linke Augenhöhle getreten, in der sie dicht hinter dem Augapfel stecken blieb, wie die Röntgen-Bilder bestätigen. Das rechte Auge musste wegen starker Vortreibung vor den Orbitalrand enucleirt werden, das linke Auge blieb beweglich, es zeigte grosse Blut-Extravasate im Hintergrunde, an deren Stelle später glänzend weisse Herde sichtbar wurden; die Netzhaut-Gefässe blieben gut gefüllt. Es besteht absolute Blindheit. Eine Sehnerven-Verletzung ist nach dem Röntgenbilde nicht wahrscheinlich, die Erblindung ist vielmehr auf multiple Zerreissunngen der Chorioidea in Folge von Erschütterungen des Bulbus zurückzuführen. Die weissen Herde dürften auf Chorioiditis plastica zurückzuführen sein.

---

17) Ueber Schläfenschüsse mit Betheiligung des Seh-Organs, von Stabsarzt Dr. Nicolai. (Aus der Augen-Abth. d. königl. Charité.)

Im Anschlusse an eine Literatur-Zusammenstellung theilt Verf. 4 Fälle von Schläfenschüssen mit, die zu einseitiger oder doppelseitiger Blindheit führten. Er bespricht die einzelnen Fälle ausführlich, erörtert den Mechanismus der Verletzung und die Behandlung der Folgen. Ist die Verletzung auf das Seh-Organ beschränkt, so ist die Prognose bezüglich des Allgemein-Ergehens günstig. Die Blindheit ist unheilbar, die Exophthalmus geht meist

rasch zurück. Sehr häufig sind Muskelstörungen, von denen die auffallendste die Ptosis, operativ zu beseitigen ist. (Hirschberg.) Sehr werthvoll für die Diagnose ist das Röntgen-Verfahren.

---

18) **Ist der Nystagmus der Bergleute labyrinthären Ursprungs?** von Prof. A. Peters in Rostock.

Ohne die Bedeutung der Ueberanstrengung der Elevatoren zu unterschätzen, sucht Verf. den Nystagmus der Bergleute mit Vorgängen im Vestibular-Apparate des Ohres zu erklären. Durch die Rückwärtsbeugung des Kopfes wird eine neue Vertheilung der Endolymphe im Vestibular-Apparate geschaffen, aus solcher resultiren nach Menschen- und Thierversuchen Augenbewegungen passiver Art nach oben. Bei langer Beschäftigung in solcher Lage bildet sich ein neuer Gleichgewichtszustand aus, so dass bei normaler Kopfhaltung die Gleichgewichtsänderung Reizung ausübt, die zum Nystagmus führen.

---

19) **Ueber die Kalktrübung der Hornhaut und ein Verfahren zu ihrer Aufhellung,** von Oberstabsarzt Dr. Guillery in Köln.

Verf. geht von der Feststellung aus, dass es sich bei der Kalktrübung der Hornhaut überwiegend um Bildung von Calcium-Albuminat handelt. Dieses wird durch Salmiak gelöst, das nach Thierversuchen in schwachen Lösungen gut vertragen wird und wirksam ist. Demnach besteht das Verfahren im Baden des verletzten Auges in einer 2 % Lösung, die etwas angewärmt wird. Es wird dies nach Cocaïn-Einträuflung mittelst Augenwanne mehrmals täglich eine halbe Stunde lang ausgeführt. Bei einem Maurer, der vor 2 Jahren eine schwere Kalk-Aetzung erlitten hatte, wandte Verf. sein Verfahren an. Es wurden Lösungen bis zu 20 % Concentration vertragen und zeigten sich wirksam.

---

20) **Klinische Beobachtungen über Jequiritol und Jequiritol-Serum,** von Dr. Salffner, 2. Assist. (Univ.-Augenklinik zu Würzburg).

Bericht über gute Erfolge des Jequiritols bei der Behandlung hartnäckiger, mit Pannus einhergehender Keratitiden, des trachomatösen Pannus und insbesondere von Hornhaut-Trübungen der oberflächlichen Schichten. Bei zu starker Wirkung wirkt Jequiritol-Serum coupirend. Es wird Jequiritol steigender Concentration eingeträufelt, bis erhebliche entzündliche Reaction auftritt, bestehend in Lidödem, Schwellung der Conjunctiva tarsi mit Membranenbildung, seröser bis eitriger Secretion, Chemosis, diffuser Trübung der ganzen Hornhaut. Hört man jetzt auf, so gehen die Erscheinungen rasch zurück. Ist dies am Tage nach dem Eintritt der Reaction noch nicht der Fall, so wird Jequiritol-Serum eingeträufelt.

Vorsicht ist nöthig bei Thränensack-Infection, da eitrige Entzündung entstehen kann.

---

21) **Anatomischer Befund bei einem myopischen nasalen Conus,** von Dr. H. Symens (Univ.-Augenklinik zu Würzburg).

---

22) **Ein Beitrag zur Kenntniss der Gefässveränderungen im Auge bei chronischer Nephritis, gewonnen durch histologische Untersuchung zweier Bulbi von einem unter dem Bild der „Embolie der Central-**

Arterie“ erkrankten Patienten, von Dr. H. Hofmann (Univ.-Augenklinik zu Würzburg.)

Verf. muss es nach dem anatomischen Befunde in suspenso lassen, ob es sich um Embolie oder Thrombose handelt, wenn er auch zu ersterer Annahme neigt. Es fand sich starke Degeneration der Gefässe, endarteriitische Veränderungen, die in den Aderhaut-Gefässen stärker waren, als in denen der Netzhaut. Die Aderhaut-Gefässe zeigen ferner hyaline Auflagerungen in ihrer verdickten Wand, wie sie sich auch in der Choriocapillaris finden. Auf der Oberfläche der Chorioidea zeigen sich drusenartige hyaline Gebilde, deren Entstehung mit der Gefäss-Erkrankung zusammenhängt und nach des Verf.'s Ansicht nichts mit der Glaslamelle zu thun hat. Er nimmt an, dass die wachsenden hyalinen Massen der Capillaren die Glasmembran durchbrechen, ausserhalb derselben coaguliren, während die Membran sich wieder anlegt.

Im rechten Auge fanden sich in der Zwischenkörner-Schicht nahe der Macula Schollen, in denen grosse Blasenzellen mit kleinem Kern lagen. Nuel deutete einen analogen Befund dahin, dass diese Zellen ausgewanderte und veränderte Leukocyten sind. Er hält sie für das Substrat der Sternfigur.

---

23) **Transparente Sehproben und Projections-Demonstrationstafeln,** von Dr. Reimar in Görlitz.

Verf. fand ein gutes Mittel, Sehproben u. s. w. transparent zu machen im Durchtränken mit Paraffinlösungen. Spiro.

Vermischtes.

1) Am 4. September d. J. starb im 81. Jahre Rudolf Virchow zu Berlin. Auch uns hat er gelebt, auch uns ist er gestorben.

2) Eduard Meyer, geboren zu Dessau am 13. November 1838, gestorben zu Paris am 9. September 1902.

Ed. Meyer gehörte zu denen, welche auf das Innigste an den jugendlichen A. v. Graefe sich anschlossen und ihm in unverbrüchlicher Treue ergeben blieben. Er hat auch einige von seines Lehrers Haupt-Arbeiten ins Französische übertragen. Wie der Deutsche Julius Sichel 1832 in Paris die erste Augenklinik begründet hatte, so hat sich ein Menschenalter später, 1863 (fast gleichzeitig mit R. Liebreich und L. Wecker) Eduard Meyer in der Hauptstadt Frankreichs als Augenarzt niedergelassen und eine bedeutende praktische Thätigkeit entwickelt, namentlich nachdem er J. Sichel's Klinik von dessen Sohn Arthur übernommen. In wissenschaftlicher Hinsicht ist erstlich und vor Allem sein Lehrbuch der Augenheilkunde zu nennen, in welchem er mit zuerst A. v. Graefe's Lehren in zusammenhängender Darstellung überliefert hat. Das Lehrbuch erschien zuerst französisch 1873 zu Paris, dann deutsch zu Berlin 1879, 1883, 1886, endlich noch 1895 in 4. Aufl. französisch zu Paris, und ist auch ins Englische, Spanische, Italienische, Russische und Polnische übersetzt worden.

Sodann hat er mit H. Dor in Lyon 1882, nach deutschen Mustern, eine französische Zeitschrift „Revue générale d'ophtalmologie" begründet und bis heute fortgeführt. Endlich hat er auch eine reich illustrirte Augen-Operationslehre herausgegeben. (Traité des opérations qui se pratiquent sur l'oeil, Paris 1870.) Von sonstigen Veröffentlichungen sind noch die folgenden zu erwähnen: Du strabisme, Paris 1863. Refraction et accommodation, ebend. 1869. Affect. d. Uvealtractus in Beziehung zum sex. Leben der Frau, Gaz. des hop. 1877. Maladies du nerf optique de cause intracrânienne, Revue clin. d'oculistique, 1881. La valeur thérap. de la nevrotomie optico-ciliaire, J. de thérap. VII, 1882. Statist. des aveugles en France, Soc. fr. d'opht. 1883. Cocaïne, Revue gén. d'opht. 1884 und 1895. Electro-aimant, Arch. d'opht. V, 179, 1885. Arter. Blutung bei Enucl., Heidelberger G. 1885. Lepra-Tumor der Hornhaut (mit E. Berger), Arch. f. O. XXXIV, 4. Leucosarcome de la cornée, Arch. d'opht. VIII. Ophth. sympathique, Revue gén. d'opht. 1890. Messung der Hornhaut-Krümmung, Ann. d'oc. CIII. Alterations des parois vasculaires dans la rétine, Festschrift f. Helmholtz, 1891 und Revue gén. d'opht. Electro-aimant, Ann. d'oc. CVII, 1891. Tenonite sereuse c. p. un cysticerque, Revue gén. 1893. Vision binoculaire, sa perte et son rétablissement, 1896 (Bericht d. fr. Ophth.-G.). Technique de l'énucleation, Revue gén. 1898. Déchirure de la choroïde, ebend. 1899.

Es ist unmöglich, einen Nachruf an Ed. Meyer zu schliessen, ohne der ausserordentlichen Liebenswürdigkeit zu gedenken, die ihn seinen Freunden so werth und jedem Fachgenossen, namentlich auch den Besuchern der Heidelberger, der Pariser, der internationalen Versammlungen so angenehm machte. Sein Lebens-Abend war durch ernste Krankheit getrübt, die er mit philosophischer Ruhe, Geduld und Widerstandskraft ertragen. Ehre seinem Andenken!

3) Dr. Albert Graefe, ein Verwandter von Albrecht v. Graefe, einst Assistent von Alfred Graefe, Augenarzt in Berlin, ist am 1. September 1902 im Alter von 42 Jahren verstorben.

4) Dr. Tatsushichiro Inouye jun. zu Tokio, den Lesern des Centralblatts durch fleissige Arbeiten bekannt, ist im 34. Lebensjahre in Folge einer Lungenkrankheit verstorben.

5) Am 7. August d. J. feierte Geh. Sanitätsrath Dr. Liersch, Augenarzt zu Cottbus, das seltene Fest des 50jährigen Doctor-Jubiläum.

6) Prof. Cirincione in Palermo, den Lesern des Centralblatts durch seine ausgezeichneten Arbeiten bekannt, die er nicht blos in italienischer, sondern auch in deutscher Sprache veröffentlicht hat, ist zum Professor der Augenheilkunde an der Universität zu Siena ernannt worden.

7) — — — Ich bekam neulich einen Fall, bei dem durch eine merkwürdige Verwechslung anscheinend eine Teschingpatrone dicht vor dem Gesicht explodirt war, 14 Tage nach diesem Ereigniss in die Klinik. Ich fand einen verheilten Bindehautriss nach aussen, in der Horizontalen. Regenbogenhaut war normal, Pupille durch Atropin erweitert. Linse frei. Glaskörper völlig dunkel. S = gute Projection. Sideroskop (mehrfach nachgeprüft) negativ. Da der Thiem'sche Apparat in Unordnung war, schickte ich den Mann nach Berlin an eine erste Röntgen-Firma, die drei Aufnahmen machte, von denen zwei im Uebrigen sehr gut gelungen waren. (Der Mann lag mit dem Auge auf der

Platte, die Grenzen waren markirt, die Röhre stand senkrecht über der Augengegend.) Der persönlich hier anwesende Vertreter erklärte mir, auf Grund des negativen Befundes auf der Platte, seine feste Ueberzeugung, dass nichts in dem Auge stecken könne.

Es kam zur Enucleation und fand sich entsprechend dem innersten Theil der Bindehautwunde ein Kupfersplitter von 0,66 mg Schwere, 1,60 mm Länge und 0,14 mm Breite (Messung des physikalischen Instituts in Marburg) im Ciliarkörper. Wäre der Splitter auf der Platte gewesen, hätte man meines Erachtens ihn operativ entfernen und vielleicht das Auge erhalten können.

Cottbus, 5. August 1902. Dr. Cramer.

8) „Der Bund", Eidgenössisches Centralblatt zu Bern, bringt am 4. August d. J. den folgenden Leit-Artikel:

Eine Spitalklage. Unhaltbare Zustände in der Augenklinik des Inselspitals in Bern.

„Als der härteste Verlust nächst dem des Lebens erscheint uns der Verlust des Augenlichtes." Die Wahrheit dieses Wortes des berühmten Physikers Helmholtz wird von einer jeden fühlenden Menschenbrust in einem solchen Maasse empfunden, dass alle Mittel in Bewegung gesetzt werden, um das unsäglich traurige Loos der unglücklichen Blinden zu heben durch den Bau von Blindenschulen, durch Errichtung von Blindenheimen.

So bedeutungsvoll es ist, in diesem Sinne zu wirken, noch weitaus verdienstvoller ist die Verhütung der Erblindung. Für den begüterten Theil unsrer Bevölkerung ist nach dieser Richtung hin genügend vorgesorgt: Es bestehen eine Anzahl mit allem Comfort der Neuzeit eingerichteter Augenspitäler. Auch für die Unbemittelten bestehen vielfach, z. B. in den deutschschweizerischen Cantonen Basel und Zürich, gut ausgestattete Augenkliniken.

Für den ganzen Canton Bern nebst einigen angrenzenden Cantonen soll diesem Zwecke die untere Etage eines zweistöckigen Hauses im Inselspital genügen. Leider sind aber die dortigen Verhältnisse und Einrichtungen ganz und gar unzulänglich.

Wie schlimm es da mit dem Raum bestellt ist, zeigt schon die Thatsache, dass für die augenkranken Frauen acht ganze Betten vorgesehen sind. Erwägt man, welche Unzahl armer Frauen im grossen Canton Bern allein am Star leiden, wie oft ferner bei Entzündungen und Verletzungen nur die sofortige Behandlung vor Erblindung schützt, so wird man ermessen, wie viel Unglück verhütet, wie viel Geld gespart werden könnte, wenn hier eine Aenderung einträte. Nun ist man zwar zu dem kleinen Act der Selbsthülfe geschritten, dass man für die nicht bettlägerigen Kranken Matratzen in den Gängen für die Nacht auf den Boden legte und so die Zahl der Betten und Patientinnen auf 12 erhöhte. Diese Einrichtung bringt aber nicht nur allerlei Unannehmlichkeiten mit sich, sondern ist auch aus gesundheitlichen Rücksichten auf das Entschiedenste zu verwerfen. Die Unglücklichen, die in Folge ihres Augenleidens sehr häufig auch an Kopfschmerzen leiden, sind noch den Kälte-Einflüssen des Parterre-Fussbodens ausgesetzt. Dazu kommt, dass durch die Erhöhung der Krankenzahl die Luft entsprechend verschlechtert wird. Wenn im Winter die Lüftung durch ständiges Offenlassen der Fenster ausgeschlossen ist, so ist die Luft in diesen Räumen schon für den Gesunden ganz unerträglich und schädlich, geschweige denn für einen Kranken. Kommen doch auf diese Weise nur 17,5 cbm Luft auf einen Patienten, während es nach den allgemein anerkannten Bedingungen für die Einrichtung von Kranken-

häusern 37—50 cbm sein sollten. Aehnlich schlimme Verhältnisse bestehen auf der Männer- und Kinder-Abtheilung. Ueberall nur ein Drittel oder Viertel des erforderlichen Raumes. Für die empfindlichen Star-Operationen ist nicht einmal ein besonderer Raum vorhanden; sie müssen in einem Hörsaal vorgenommen werden, wo durch die Menge der Studierenden immer mehr oder weniger Staub und Krankheits-Erreger aufgewühlt werden. Auch ein Dunkelzimmer, wie es zur Behandlung gewisser Augenleiden verlangt wird, fehlt gänzlich. Für Fälle ansteckender Krankheiten besteht ein kleines Zimmerchen, in dem ein Erwachsener und daneben allenfalls ein Kind Platz hat. In Folge dessen war man schon genöthigt, Kranke mit verschiedenartigen, infectiösen Augenleiden darin aufzunehmen und sie der Gefahr der gegenseitigen Ansteckung auszusetzen.

Der einzige Gang der Klinik, in den sämmtliche Zimmer und Strassen-Eingänge münden, dient zugleich als Essraum für die Frauen, Garderobe für die Studenten und Wartezimmer, Untersuchungsraum und Behandlungsort für die poliklinischen Patienten. Bedenkt man, wie schmerzhaft die Berührung der kranken Augen ist, so wird man begreifen, dass ein in Behandlung befindliches Kind stets eine Anzahl der wartenden Kinder zum Mitschreien veranlasst. Dass dieses nicht gerade dazu beiträgt, die von den Patienten wie von den Aerzten erforderliche Geduld zu erhöhen, ist wohl verständlich. Dabei ist zu bemerken, dass die Poliklinik für Augenkranke im Jahre auf etwa 3000 Patienten steigt, mithin die weitaus grösste von sämmtlichen Polikliniken des Cantons ist.

Die für die Studierenden vorhandenen Sitzplätze betragen nicht die Hälfte der Zahl der eingeschriebenen Hörer. Die grossartige Bibliothek, die der frühere Director der Klinik, Herr Prof. v. Zehender, der Augenklinik seiner Vaterstadt[1] Bern in hochherzigster Weise zum Geschenk machte, liegt unzugänglich auf dem Dachboden, wo sie zur Unbrauchbarkeit verurtheilt ist. Zum Laboratorium ist aus Platzmangel ein früher im Gebrauch gewesener — Abort eingerichtet.

Nun hat der derzeitige Director der Klinik, Herr Prof. Pflüger, die Ehrung erfahren, zum Geschäftsleiter des im Jahre 1904 in Bern stattfindenden internationalen ophthalmologischen Congresses ernannt zu werden. Wenn dann die Augenärzte aus aller Herren Ländern sich in Bern einfinden, dann dürfte auch das schönste Fest auf Gurtenkulm mit Illumination des Münsters nicht den schlechten Eindruck verwischen können, den diese sogenannte Augenklinik auf die Congress-Theilnehmer ausüben müsste.

Hoffentlich aber gelingt es bis dahin, Abhilfe zu schaffen. Es ist wahrhaftig an der Zeit, die vom Volke bewilligten Mittel zum Ausbau des Inselspitals schleunigst und am rechten Orte zu verwenden. Wer unter der Verzögerung leidet und gelitten hat, das sind nicht die Reichen, die ja Privatspitäler aufsuchen können, sondern es sind die Unbemittelten, die auf das Inselspital angewiesen sind und manchmal Monate lang auf die Aufnahme warten müssen. Das muss anders werden.

---

[1] Zehender ist in Bremen geboren, stammt aber aus einer alten Berner Familie. H.

Um Einsendung von Separatabdrücken wird gebeten (Berlin NW. 26 Schiffbauerdamm).

Verlag von Veit & Comp. in Leipzig. — Druck von Metzger & Wittig in Leipzig.

Centralblatt

für praktische

AUGENHEILKUNDE.

Herausgegeben von

Prof. Dr. J. Hirschberg, Geh. Med.-Rath, in Berlin.

Monatlich ein Heft. Preis des Jahrganges 12 Mark. Zu beziehen durch alle Buchhandlungen des In- und Auslandes und die Postanstalten des Deutschen Reiches.

October. Sechsundzwanzigster Jahrgang. 1902.

I. Totale Durchbohrung des Augapfels durch einen Eisensplitter, nebst einem Beitrag zur Röntgen-Diagnostik.

Von Dr. H. Lehmann und Dr. W. Cowl in Berlin.

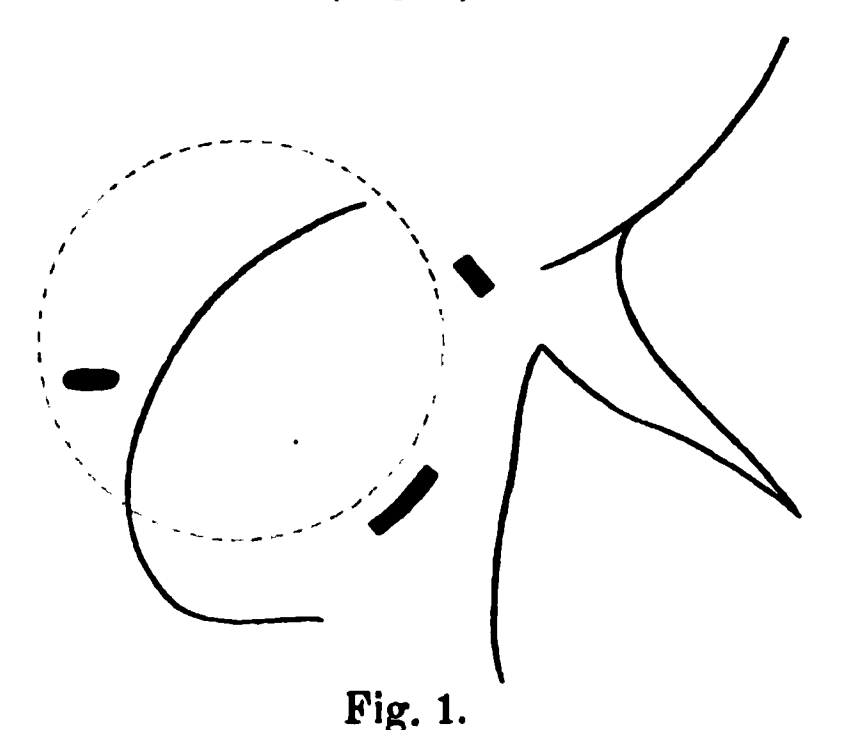
Es galt bis vor Kurzem als äusserst seltenes Ereigniss, dass abgesprungene Eisensplitter eine solche Flugkraft besitzen, um einen Augapfel völlig zu durchschlagen. Hirschberg[1], der 1890 zuerst dies Vorkommniss beschrieben hat, konnte bei seinem grossen Material gerade von Eisensplitterverletzungen erst im Jahre 1901 über eine zweite, derartige Beobachtung berichten. Nicht lange vorher hatte aber bereits Wagenmann[2] drei Fälle mitgetheilt und jetzt ist nach der im Juni 1902 von Natanson[3] veröffentlichten Arbeit, die ausführlich die Literatur berücksichtigt, die Zahl schon auf 21 gestiegen. Die Häufung dieser Verletzungen in den letzten Jahren ist wohl kaum, wie Natanson es annimmt, auf den gewaltigen Aufschwung der Industrie allein zurückzuführen, denn dieser datirt schon seit Jahrzehnten, sondern eher wohl auf die Vervollkommnung unserer diagnostischen und therapeutischen Methoden, durch die immer mehr diese Verletzungen der ihnen gebührenden, eingehendsten Beachtung seitens der Augenärzte gewürdigt worden sind. Immerhin ist es merkwürdig, dass man früher so selten bei Enucleationen auf extraoculare Eisensplitter gestossen ist; sind doch unter den 21 Fällen 7, bei denen erst die Enucleation die Diagnose festgestellt hat.

Es ist einleuchtend, dass eine genaue Feststellung des Sitzes des Fremdkörpers von grösster Wichtigkeit ist, da sie vor voreiligen, intraoculären Eingriffen schützen wird, und es ist ebenso klar, dass dazu die Radiographie in erster Reihe berufen ist, zumal in den der ophthalmoskopischen Untersuchung unzugänglichen Fällen. Sideroskop und Riesenmagnet können die Diagnose nur unterstützen. Jede Verbesserung der radiographischen Diagnostik muss daher willkommen sein. In dieser Hinsicht dürfte der von uns beobachtete Fall, der auch sonst klinisch von Interesse ist, der Veröffentlichung werth sein.

Am 15. Mai 1902 stellte sich der Schlosser R. W. vor mit der Angabe, dass ihm vor einer Stunde beim Hämmern ein Stück Stahl gegen das rechte Auge geflogen sei. Hornhautwunde, Loch in der Regenbogenhaut, Luftblasen im Glaskörper, grosse Blutung vor der Netzhaut von der Gegend des gelben Fleckes abwärts sicherten die Diagnose eines eingedrungenen Fremdkörpers. Die sofortige Anwendung des Haab'schen Magneten war bei völliger Schmerzlosigkeit erfolglos. Da das Sideroskop, besonders

[1] Hirschberg, Centralbl. f. Augenh 1901. S. 209. Vgl. Arch. f. O. XXXVI, 3.
[2] Wagenmann, Bericht d. ophth. Gesellsch. in Heidelberg 1901. S. 170.
[3] Natanson, Klin. Monatsbl. f. Augenheilk. 1902. S. 513.

aussen unten, deutlichen Ausschlag gab, so wurde etwa 2 Stunden später der HIRSCHBERG'sche Magnet durch die Hornhautwunde eingeführt, gleichfalls ohne Erfolg. Verband, Bettruhe. Am 5. Tage Zeichen drohender Panophthalmie: Chemosis, trübe Hornhaut, Hornhautwunde eitrig infiltrirt, kleines Hypopyon, gelblicher Schein aus der Tiefe, starke Schmerzen. Sofort Eröffnung des Augapfels durch Lederhautschnitt innen unten, nochmalige, wiederum erfolglose Einführung des HIRSCHBERG'schen Magneten, Versenken eines WÜSTEFELD'schen Jodoformplättchens in den Glaskörper, Bindehautnaht. Am nächsten Tage bereits Nachlass der bedrohlichen Erscheinungen. Nach 3 Tagen Hornhaut klar, eitrige Infiltration der Hornhautwunde, sowie Hypopyon verschwunden; man sieht deutlich den grossen gelben Reflex des Jodoformplättchens. Nach etwa 4 Wochen Entwicklung einer Netzhautablösung, nach der Stelle des Lederhautschnittes ziehend. Das Auge wird etwas weicher, eine zunehmende Linsentrübung hindert die weitere Beobachtung. Am 8. Juli zeigte eine seitliche Röntgen-Aufnahme (Fig 1) deutlich einen Schatten von etwa 3 mm Länge und $1^1/_2$ mm Breite, sagittal etwa 22 mm hinter dem Hornhautscheitel. Nun — experimenti causa — nochmaliger Versuch mit dem grossen VOLKMANN'schen Magneten, von Prof. FRÖHLICH gütigst zur Verfügung gestellt, wiederum erfolglos; auch ein Versuch, von aussen an den Fremdkörper zu gelangen, missglückte. Patient nahm seine Arbeit wieder auf, musste sie jedoch wegen starker Reizerscheinungen bald niederlegen. Da das Auge inzwischen völlig erblindet war und Patient sobald wie möglich arbeitsfähig sein wollte, so wurde es am 30. September entfernt, nachdem vorher noch zur genaueren Localisation mehrere Röntgen-Aufnahmen gemacht waren. Bei der Enucleation zeigte es sich, dass der Fremdkörper thatsächlich extraocular lag, etwa 1,5 mm hinter dem hinteren Pol, eingebettet in orbitales Fettgewebe, das am Sehnerv haften geblieben war. Die makroskopische Untersuchung des nur 20 mm langen Auges ergab eine totale, fast trichterförmige Netzhautablösung, festhaftend mit einer Schwiele an der stark eingezogenen Lederhautnarbe, den Ciliarkörper anscheinend nicht entzündlich verändert, vom Jodoform nichts sichtbar.


Fig. 1.

Zur Feststellung der Tiefenlage des Fremdkörpers wurde etwa 2 Monate nach der Verletzung bei transversaler Durchstrahlung des Kopfes die Gegend des rechten Bulbus im Röntgenbild aufgenommen. Der Abstand der Vacuumröhre von dem sagittalen Verticalmeridian betrug hierbei 45 cm und von diesem weiter bis zur Platte 4,5 cm, und bedingte somit eine Ver-

19*

grösserung aller Umrisse wie auch von Fremdkörpern in der Gegend besagter Ebene um etwa $^1/_{10}$ linear. In dieser Ebene wurde auf beiden Lidern bis zu den Wimpern je ein kurzes Stück Eisendraht befestigt. Fig. 1 zeigt, wie die Pause der Original-Aufnahme, die Schatten der Drahtstücke, welche bei offenem Auge 6,5 cm aus einander standen, und ferner einen sagittal gerichteten Fremdkörper 22 bis 25 mm hinter der unteren Marke in einer Länge von etwa 3,5 mm abgebildet. Der gestrichelte Kreis hat einen Durchmesser von $24 \times 1{,}1 = 26{,}4$ mm.

Bei der nach weiteren $2^1/_2$ Monaten vorgenommenen näheren Localisation sollte bei verschiedenen Stellungen des Auges, nämlich nach oben und unten, der Umfang der dabei stattfindenden Verlagerung des Fremdkörpers festgestellt werden. Ein Versuch, ein Stück Platindraht an die Hornhaut im oben erwähnten Meridian des erblindeten Auges vermittelst einer besonderen aus Wachs und Gutta percha bestehenden Masse, die sonst an trockner Schleimhaut haftet, zu befestigen, misslang. Das Versagen des Klebwachses veranlasste den einen von uns (C.), eine ihm leicht möglich und zweckmässig erscheinende Projection auf wagerechter — statt, wie üblich, auf senkrechter — photographischer Platte, also mit nach unten gerichteten Strahlen, vorzunehmen, was unseres Wissens bisher weder ausgeführt, noch in Vorschlag gebracht worden ist. Um hierbei die Projectionsstrecke vom Bulbus bis zur Platte möglichst klein und letztere während der Aufnahme unverrückt zu halten, liessen wir dieselbe in einer Breite von 6 cm, in Gummi eingewickelt, zwischen den Zähnen festhalten. Die Projection richtete sich dann nach der Mitte der Mundhöhle und zwar bei einem Winkel von 30° zur Verticalen geneigt, und es gelang die Abbildung des Fremdkörpers in vorzüglichster Weise, da die zwischen Mundhöhle und Bulbus liegenden Knochenlamellen durchweg zart sind. Die Vergrösserung im Bilde für Gegenstände in der Ebene des Sehnerves betrug hierbei $^1/_7$ linear.

Bei einer Wiederholung der Aufnahme wurde dann zur gleichzeitigen Abbildung der Lage der vorderen Krümmung des Bulbus eine eigens dazu hergestellte Marke, die aus einer papierdünnen Goldschale von 12 mm Breite und etwas kleinerem Radius als dem eines normalen Bulbus bestand, vor der Cornea in den Bindehautsack gelegt. Der Schatten dieser Schale, die von den Strahlen auf die hohe Kante, d. h. parallel der Ebene des Schalenrandes, getroffen wurde, zeigte sich etwa um einen Centimeter hinter dem der Schneidezähne bei einer Entfernung von etwa 22 mm zwischen dem Bogen der Markirschale und dem vorderen Ende des Fremdkörpers, dessen hinteres Ende innerhalb eines mit der Schalenkrümmung concentrischen Kreises von $24 \times 1^1/_7 = 27{,}4$ mm Durchmesser lag (s. Fig. 2). Innerhalb dieses Kreises musste die Abbildung des Fremdkörpers, da dieser, wie aus Fig. 1 hervorgeht, einige Millimeter unterhalb der wagerechten Mittelebene des Bulbus lag, und die Projection der Fig. 2 um 30° zum Verticalen geneigt war, etwa $1^1/_2$ mm nach rechts verschoben sein und

kam so in dem äusseren hinteren unteren Quadranten zu liegen. In Folge des Erfolgs des eingeschlagenen Verfahrens konnte hernach mit guter Aussicht auf Erfolg zu der eingeleiteten näheren Localisation mit dem Unterschied vorgeschritten werden, dass die dem Auge geläufigeren Seitenbewegungen statt der Höhenablenkungen verwerthet werden könnten. Bei den darauf vorgenommenen zwei Aufnahmen betrug der Winkelunterschied in der Blickrichtung ein wenig über 70°. Ein am Nasocornealrand der Bindehaut befestigtes Stückchen feinen Platindrahts sollte auch die Augendrehung auf der Platte zur Anschauung bringen. Die beiden Aufnahmen zeigten gleich der ersten der beschriebenen Art den Fremdkörper mit ungewöhnlich grosser Deutlichkeit, dagegen nur in der einen bei nach aussen gewandtem Bulbus die allerdings nur etwas kleine Marke. Da nun in der Zwischenzeit der Kopf des Patienten sich unbewegt am Aufnahmegestell gestützt hatte, waren beide Aufnahmen bis auf den Schatten des Fremdkörpers identisch, dieser aber um etwa 3 mm verschoben und somit einer Verlagerung unterworfen worden.

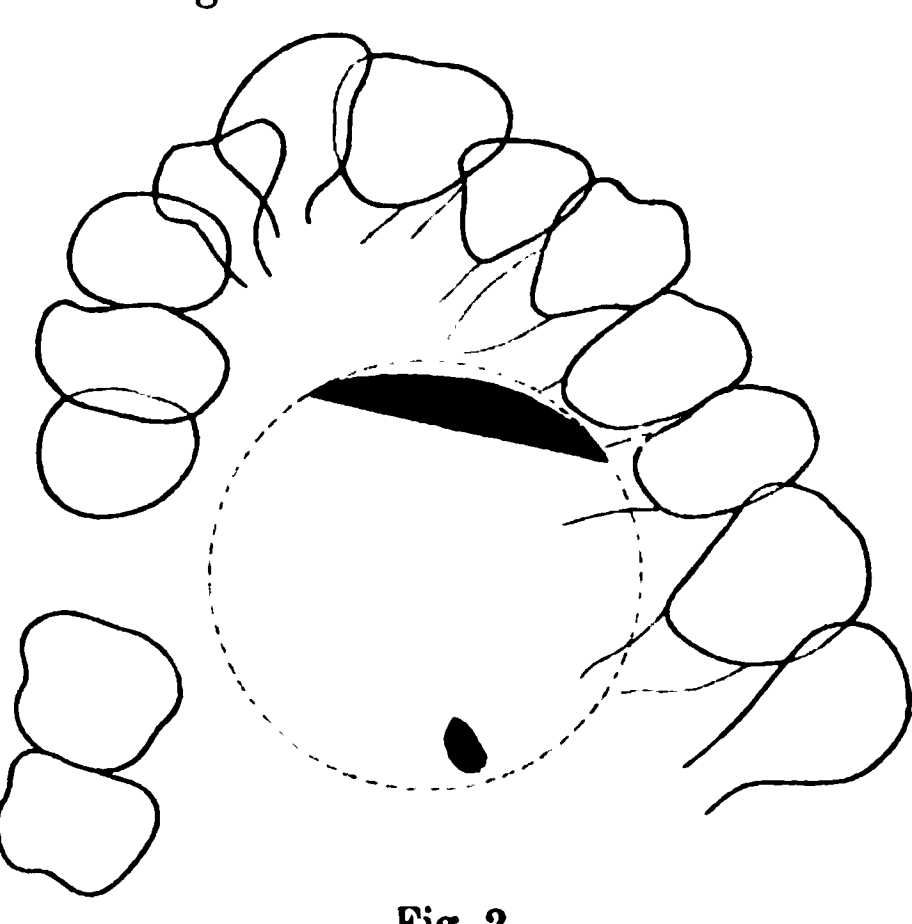


Fig. 2.

Nachher aufgenommene Röntgenbilder des enucleirten Auges in der Ansicht von oben wie auch in der transversalen Richtung zeigten den Fremdkörper in der Grösse von 1,5 × 3,5 mm mit haarscharfem Umriss innerhalb eines Fettklümpchens, welches dem an seiner hinteren Hälfte sehr abgeflachten Bulbus wenig ausserhalb-unterhalb des Sehnervs anhaftete. Seine Form (s. Fig. 3) wies an beiden Enden eine scharfe Schneide auf, die vordere etwa 1,5 mm von der Sklera entfernt und dieser zugewandt.

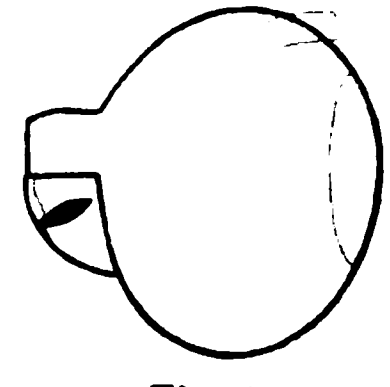


Fig. 3.

Nach den obigen Befunden im vorliegenden Fall scheinen die angewandten Verfahren, zunächst die **Verticalprojection** eines Fremdkörpers in der Orbita auf einer in der Mundhöhle gehaltenen Platte, sodann die hierauf beruhende Art der Bewegungsprüfung von allgemeinem Werth zu sein.

Unser Fall lehrt in klinischer Hinsicht folgendes: Bei allen Verletzungen, bei denen eingedrungene Fremdkörper vermuthet werden, muss nach erfolgloser Anwendung des grossen Magneten, zumal wenn dabei

Schmerzlosigkeit besteht, vor der Vornahme eines weiteren, intraocularen Eingriffs, auch bei positivem Ergebniss der sideroskopischen Untersuchung, ein genaues Röntgenbild aufgenommmen werden. Dass in unserem Fall das Auge hätte erhalten werden können, wenn so vorgegangen wäre, ist nicht unmöglich. Der Gedanke an die so seltene Verletzung der doppelten Durchbohrung der Augapfelwandungen war — das muss eingestanden werden — zuerst nicht aufgetaucht, sondern es wurde angenommen, dass der Splitter hinter der grossen Blutung in der Netzhaut oder im Glaskörper sitzt. Ein gleich nach der Verletzung aufgenommenes Röntgenbild hätte aber sicher ergeben, dass der Splitter etwas weiter als 22 mm, dem Resultat der späteren Aufnahme des bereits in der Schrumpfung begriffenen Auges, hinter dem Hornhautscheitel gelegen ist, und das hätte wohl den Verdacht eines extraocularen Sitzes erregen und zu einer abwartenden Haltung auffordern müssen. Die sofortige intraoculare Anwendung des Magneten, wäre dann unterblieben. Ob diese allerdings die Infection, an der das Auge zu Grunde gegangen ist, veranlasst hat dadurch, dass sie Keime aus der inficirten Hornhautwunde in das Innere brachte oder ob die Infection bereits durch den Eisensplitter erfolgt war, kann nicht entschieden werden. — Bestimmend für die Einführung des Hirschberg'schen Magneten war in erster Linie der deutliche Ausschlag am Sideroskop, dann die Erwägung, dass in manchen Fällen trotz des negativen Resultats bei Anwendung des Riesenmagneten der Hirschberg'sche Erfolg hatte und schliesslich die Furcht vor der Infection bei längerem Verweilen des Splitters im Auge. Dieser letzte Punkt namentlich wird bei frischen Verletzungen, selbst wenn der Verdacht einer völligen Durchbohrung sogleich erwacht ist, den Arzt in ein gewisses Dilemma bringen, da die Aufnahme des Röntgenbildes, die ja allein eine einigermaassen sichere Entscheidung geben kann, immer längere Zeit beansprucht und die Gefahr der Infection steigern muss. — Die Einführung des Jodoforms in den Glaskörper scheint in der That eine drohende Panophthalmie aufhalten zu können. Ob es sich in unserem Falle wirklich um eine so schwere Form der Infection gehandelt hat, ist objectiv nicht zu bestimmen. Uns schien das Auge vor der Jodoformeinführung sicher verloren, ebenso wie es uns durch diese Behandlung gerettet schien; so verblüffend war der Rückgang der Entzündung. Ebenso schwer wird die Entscheidung sein, ob die Netzhautablösung dem Lederhautschnitt nebst der durch die doppelte Einführung des Magneten bewirkten Glaskörperverletzung oder dem Jodoformplättchen allein zuzuschreiben ist. Nach den Thierversuchen von Ollendorf[1] sollte man letzteres annehmen, hätte nicht jüngst Schmidt[2] bei einem Fall von schwerer Infection nach Star-Operation durch Einführung eines Wüstefeld'schen Jodoformplättchens volle Heilung ohne Netzhautablösung erzielt. Immerhin würde es zweck-

[1] Ollendorf, Zeitschrift für Augenheilk. 1901. VI. H. 1. S. 36.

[2] Schmidt, Ebenda. 1902. VII. H. 4. S. 295.

mässiger sein, bei ähnlichen Fällen in der von OLLENDORF und KUHNT[1] empfohlenen Weise reines, comprimirtes Jodoform durch einen Glastroikart in den Glaskörper zu stossen, eine Methode, die im Experiment bei Kaninchen, sowie in einigen Versuchen an menschlichen Augen von so gefährlichen Folgen, wie Netzhautablösung, nicht begleitet war.

Was den diagnostischen Werth der Radiographie betrifft, so erhellt aus unserem Fall, dass die sichere Entscheidung, ob der Fremdkörper noch in der Lederhaut oder dicht hinter dem Augapfel sich befindet, auch durch sie nicht geliefert werden kann, da wir die Länge des Auges in dem einzelnen Falle nur vermuthen können. Auch das Verhältniss der Verschiebung des Fremdkörperschattens zu dem Schatten der am Hornhautrand befestigten Marke wird differentiell diagnostisch mit Sicherheit nur dann verwerthet werden können, wenn der Fremdkörper weiter hinten in der Orbita sitzt; denn die dicht hinter dem Augapfel sitzenden Fremdkörper werden sich fast ebenso ausgiebig verschieben, wie die in der Augapfelwand steckenden, zumal wenn die Durchstrahlung erst längere Zeit nach der Verletzung erfolgt, wo bereits Verwachsungen sich ausgebildet haben. Ferner ist die Form des Auges zu berücksichtigen, denn nur bei völliger oder annähernder Kugelgestalt werden sich Marke und Fremdkörper in der Lederhaut gleichmässig verschieben. Bei hochgradig kurzsichtigen Augen mit ihrer starken Ausdehnung des hinteren Pols oder bei dem unregelmässigen Bau mancher atrophischer Augen wird das Verschiebungsverhältniss sich entsprechend ändern. Das erschwert die Berechnung erheblich. Es sind demnach die Schlüsse aus den Verschiebungsbildern nur mit Vorsicht zu ziehen. — Die Methode der verticalen Aufnahme jedoch ist ein diagnostischer Gewinn. Sie wird natürlich in jedem Falle eines intraorbitalen Fremdkörpers sich mit Erfolg anwenden lassen. Besonders aber wird sie bei kleinen Fremdkörpern, bei denen in Folge der starken Gehirnmasse die fronto-occipitale Aufnahme leicht versagen kann, zusammen mit der seitlichen Durchstrahlung die Tiefenlage eines Fremdkörpers mit Zuhilfenahme der oben beschriebenen Goldschale als Marke genauer bestimmen können. Und so wird auch für schwierige Fälle, im Verein mit unseren sonstigen diagnostischen Mitteln, besonders unter Berücksichtigung des negativen Resultats des grossen Magneten, die Entscheidung über extra- und intraocularen Sitz des Fremdkörpers wohl immer zu treffen sein.

II. Zur Theorie des einseitigen Nystagmus.

Von Dr. O. Neustätter in München.

Im Anschluss an drei interessante Fälle von erworbenem einseitigen Nystagmus hat R. SIMON im Aprilheft dieses Centralblattes Kritik an der

[1] WOKENIUS, Ebenda. VIII. H. 2. S. 241.

Anschauung von der engen associativen Verbindung der motorischen Augencentren geübt. Der Nystagmus könne nicht als eine Begründung für das Vorhandensein engster Verbindungen der Centren gelten; der einseitige Nystagmus spreche gerade dagegen.

Von mir speciell meint er, die Thatsache des Uebergehens der Bewegung beim einseitigen Nystagmus auf das für gewöhnlich ruhig stehende Auge sei mir als genügender Grund erschienen, an der engen Verknüpfung festzuhalten. Ein Blick auf meine Ausführungen[1] zeigt indess, dass ich mir nicht genügen liess, eine solche petitio principii anzustellen, dass ich vielmehr die beiden Möglichkeiten erwog, ob der einseitige Nystagmus als eine einseitige Affection aufgefasst werden kann, oder ob die sonst festgestellten Thatsachen dafür sprechen, dass es eine Affection sein muss, welche auf beide Augen zu beziehen ist. Die mir — auch durch die Simon'schen Darlegungen — als nicht zweifelhaft erscheinende Voraussetzung von der engen Verknüpfung der Centren zwang mich, nach einer Erklärung zu suchen, welche diese berücksichtigte. Das Uebergehen der Bewegung erschien mir aber nicht als Grund für die Annahme der Verknüpfung, sondern nur als mit dieser unschwer in Einklang zu bringen.

Würde ich die Lehre von den Augenbewegungen behandeln, dann würde ich allerdings jetzt dieses Uebergehen der Nystagmusbewegung mit als einen Beweis für die enge Verknüpfung anführen, ebenso wie das enorm überwiegende beiderseitige Auftreten.

Für mich war also die enge Verbindung der Centren etwas Feststehendes und ist es noch. Dies hatte ich bei meiner Theorie zu berücksichtigen; so klar ich mir nun über deren hypothetischen Charakter bin, so muss ich doch bei einer Vergleichung derselben mit der Simon'schen meine noch als die wahrscheinlichere betrachten. Simon muss zu der recht vagen Hypothese einer „lockeren Verbindung" greifen und die auch anderweitig bewiesene enge Associationsverknüpfung über Bord werfen. Ich halte diese fest, muss aber zu einer Hemmung, und zwar in der Medianebene, d. h. zwischen den niedersten Centren, den Augenmuskelnerven, greifen.

Gegen diese Hypothese wendet nun Simon ein, es sei doch kaum verständlich, wie die Höllensteinlösung diese Hemmung hätte zu Stande bringen sollen. Ich gebe dies ohne Weiteres zu, weiss nur nicht, warum Simon diesen seltsamen Einwand gegen meine Theorie macht, als ob es etwa leichter wäre, sich vorzustellen, dass die Höllensteinlösung in den 11 Monaten allmählich und vielleicht links stärker concentrirt zu den Augenmuskelnerven jeder Seite hinaufkroch und den Nystagmus bewirkte.

Sonst kann ich mir wohl vorstellen, dass die Sehstörung durch die Hornhaut-Trübung in der l. c. angedeuteten Weise der nystagmischen Anlage nicht mehr entgegenwirkte, und zwar würde je das besser sehende Auge auf seiner Seite eine stärkere reflectorische Hemmung dem Nystagmus-

[1] Archiv f. Augenheilk. XXXVIII. S. 67 und Archiv. of Ophthalmology. XXX. 2.

impuls entgegensetzen, derart, dass er über die zu dem Auge gehörigen Muskelkerne keine Gewalt hat. Indess möchte ich diese Erklärung nicht als nothwendig hinstellen, sondern als denkbar. Der Fall ist, wie er vorliegt, zu vieldeutig, jedenfalls der Zusammenhang zwischen Sehstörung und Nystagmus kein so enger, wie etwa im Fall von Crzellitzer oder Duane. Jedenfalls scheint die Simon'sche Ansicht von der Entstehung des Nystagmus auf jedem Auge für sich ausschliessbar. Wie viel öfter müsste sonst Nystagmus, und gerade einseitiger, auftreten!

Ein weiterer Einwand Simon's gegen das Hemmniss in der Mittellinie geht dahin, es könnten durch ein solches hindurch die regelmässigen Associationen nicht erfolgen. Er hält es für nöthig, die Thatsache ungestörter Associationen zu betonen, obgleich in meinen Krankengeschichten ausdrücklich die Erscheinungen bei Blickwenden nach rechts, links u. s. w., damit auch deren normales Verhalten erwähnt ist. Soll es nun wirklich nicht gut denkbar sein, dass ein Hemmniss wohl den schwächeren Nystagmusreiz — der ja selbst zeitweise überspringt — nicht aber den stärkeren Willensimpuls oder stärkere Reflexımpulse aufhält? Wird doch auch durch andere, wohl reflectorische Hemmungen (Fixation, gewisse Blickrichtung) der Nystagmusreiz gehemmt, ohne dass die Associationen leiden, und ist es doch bei Paresen oft möglich, unter Aufwendung aller Willenskraft noch eine Bewegung zu machen, die bei nicht angestrengtem Wollen unausführbar ist.

Geht man übrigens dem Begriff der „lockeren Verbindung“ etwas näher, so kommt er schliesslich auf ziemlich das Gleiche heraus. Die stärkeren Associationsreize dringen durch die doch als vorhanden angenommenen Bahnen, die schwächeren Nystagmusreize dagegen bleiben in Folge eines für sie zu grossen Widerstandes auf der gleichen Seite. Der Unterschied ist also nur wieder der, dass ich für den einseitigen Nystagmus in dem normal vorausgesetzten Gefüge ein Hemmniss pathologischer Art fordere, Simon aber die allgemein als giltig angenommenen Verhältnisse den wenigen Fällen zu Liebe umzustossen für nöthig hält.

Sieht man von allem Theoretisiren ab, so ist jedenfalls wieder die Thatsache bemerkenswerth, dass auch in den Simon'schen Fällen der Nystagmus kein rein einseitiger war.

Die Simon'sche Publication scheint mir nach alledem meine Hypothese nicht widerlegt zu haben. Ich behalte mir vor, auf diese in Rücksicht auf die weiterhin bekannt gewordenen Fälle zurückzukommen. Für dies Mal möchte ich nur noch darauf hinweisen, dass Duane[1], unabhängig von mir, ebenfalls zu der Ansicht gekommen ist, dass „der einseitige Nystagmus nur eine Varietät des doppelseitigen ist, und dass bei ihm vielleicht in Folge einer Leitungs-Unterbrechung in den Bahnen der niedersten Centren, der Muskelkerne, die Bewegung, welche sich sonst auf beide Augen fortpflanzt,

[1] Ophthalmic Record. 1900. October.

auf die eine Seite beschränkt bleibt". SCHAPRINGER[1] hält die Auffassung des einseitigen Nystagmus als eines modificirt doppelseitigen schon für etwas ganz Zweifelloses.

Ich stehe also auch nicht allein da weder mit der meines Wissens zuerst von mir betonten Auffassung des einseitigen Nystagmus als eines modificirt doppelseitigen, noch auch mit meiner Hypothese über die Art seines Zustandekommens.

III. Ueber Muskelvorlagerung.

Von Dr. **Emil Brand** in **Augsburg**.

Seit mehreren Jahren bediene ich mich zur Correction hochgradiger Schiel-Ablenkung der nachstehenden Methode, die eine Modification der von LEOPOLD MÜLLER[2] angegebenen Muskelvorlagerung darstellt und bin mit den damit erzielten Resultaten so zufrieden, dass ich dieselbe zur Nachprüfung empfehlen möchte.

Der Vorgang bei der Operation ist folgender:

Das Auge wird durch Einträufeln eines Tropfens 1 % Holocaïn-Lösung anästhesirt und nach Einlegung des Lidhalters die Tenotomie des Schielmuskels ausgeführt. Nach Vernähung der Bindehautwunde wird der Lidhalter herausgenommen, ein weiterer Tropfen Holocaïn-Lösung eingeträufelt und nach Wiedereinlegung des Lidhalters die Vorlagerung des Antagonisten begonnen. Man schneidet die Bindehaut über dem Ansatz des Muskels in senkrechter Richtung ein und legt den Muskel blos, worauf man erst einen, dann einen zweiten Schielhaken unter denselben schiebt und ihn mittels der stumpfen Scheere möglichst rein präparirt. Hierauf führt man einen dickeren Schielhaken von 2—2,5 mm Durchmesser unter den Muskel zwischen den beiden Schielhaken durch, welch letztere man darauf entfernt. Durch den Umfang des Schielhakens ($d\pi$) ist das Maass des auszuschaltenden Muskelstückes bestimmt, ohne dass eine weitere Messung nöthig wäre. Man führt nun eine Nadel mit feinem Faden durch den unteren Muskelrand und unter dem Schielhaken durch den unteren Muskelrand von der Tiefe zur Oberfläche durchstechend wieder heraus und einen zweiten Faden auf dieselbe Weise durch den oberen Rand des Muskels. Nachdem man sich durch Anziehen der Fäden von der richtigen Lage derselben überzeugt hat, zieht man den Haken wieder heraus und knüpft die Fäden, wenn man nicht vorzieht, dieselben noch beim Liegen des Schielhakens zu knüpfen. Nach Abschneiden der Fadenenden wird die Bindehaut über der entstandenen Duplicatur des Muskels genäht und der Lidhalter entfernt. Die

---

[1] New Yorker med. Zeitschrift. 1901.

[2] Beiträge zur operativen Augenheilkunde. Klin. Monatsblätter für Augenheilk. XXXI. (1893.) S. 118. CZERMAK, Die augenärztlichen Operationen. S. 512.



ganze Operation beansprucht mit Einschluss der Pause nach der Rücklagerung des Schielmuskels ungefähr 20 Minuten.

Die weitere Behandlung kann bei Anlegung eines Collodium-Verbandes, der 8 Tage lang bei zweimaligem Wechsel in den ersten 3—4 Tagen getragen wird, ambulant geführt werden. Die Bindehautnähte werden nach 6—8 Tagen entfernt, während die Muskelnähte gewöhnlich nach mehreren Monaten ausgestossen werden.

Nach einigen Wochen erscheint der zusammengefaltete Muskel unter der Bindehaut als blassrother Wulst, der jedoch so weit vom Hornhautrande entfernt liegt, dass er bei gewöhnlicher Blickrichtung von der äusseren oder inneren Lidcommissur vollständig gedeckt wird. Wohl durch Atrophie des ausgeschalteten Muskelstückes verschwindet dieser Wulst im Laufe der Zeit so vollständig, dass in einem Jahre die Wundnarbe kaum aufzufinden ist.

Unser Büchertisch.

Neue Bücher.

1. Lehrbuch der Augenheilkunde, von Dr. Ernst Fuchs, o. ö. Prof. d. Augenheilk. a. d. Universität Wien. Neunte, vermehrte Aufl. Mit 313 Abbildungen. (Leipzig u. Wien, Franz Deuticke, 1903.)

Der Verf. dieses ausgezeichnetsten Lehrbuchs hat die neue Auflage, entsprechend dem gesicherten Besitz der Wissenschaft, hergestellt, und namentlich das wichtige Kapitel von den toxischen Amblyopien neu bearbeitet.

2. Auf S. 197 Nr. 7 dieses Jahrgangs des Centralblattes f. Augenheilk. hatten wir bemerkt, dass vor der Encyclopädie der Augenheilkunde, herausgegeben von Prof. O. Schwarz, 1902, ein alphabetisch geordnetes Nachschlagebuch der Augenheilkunde in neuerer Zeit nicht erschienen sei. Dieser Satz verdient eine Berichtigung. Es zeigt sich eben, dass selbst dem sorgsamsten Büchersammler heutzutage ein Werk entgehen kann. In der Bibliothek der gesammten medicinischen Wissenschaften, herausgegeben von Hofrath Prof. Dr. A. Drasche in Wien, ist (im Verlage von K. Prochaska, Wien, Teschen, Leipzig) im Jahre 1898 ein Band unter dem Titel Augenkrankheiten erschienen, welcher das Gesammtgebiet der Augenheilkunde in alphabetischer Reihenfolge auf 758 Seiten aus der Feder vorzüglicher Mitarbeiter abhandelt.

*3. Mittheilungen aus der Augenklinik des Carolinischen medico-chirurgischen Instituts zu Stockholm, herausgegeben von Dr. J. Widmark, Prof. der Augenheilk. zu Stockholm. 4. Heft. (Jena, Gustav Fischer, 1902.)

4. The history of the invention and the development of the ophthalmoskope, by Harry Friedenwald, M. D., Baltimore. Hermann v. Helmholtz, the inventor of the ophthalmoscope, by Casey A. Wood, M. D., Chicago. (Reprinted from the journal of American med. Association.)

*5. Die Orientirung. Die Physiologie, Psychologie und Pathologie derselben auf biologischen und anatomischen Grundlagen, von Dr. Fritz

Hartmann, Assist. d. Univ.-Klinik f. Neurol. u. Psychiatr. zu Graz. (Leipzig, F. C. W. Vogel, 1902.)

6. Stereoskopen-Bilder für Schielende, von E. Hegg in Bern. Zweite vermehrte Aufl. (Bern, Schmidt & Francke, 1902.)

Verf. stellt folgende Grundsätze auf: 1. Die Stereoskop-Bilder für Schielende dürfen nicht langweilig sein; 2. sie müssen leichte Verständigung ermöglichen; 3. die Controlle muss leicht und scharf sein; 4. Anregung zur Fusion muss vorhanden, 5. gradweises Vorgehen muss möglich sein.

7. Su di alcune importante malattie del fondo oculare, pel Dott. Cirincione, docente nella R. Univ. di Palermo. (Napoli, V. Pasquale, 1902.) (1. Tratto jaloïdeo persistente; 2. Retinite delle gravide; 3. Cisticerci sottoretinici; 4. Glioma neuroëpit.)

*8. Die Motilitäts-Störungen des Auges, von Dr. E. Maddox, Bournemouth. Aut. deutsche Ausgabe und Bearbeitung von Dr. W. Asher, Augenarzt in Leipzig. (Leipzig, Deichert'sche Verlags-Buchhandl., 1902.)

9. Einführung in die Theorie der Doppelbrechung, elementargeometrisch dargestellt von H. Greinacher. (Leipzig, Veit & Comp., 1902). 64 Seiten.

10. Metaphysische Krankenbehandlung. Med.-geschichtl. Studien über Gesundbeten und verwandte Bestrebungen, von Prof. Dr. H. Magnus. (Breslau, J. U. Kern's Verlag, 1902.)

Gesellschaftsberichte.

1) **Verein der Aerzte in Halle a. S.** (Münchener med. Wochenschrift. 1902. Nr. 15 u. 26.)

Sitzung vom 18. December 1901.

Schmidt-Rimpler spricht über eine Methode, um das Körperlich-Sehen beim Monocular-Sehen zu heben. (Publicirt im Centralblatt für prakt. Augenheilkunde.)

Sitzung vom 13. Februar 1902.

A. Tschermak: Ueber das zweiäugige Sehen der Wirbelthiere.

Nach Freilegen der Hinterfläche der Bulbi („nach Abtrennung des Gesichtsschädels vom Hirnschädel") lassen sich die durchscheinenden Netzhaut-Bildchen derselben Lichtquelle beobachten. Auf diese Weise wurde bei Kaninchen, Ratten, Hühnern, Tauben, Fröschen und Karpfen das Bestehen eines binocularen Gesichtsfeldes sicher gestellt. Der hintere Augenpol („die eventuelle Fovea centralis") gehört nicht diesem, sondern dem grossen Uniocular-Bereich an. C. Hamburger.

---

2) **Naturwissenschaftlich-medicinische Gesellschaft zu Jena (Section für Heilkunde).** Sitzung vom 13. Februar 1902. (Münchener med. Wochenschrift. 1902. Nr. 16.)

1. Wagenmann: Einiges über die Erkrankung der Thränen-Organe, besonders auch der Thränen-Drüse.

Bei der Thränensack-Entzündung Neugeborener genügt in der Regel einmalige Sondirung in Narcose[1], um dauernde Heilung zu erzielen. — Die Thränensack-Exstirpation wird vom Vortr. unter localer Anästhesie mit Aethyl-

---

[1] Narcose ist nicht nöthig. H.

chlorid gemacht und nach Cocaïn-Einspritzung (5 %) in den Thränen-Sack (20 Minuten vor der Operation). — Zur Prüfung des Grades der Thränen-Absonderung benutzt Vortr. seit vielen Jahren das Verfahren mit Einlegen von Filtrirpapierstreifen in den Bindehaut-Sack, 7 cm lang, 2 cm breit. Vortr. theilt Krankengeschichten mit, welche Vereiterung, Tuberculose, cystöse Degeneration oder Carcinom der Thränen-Drüse betreffen; in letzterem Falle war das Carcinom durch das obere Orbitaldach hindurchgewachsen, in den Schädel hinein; Stauungspapille war nicht nachweisbar.

2. Berger: Ueber einen Fall von Rindenblindheit mit Sectionsbefund. C. Hamburger.

3) **27. Wanderversammlung der südwestdeutschen Neurologen und Irrenärzte in Baden-Baden.** Sitzung vom 24. und 25. Mai 1902. (Ebenda. Nr. 25.)

Monakow: Beitrag zur Entwicklung der Sehsphären.

Zwei Gehirne von Menschen mit angeborener Blindheit zeigten keine wesentlichen Veränderungen im Occipital-Lappen und in der Fissura calcarina. Bei der Untersuchung der Windungs- und Fissurentypen der Calcarina bei 80 Individuen liessen sich 4 Typen aufstellen. Von den Hirnen der beiden Blinden gehörte das eine zur Gruppe I, das andre zur Gruppe II. Lebenslängliche Blindheit hatte also nicht die Entwicklung der Gyri zu einem besonderen Typus zur Folge. C. Hamburger.

Journal-Uebersicht.

I. **Archiv für Augenheilkunde. XLIV. 1902. (Ergänzungsheft.)**

1) **Das Trachom beim Kinde,** von Dr. Schiele Augenarzt der Kreis-Landschaft Kursk.

Verf., der in der Trachomfrage den unitarischen Standpunkt vertritt, untersuchte in 31 Dorfschulen des Landkreises Kursk 2274 Kinder, bei denen er 58 % Trachom fand, davon 31 % in den Anfangsstadien, 20 % in den entwickelteren, 6 % in den Narbenstadien. Bei Scheidung in Follicular-katarrh und Trachom würden für letzteres 47 % bleiben.

Hornhaut-Erkrankungen waren selten. Das Alter der Kinder schwankte zwischen 8 und 15 Jahren.

Von den Lehrern waren 22, meist mit ihren Familien, trachomkrank. Bei der Weiterverbreitung spielt Unreinlichkeit die grösste Rolle.

Aus einer weiteren Statistik, die 500 Kinder mit Trachom aus der Poliklinik in $1^1/_2$ Jahren enthält, schliesst Verf., dass Säuglinge im Alter von 5—10 Monaten am meisten gefährdet scheinen, dann weist das Alter von 1—2 Jahren viel acutes und subacutes Trachom auf. Die Gruppen von 5—10, 10—15 Jahren zeigen viel chronisches Trachom, aber auch schon Narbentrachom (9 %).

2) **Sehschärfe und Astigmatismus,** von Dr. Steiger in Zürich.

Verf. findet, dass der perverse Astigmatismus die Sehschärfe schon in seinen geringsten Graden erheblich herabsetzt und sehr viel durch Correction gewinnt.

Die schwächsten und mittleren Grade des Hornhaut-Astigmatismus (bis 1,75 D) zeigen im Allgemeinen eine gute Sehschärfe, bedürfen nur ausnahmsweise einer Correction.

Die hohen Grade haben eine schlechte Sehschärfe und bedürfen der Correction.

Einseitiger Astigmatismus setzt die Sehschärfe meist mehr herab als doppelseitiger und corrigirt sich schlechter. Starke Cylindergläser nur auf einem Auge werden bei gutem andern Auge nicht gern getragen.

3) **Subconjunctivale Injection von Jodipin am Kaninchen-Auge,** von Dr. Naegeli in Rapperswyl.

Verf.'s Versuche versprechen günstige Heil-Erfolge des Jodipins. In den wenigen Versuchen am Menschen-Auge, um kräftige Resorption anzuregen, waren Injectionen von 0,2—0,8 g 10 % Jodipins alle 3—8 Tage wiederholt von gutem Einfluss. Der Schmerz ist nicht grösser als bei 2 % Kochsalz-Lösung.

---

4) **Ein Beitrag zur Gonokokken-Lehre.** Nach Gram enttärbte, intracelluläre, semmelförmige Diplokokken von einer Conjunctivitis. Wachsthum der Gonokokken auf gewöhnlichen Nährböden, Variabilität der Gonokokken, von Dr. Urbahn, 1. Assist. der Univ.-Augenklinik zu Bern.

Gonokokken können nach des Verf.'s Untersuchungen auch auf gewöhnlichen Nährböden wachsen. Es scheinen in vitro Unterschiede zwischen den Gonokokkenstämmen zu bestehen, doch müssen Form, Färbbarkeit und Verhältniss zu den Eiterkörperchen stets gleich sein.

---

5) **Eine neue Methode zur Messung der Tiefe der vorderen Augenkammer,** von Dr. Hegg in Bern.

Berechnung und Beschreibung eines stereoskopischen Apparates, mit dem die Tiefe der Vorderkammer gemessen werden kann.

6) **Ein seltener Fall von Thrombosirung der vorderen basalen Hirnsinus im Anschluss an orbitale Thrombophlebitis,** von Dr. Stocker in Luzern.

Der besprochene Fall bot ein typisches Bild einer Thrombosirung beider Sinus cavernosi und des Circ. Ridlei, als Zwischenglied von ascendirender und descendirender Thrombosirung der linken und rechten Orbitalvenen, ausgehend von einer an ein Trauma sich anschliessenden Infection am linken Canthus externus und eitriger Thrombophlebitis. Die Therapie hat für Entspannung des intraorbitalen Druckes und hinreichender Ausschwemmung des primären Infectionsherdes frühzeitig zu sorgen.

Verf.'s Fall ist der erste, quoad vitam geheilte, der veröffentlicht ist.

7) **Retino-Chorioiditis rudimentaris[1] e lue congenita,** von Dr. A. Senn in Wyl.

Verf. sieht die besprochenen Veränderungen zunächst in auffallendem Mangel des Pigment-Epithels der Netzhaut, so dass an den betroffenen Stellen die Chorioideal-Gefässe deutlich hervortreten. Es ist dies entweder in der Peripherie der Fall, 4—6 Papillen-Durchmesser ausserhalb der Papille beginnend oder es tritt eine circumpapilläre Zone von 1—2 Papillenbreite hinzu, oder der Pigmentmangel findet sich sectorenförmig.

[1] Dies Wort sollte nicht eingeführt werden. H.

Innerhalb dieser Begrenzungen liegen Veränderungen wie schmutziggrüne Verfärbung des Chorioidealstromas (chagrinirt) und kleinste gelbliche oder meistens pigmentirte Herde von $^1/_4$—1 mm Durchmesser. Diese Herde fehlen in keinem Falle.

Die Therapie ist stets eine specifische und hatte häufig günstige Erfolge, auch wenn sonst kein Symptom für Lues sprach. Sie bestand in mindestens 30 Injectionen einer öligen Lösung von Hydrarg. bijodat. (Panas) per nates mit nachfolgender $^1/_4$—$^1/_2$jähriger Jodkali-Verabreichung.

Verf. beschäftigt sich eingehend mit der entsprechenden Arbeit Antonelli's (Referat Centralbl. f. A. 1898. S. 216), mit dem er in mehreren Punkten verschiedener Ansicht ist. Auch er glaubt, durchaus Neues und z. B. von dem durch Hirschberg zuerst beschriebenen Bilde der Netzhaut-Entzündung bei angeborener Lues Grundverschiedenes zu bringen; doch sind Fälle mit den beschriebenen Chorioidealherden, wie sie des Verf.'s Abbildung entsprechen, seit Langem in der Hirschberg'schen Klinik als Folge der Netzhaut-Entzündung bei angeborener Lues gehörig bezeichnet worden.

---

8) **Ein Fall von Ulcus durum des Oberlids,** von Dr. F. Weber in Zürich.

Bei einem 3jährigen Kinde zeigte sich ein typisches Ulcus durum am Oberlide, dessen Entstehung auf Kuss seitens eines Syphilitischen zurückgeführt wird. Sonstige Erscheinungen traten nicht auf. Nach Schmierkur Heilung, Beseitigung der Narbe durch Plastik.

---

9) **Ueber wenig bekannte Erkrankungsformen des Sehnerven,** von Dr. Siegrist, Priv.-Doc. in Basel.

Dem Verf. fielen an Sehnerven, die in Müller'scher Lösung fixirt waren, fleckförmige Farben-Aenderungen auf Querschnitten auf. Bei der Untersuchung von 80 pathologischen Augen fand er 51 Mal diese Veränderungen, die er als fleckförmige Fettdegeneration des Sehnerven bezeichnet. Er fand fleckweise auftretenden Zerfall von Nervenfaser-Bündeln, bei Zusammenfliessen mehrerer Flecken diffus erscheinend. Folge dieser Degeneration ist eine Infiltration der umliegenden Neuroglia-Maschen mit myelinartigen, mit Weigert's Hämatoxylin sich schwarz färbenden Massen, sowie mit Fett. Eine weitere Folge dieser Entartung ist eine secundäre Wucherung der Neuroglia innerhalb der Erkrankungsherde und eine Umlagerung der noch nicht zerfallenen markhaltigen Fasern innerhalb der erweichten Bündel.

Zur Entstehung können verschiedene Allgemeinleiden Anlass geben, wie Arteriosklerose, Diabetes, Alkoholismus, Nephritis, Leukämie u. s. w., sie geben Anlass zu Ernährungsstörungen gewisser Bündel von Nervenfasern.

Den praktischen Werth seiner Beobachtungen sieht Verf. unter Anderm darin, dass der Alkoholismus auch eine andere Form von Sehnerven-Erkrankung als die Neuritis retrobulb. hervorrufen kann. Spiro.

II. La clinique ophtalmologique. 1902. Nr. 9—13.

1) **Bericht über die Blindheit und die Blinden in Frankreich,** von Trousseau und Truc. (Nach der Uebersetzung von Kauffmann in der ophthalmolog. Klinik.)

Als „blind“ wird definirt, wer endgiltig nicht mehr soviel Sehschärfe hat, um mittels seiner Augen leben und arbeiten zu können.

Die Arbeit zerfällt in drei Theile: 1. Die Blindheit in Frankreich und ihre geographische Verbreitung. 2. Die Ursache der Blindheit. 3. Die Verhütung der Blindheit.

Klima, geologische Verhältnisse und Topographie eines Ortes sind ohne wesentlichen Einfluss auf die Ausbreitung der Blindheit. Aus mehreren Statistiken der letzten Jahre geht hervor, dass die therapeutischen und hygienischen Fortschritte eigentlich nur der Blennorrhöe der Neugeborenen zu Gute gekommen sind, während die Zahl der Erblindungen in Folge Glaucom, Sehnerven-Atrophie und Myopie kaum durch die ärztlichen Fortschritte beeinflusst wurde.

Im Allgemeinen ist bei Erwachsenen die Haupt-Ursache der Erblindung Sehnerven-Atrophie, bei Greisen Glaucom. Zahlenmässig ergab sich bei der Zählung von 1876 ein Bestand von 28494 Blinden, im Jahre 1883 ein Bestand von 31966.

In mindestens 35 % der Fälle ist die Erblindung als vermeidbar anzusehen. Namentlich ist der Kampf gegen Syphilis und Alkoholismus mit Energie aufzunehmen.

2) Tätowirung statt Prothese, von de Wecker.

Verf. sucht die Indication der Enucleation möglichst einzuschränken und an Stelle der letzteren, namentlich in Fällen von totalem Leukom die Tätowirung der Hornhaut zu setzen.

3) Amblyopie hepatischen Ursprungs, von Jacqueau.

Bei manchen Affectionen der Leber beobachtet man gelegentlich Sehstörungen, die zunächst rein functioneller Natur sein können, aber bei längerem Bestehen des Grundleidens als Folge von allmählich sichtbar werdenden organischen Veränderungen des Augenleidens sich ergeben. Die Störungen treten zunächst nicht als Hemeralopie, sondern als eigentliche Amblyopie mit centralem Skotom auf. In letzterem Falle beobachtet man Atrophia n. optici. Die Prognose hängt ab von dem Verlauf der Grundkrankheit. Die Ursache der Augenstörungen dürfte in dem Eintritt von Toxinen in die Blutbahn zu suchen sein.

4) Resection der Carunkel bei Thränenfluss, von Augiéras.

5) Die Prognose von Allgemeinleiden gestellt aus den begleitenden Augensymptomen, von de Micas.

Enthält nichts Neues.

6) Accommodations-Lähmung nach Mumps, von Bagneris.

Der Fall verlief ähnlich wie eine postdiphtherische Accommodations-Lähmung.

7) Therapeutische Versuche mit neuen Mitteln, von Darier.

Es handelt sich um Versuche mit Cuprol, Nargol, Jequiritol und Adrenalin, die im Original nachzulesen sind.

8) Präparatorische Iridectomie bei der Star-Operation, von Aubineau.

Moll.

III. Archives d'ophtalmologie. 1902. April—Juli.

1) **Schwächung der äusseren Augenmuskeln durch Trauma,** von Panas.

Den 27 in der Literatur bekannten Fällen fügt Verf. drei eigene hinzu. Er fand 1. Ablösung der Sehne; 2. Zerreissung des Muskels; 3. narbige Anwachsung des letzteren.

2) **Persistirende, der Hornhaut adhärente Pupillarmembran,** von van Duyse.

Die innere Oberfläche der Hornhaut zeigte eine Art Leukom, von dem die Fäden der Pupillarmembran ausgingen, welche sich am kleinen Kreis der Iris inserirten. Wahrscheinlich ist eine Hornhaut-Affection mit Perforation vorhergegangen.

3) **Landolt's portative Optotypen,** von Schoute.

4) **Die mit Buchstaben ermittelte Sehschärfe,** von Landolt.

5) **Traumatische Lähmung des M. rectus inferior,** von Terrien.

Das Trauma traf die obere Wangengegend der betreffenden Seite. Die Diplopie verschwand nach etwa 4 Wochen. Verf. nimmt eine Blutung in den Sinus maxillaris an, welche den Boden der Orbita emporwölbte und die Function des Muskels störte.

6) **Klinische Bemerkungen über Quecksilber-Behandlung und über Injectionen von öliger Jodquecksilber-Lösung im Besonderen,** von Scrini.

7) **Beziehungen des intraocularen Druckes zum Blutdruck; Einfluss des atmosphärischen Druckes,** von Chailan.

Der intraoculare Druck fällt und steigt mit dem Luftdruck. In der gleichen Beziehung zu letzterem steht der Blutdruck.

8) **Gewisse Dystrophien der Cornea und des Limbus,** von Panas.

Besprechung von Greisenbogen, Pterygium, Pinguecula u. dergl. Es giebt frühzeitige Greisenbogen. Man kann den Starschnitt im Greisenbogen anlegen. Meist entsteht er aus Verfettung.

9) **Durchgängige Glaskörper-Arterie, an der Linse endigend,** von van Duyse.

Die Arterie ist von einem dickeren Gewebe umgeben, wie von einer Scheide. Der axiale Strang ist sehr dünn und blutroth.

10) **Vertheilung des elastischen Gewebes im sklero-cornealen Trabekelsystem und Beziehung desselben zum Ciliarmuskel, zur Descemet'schen Membran und zur Sklera,** von de Lieto Vottaro.

Das sklero-corneale Trabekelsystem besteht einerseits aus der Uebergangszone zwischen Sklera und der „Sehne" des Ciliarmuskels und andrerseits aus dem Anfangstheil der hinteren Lagen der Hornhaut. Die Balken selbst sind,

abgesehen von dem Endothel, das sie bekleidet, zusammengesetzt aus einem dem Charakter der Sehne nahekommenden Gewebe, welches als axialen Theil Gruppen von elastischen, ziemlich regelmässig angeordneten Fasern umschliesst. Durch ihre axiale Lage theilen die elastischen Fasern den Balken eine gewisse Festigkeit mit und erhalten so die Gleichmässigkeit der Circulation des Humor aqueus in den Räumen des Trabekelsystems.

---

11) **Pathogenese der posthämorrhagischen Amaurose,** von Assicot.

12) **Pathologische Anatomie und Pathogenese der congenitalen Keratitis,** von Terrien.

Verf. theilt zwei Fälle mit. Im ersten Falle handelte es sich um ein rechtzeitig geborenes Kind einer albuminurischen Mutter, welches auf beiden Augen centrale Hornhaut-Trübungen darbot. Bei der Section stellte sich interstitielle Keratitis der hinteren Hornhaut-Partien unter Schwund der Descemet'schen Membran und ihres Endothels heraus. Ferner bestand eine starke Infiltration des ganzen Uvealtractus, sowie Blutung in die inneren Schichten der Netzhaut und die Scheiden des Sehnerven. In diesem Falle ist also die Keratitis profunda die Folge der Iridocyclitis.

Letztere kann gelegentlich für sich allein bestehen, wie der zweite Fall des Verf.'s lehrt, wo die Hornhaut-Veränderung bedeutungslos waren.

Was die Ursache der Affection anbelangt, so ist diese zweifellos durch intrauterine Infection seitens der Mutter zu erklären.

---

13) **Eitrige Keratitis infectiösen Ursprungs,** von Panas.

Verf. unterscheidet das serpiginöse Geschwür mit typischem Hypopyon, Geschwür mit atypischem Hypopyon und fressendes Randgeschwür.

---

14) **Kein Verband nach der Star-Operation,** von de Wecker.

Verf. ist nicht für völliges Fortlassen des Verbandes nach der Star-Operation. Dagegen benutzt er auch einen nur leichten schmalen Taffetstreifen, der über der Braue und der Wange mit Collodium befestigt wird. Unterhalb der Braue, am oberen Rande des Tarsus, wird er ebenfalls angeklebt, und zwar so, dass die Lidspalte frei bleibt. Das Auge kann also geöffnet werden, jedoch kann der obere Lidrand den Hornhaut-Scheitel nicht erreichen. Verf. erreicht durch diese, wenn auch beschränkten Lidbewegungen eine „physiologische Toilette“ des Bindehaut-Sackes. Ueber den Verlauf nach der Operation kann man sich durch einen Blick überzeugen, ohne den Streifen abzunehmen, der im Allgemeinen 5 Tage liegen bleibt.

15) **Fibrochondrom der Orbita. Exstirpation durch das obere Bindehaut-Gewölbe mit Erhaltung des sehenden Auges,** von Fromaget.

---

16) **Einfluss der Reizung des Hals-Sympathicus auf die Refraction des Auges,** von Terrien und Camus.

Die Reizung des durchschnittenen Hals-Sympathicus hat eine Erhöhung der Refraction des entsprechenden Auges um 1—2,5 Dioptr. im Gefolge. Vorher geht die Erweiterung der Pupille. Ob die Refractions-Erhöhung auf Verlängerung der Augenachse durch Contraction der Muskeln oder auf stärkerer Linsenkrümmung beruht, lassen Verff. ungewiss.

---

17) **Traumatische Skleralruptur,** von Panas.

18) **Anatomie des Nach-Stars nach reactionsloser Extraction,** von Hocquard.

19) **Die Art der Vernarbung der Linsenkapsel nach Verletzung dieser Membran,** von Terrien.

Verf. experimentirte an jungen Hunden und richtete sein Haupt-Augenmerk darauf, der Linsenkapsel einen nur oberflächlichen Schnitt beizubringen, um Secundär-Cataract möglichst zu vermeiden. Gelang die Operation ohne Complicationen, so ergab die histologische Untersuchung lediglich eine mehr oder minder starke Wucherung des subcapsulären Epithels, welches den Defect zwischen den sich zurückziehenden Kapsellippen ausfüllte. Hier und da fanden sich aufsitzende Pigment-Depots von der Hinterfläche der Iris. Die Vernarbung ist also stets, auch in den Fällen von traumatischer Cataract, eine epitheliale.

20) **Ein neuer Lidhalter,** von Pedrazzoli. Moll.

IV. Recueil d'ophtalmologie 1902. Mai—Juni.

1) **Embolie durch Netzhaut-Arteriosklerose,** von Galezowski.

Nicht beendet.

2) **Markloses plexiformes Neurom,** von Lopez.

Der Tumor sass auf dem Oberlid eines Kindes von 15 Monaten. Er war allmählich bis zu einem Durchmesser von 1 cm gewachsen. Bei der Palpation erschien er im Ganzen weich, jedoch hatte man die Empfindung von in weiche Masse eingebetteten Sehnenfäden. Die histologische Untersuchung ergab marklose, zum Theil degenerirte Nervenfasern mit reichlicher Intercellular-Substanz und dicken Gefässen. Nach 5 Monaten trat ein Recidiv auf.

3) **Das Trachom im Kreise Laghouat (Algier),** von Sagrandi.

Das Trachom kommt dort bei den Nomaden selten, dagegen bei den sesshaften Einwohnern der unteren Klassen, welche in hygienischer Beziehung auf sehr tiefer Stufe stehen, in grosser Ausdehnung vor. Mit steigender Hygiene fällt die Zahl der Erkrankungen an Granulose. Die relative Immunität der Nomaden erklärt sich durch ihren Aufenthalt auf den Bergen und in freier Luft. Moll.

V. Annales d'oculistique. 1902. Mai—Juni.

1) **Angiosarcom der Retina,** von Teillais.

2) **Beobachtungen bei Resection des Sympathicus bei Glaucom,** von Rohmer.

Verf. theilt die Krankheitsgeschichten von 17 Fällen von Drucksteigerung aller Art mit, die mit Resection des Sympathicus behandelt worden sind. Er kommt zu dem Resultat, dass bei der akuten und subakuten Form des Glaucoms, sowie bei der chronisch entzündlichen mit akuten Exacerbationen die Iridectomie die Operation der Wahl ist. Nur wenn letztere im Stich

lässt, ist es angezeigt, den Sympathicus zu reseciren. Man kann dann oft einen günstigen Einfluss auf die verschiedenen Symptome der Krankheit constatiren.

3) **Bemerkung über Chamblant'sche Gläser,** von Sulzer.

So heissen nach dem Erfinder, einem Uhrmacher, die bicylindrischen Gläser.

4) **Veränderung der Thränen-Drüse bei hypersecretorischem Thränen,** von Terson und Lefas.

Es fand sich perilobuläre Bindegewebs-Sklerose und fettige Degeneration und Nekrose der Drüsenzellen.

5) **Die Ophthalmologie des Razes,** von Pergens.

6) **Fremdkörper in der Linse,** von Mazet. Moll.

VI. British Medical Journal. 1902. 24. Mai.

Remarks on myasthenia and ophthalmoplegia, by W. R. Gowers.

Verf. berichtet über 3 Fälle von Myasthenie mit besonders starker Betheiligung der Bulbus-Musculatur und einer durch die abnorme Function der Lachmuskeln bedingten Veränderung des Gesichtsausdrucks beim Lachen. (Vgl. Deutsche med. Wochenschrift. 1902. Festschrift zum 70. Geburtstage von v. Leyden.) Loeser.

VII. Ophthalmic Record. 1902. Mai.

1) **A compilation of 32 cases of glaucoma reported to the New England ophthalmological society since its foundation,** by Standish.

Bericht über 32 Glaucom-Fälle, die besonders durch die genaue Mittheilung der den Anfall auslösenden Momente interessiren, ohne aber etwas Neues zu bieten.. Erwähnt sei nur, dass in einem Falle der Anfall durch die Anwendung des elektrischen Stromes auf das Auge hervorgerufen wurde.

2) **Saddle bridge eye-glasses,** by Edward Jakson.

Beschreibung und Abbildung eines neuen Pince-nez-Gestells, dessen Hauptvorzug in der sicheren Fixirung cylindrischer Gläser bezw. deren Axen besteht.

3) **A case of free cyst in the anterior chamber,** von Denig.

Freibewegliche, im Durchmesser 2 mm grosse, scheibenförmige Cyste mit braunröthlicher Wandung und durchscheinendem Inhalt in der vorderen Kammer des rechten Auges.

4) **Further history of a case of fistulous ulcer of the cornea. Enucleation. Acute granular conjunctivitis and trachoma from infection by medium of artificial eye,** by Würdemann.

5) **Simple method of suturing the tendous in enucleation,** by Frank C. Todd.



Juni.

1) **An additional case of amblyopia with central color scotoma and general defective color perception following the ingestion of Jamaica-ginger**, by Burnett.

2) **The crossed cylinder and its uses**, by Stevenson.

3) **A new method of treatment for chronic intraocular diseases, such as atrophy of the optic nerve, choroidal troubles etc.**, by Muncaster.

Verf. empfiehlt auf Grund $2^1/_2$ monatlicher Erfahrungen seinen „Ophthalmo-Oscillator", eine kleine Maschine, die den Bulbus in schnelle Vorwärts- und Rückwärtsbewegungen versetzt und so ein mächtiges Reizmittel für die Ernährung und Lichtperception schaffen soll; 4 Krankengeschichten werden kurz mitgetheilt. Loeser.

VIII. American Journal of Ophthalmology. 1902. Mai.

1) **The misuse of glasses**, by Hotz.

Verf. warnt vor der Verordnung von Gläsern, wenn andre Ursachen einer bestehenden Asthenopie ausfindig gemacht werden können (Conjunctivitis u. s. w.) und verlangt eine sorgfältigere Berücksichtigung der individuellen Verhältnisse bei der Beurtheilung der Frage, ob geringgradige Refractionsanomalien corrigirt werden sollen oder nicht.

2) **Toxic amblyopia**, by Dudley S. Reynolds.

Mittheilung von 6 Fällen.

3) **Bleaching or distinct pallor of the temporal segment, or papillo-macular bundle of optic nerve fibers due to other causes than tobacco and alcohol**, by Stillson.

Mittheilung zweier Fälle, wo ausser einer allgemeinen Ernährungsstörung kein ätiologisches Moment gefunden werden konnte. Im Anschluss daran erörtert Verf. die grossen diagnostischen Schwierigkeiten in der Beurtheilung der Sehnervenpapillen, deren Aussehen schon erheblichen physiologischen Schwankungen unterworfen ist.

4) **Implantation of a wire ball within the orbit**, by Otto Landmann.

Juni.

1) **Is the dislocation of the lens into the vitreous ever justifiable?** by F. Suker.

Verf. hält die Reclination der Linse für gerechtfertigt bei: 1. Geisteskranken, 2. Epileptikern, 3. Hämophilen, 4. Irisschlottern und Verflüssigung des Glaskörpers, 5. unheilbarer Dacryocysto-Blennorrhöe oder Conjunctivitis, 6. hohem Greisen-Alter, 7. unheilbarer Bronchitis und Husten, 8. vorhergegangener Vereiterung des andren Auges und drohender Gefahr desselben Schicksals für das zweite, 9. geschrumpften und Secundär-Cataracten (im Anschluss an Entzündungen u. s. w.), 10. bei partieller Dislocation der Linse nach hinten mit Irisschlottern. Der Procentsatz der Miss-Erfolge ist dabei geringer, als wenn die entsprechenden Fälle extrahirt würden.

In allen Fällen muss sorgsam erwogen werden, ob die die Extraction gefährdenden oder contraindicirenden Momente die Nachtheile des Reclinations-Verfahren überwiegen oder nicht. Contraindicirt ist dieses unbedingt bei allen Fällen, die mit Ader- oder Netzhaut-Erkrankung complicirt sind.

---

2) **A case of sympathetic ophthalmia, with complete recovering of both eyes,** by Derrick.

Bei einem 14jähr. Knaben war es 7 Wochen nach einer penetrirenden Verletzung des linken Auges (Irisvorfall, der abgetragen wurde) zum Ausbruch einer sympathischen Entzündung gekommen, nachdem das verletzte und operirte Auge reactionslos geheilt war und seine volle Sehkraft wieder erlangt hatte. Es wurde vollkommene Heilung erzielt, und zwar, wie Verf. meint, hauptsächlich durch eine mit grösster Strenge 6 Wochen hindurch durchgeführte Dunkelkur. Loeser.

IX. Ophthalmic Review. 1902. Juni.

The value of trikresol as an antiseptic in ophthalmic practice, by Edward Jackson.

Trikresol in einer 1 °/₀₀ Lösung ist weniger reizend als eine Sublimatlösung 1:10000, bei gleicher antisptischer Wirksamkeit. Es kann deshalb sowohl als Lösungsmittel wie bei Operationen (Auswaschen des Conjunctivalsacks, Einlegen der Instrumente u. s. w.) empfohlen werden.

Juli.

Annular skleritis (Sulzige Infiltration der Sklera), by Herbert Parsons.

Bericht über einen Krankheitsfall, für den Schlodtmann den Namen „Sulzige Infiltration der Conjunctiva und Sklera" vorgeschlagen hatte. Verf. hält den Ausdruck „Skleritis annularis" für besser. Loeser.

X. Therapeutic Gazette. 1902. Nr. 5.

1) **Purulent ophthalmia of the new-born.**

---

2) **The first treatment of penetrating wounds of the eyeball.**

Beide Arbeiten sind zusammenfassende Referate. Loeser.

XI. Post-Graduate. 1902. Mai.

Trachoma in immigrants, by Edward Davis.

Der erste Abschnitt behandelt an der Hand zahlreicher Tabellen den Einfluss der Einwanderung auf die Verbreitung und Zunahme des Trachoms in den vereinigten Staaten. Nach der Festlegung gesetzlicher Maassregeln, wonach Trachombehaftete ausgeschlossen wurden, trat eine deutliche Abnahme ein, wie besonders die statistischen Angaben aus den grossen Kliniken beweisen.

Juni.

Primäres Adenocarcinom der Leber; Metastasen in Aderhaut, Meningen, Lunge, Milz und Nieren, von William H. Porter.

Der mitgetheilte Fall, dessen Krankengeschichte ausführlich berichtet wird, ist dadurch ausgezeichnet, dass die primäre Geschwulst in der Leber, die hauptsächlichste Metastase in der Aderhaut sass. Loeser.

XII. American Journal of the Medical Science. 1902. Januar.

Clinical history of a case of blindness from congenital deformity of the occiput, by Charles Oliver.

Betrifft ein 4jähriges Mädchen. Die Augen waren prominent, divergent und in andauernder Bewegung, zeigten aber sonst vollkommen normale Verhältnisse; dabei absolute Blindheit. Nach einigen Monaten Exitus; Autopsie konnte nicht gemacht werden. Die Affection wird mit einer Missbildung des Hinterhauptschädels in Zusammenhang gebracht.

April.

An experimental study of the effects of change of color upon pigment-bacteria, by Charles Oliver.

Arbeit von rein bakteriologischem Interesse, die zu einem kurzen Referat nicht geeignet ist. Loeser.

XIII. Philadelphia Hospital Reports.

1) **Report of a successful case of extensive blepharoplasty for the removal of an epithelioma,** by Charles Oliver.

Entfernung eines die äussere Hälfte des Unterlides einnehmenden Tumors und plastische Deckung durch gestielten Lappen. (4 Abbildungen.)

---

2) **The diagnostic value of ocular changes in tumour of the cerebellum,** by Charles Oliver.

Ausführliche Mittheilung einer Krankengeschichte eines Falles von intracranieller Neubildung, die sich bei der Section als ein zwischen Wurmfortsatz des Kleinhirns und Gehirnhemisphäre eingebettetes Sarcom erwies. Die andren Symptome bieten nichts Besonderes. Loeser.

XIV. Lancet. 1902. 8. Februar.

Four cases of word blindness, by James Hinshelwood.

XV. Clinical Journal. 1902. 9. April.

A clinical lecture on some remarkable forms of injury to the eye, by Henry Power.

Mittheilungen aus der Praxis, zum grössten Theile Augenverletzungen betreffend. Loeser.

XVI. Boston Medical and Surgical Journal.

Amaurosis (Atrophy of the optic nerve) and its treatment by the subcutaneous injection of strychnia, by Hasket Derby.

Verf. hat 26 Fälle von Opticus-Atrophie mit Strychnin-Injectionen behandelt: davon 15 ohne Besserung erblindet, 1 zweifelhafte Besserung, 2 vorübergehend, 8 erheblich gebessert. Auf Grund dieser Referate glaubt Verf., dass in allen progressiven Fällen wenigstens der Vorschlag einer Strychninbehandlung gemacht werden müsse. Loeser.

XVII. A Meeting of the Will's Hospital. 1902. Februar.

Berens stellt einen Fall vor, der bezüglich der Differentialdiagnose — ob Glaucom oder Opticus-Atrophie — grosse Schwierigkeiten machte, ferner einen Patienten mit doppelseitigem Stirnhöhlen-Empyem.

Schwenk demonstrirte einen Fall von Thrombose der Central-Arterie.

Loeser.

XVIII. Royal London Ophthalmic Hospital Reports. Vol. XV. Mai 1902

1) **The nerve-supply of the lacrymal gland,** by Herbert Parsons.

Die Frage, ob die secretorischen Nerven der Thränendrüse aus dem Trigeminus oder Facialis stammen, sieht Verf. vom anatomischen, histologischen, embryologischen Standpunkte aus zu lösen, ohne jedoch eine Entscheidung nach der einen oder andren Seite treffen zu können.

---

2) **A case of sympathetic inflammation affecting the posterior part of the uveal tract,** by Herbert Fisher.

---

3) **Cases and observations,** by E. Nettleship.

a) Mittheilung zweier Fälle vorübergehender Erblindung durch kalten Windzug.

b) 4 Fälle von Berry's „hyperplastischer Conjunctivitis“ und verwandter Zustände.

c) 4 Fälle von partiellem Albinismus.

d) Fall von einseitigem Accommodationskrampf.

e) Fall von Fingerverletzung mit folgendem Axillar-Abscess. Dann einseitiger Stirnkopfschmerz und rapide Sehstörung des betreffenden Auges, kurz darauf auch des andren; beiderseits Neuritis mit Ausgang in Atrophie. Neuritis der Nn. optici oder septische Entzündung des Chiasma?

f) Schwere, einseitige, retrobulbäre Neurit. mit Ausgang in Atrophie. Beginnendes Aderhaut-Sarcom neben dem gelben Fleck desselben Auges. Es handelte sich um zwei von einander unabhängige Prozesse; das Sarcom wurde zufällig bei der wegen der Sehnerven-Erkrankung vorgenommenen Untersuchung entdeckt.

---

4) **Cases of mesoblastic tumours of the orbit,** by A. Silcock and C. Marshall.

Bericht über 9 Fälle von Orbitaltumoren.

---

5) **Arcus senilis,** by Herbert Parsons.

Nach einer umfangreichen Literatur-Uebersicht berichtet Verf. über eine Reihe eigener Untersuchungen. Nach seiner Auffassung handelt es sich um eine fettige Degeneration der Substantia propria der Cornea; die exacte chemische Bestimmung des betreffenden fettigen Materials ist noch nicht gelungen.

---

6) **A report of the cases in which Haab's magnet was used for the extraction of foreign bodies from the eye at the Royal London Ophthalmic Hospital,** by McCallan.

Bericht über 39 Fälle. In 58 % der (29) Fälle, bei denen Eisensplitter aus dem Glaskörper entfernt wurden — nur diese werden ausführlicher er-

örtert —, wurden die Augen gerettet, und in der Hälfte von diesen gute Sehschärfe erzielt. Verf. giebt eine vergleichende Statistik der von dem Haab'schen und der durch den kleinen Magneten gewonnenen Resultate. Loeser.

XIX. Annali di Ottalmologia. 1902. Fasc. 1 u. 2.

1) **Immunisirung des Auges gegen Pneumokokken,** von Gatti.

Nach einem historischen Ueberblicke über die am Auge beschriebenen Infectionen mit Pneumokokken, Conjunctivitis häufig epidemischer Art, serpiginöses Hornhaut-Geschwür, Corneal-Infiltrate, Panophthalmitis, bespricht Verf. seine Versuche. Weder durch allgemeine Immunisirung mit Antipneumokokken-Serum, welches immunisirten Schafen entnommen wurde, noch durch Injection desselben in die Vorderkammer erreichte er Immunität gegen Infection mit Pneumokokken. Sämmtliche Kaninchen gingen nach der Injection der Kulturen in die Vorderkammer unter Suppuration des Augapfels und Allgemein-Infection zu Grunde. Wurde statt des Serums die wirksamere Pneumokokken-Vaccinationslymphe subcutan oder auch in die Vorderkammer injicirt, so liessen sich die Thiere dennoch mit Pneumokokken inficiren, aber es erfolgte keine Allgemein-Infection, so dass die Thiere den Bulbus durch Eiterung und Atrophie verloren, aber überlebten. Verf. weist endlich darauf hin, dass die von Bordet und von Ehrlich gefundenen Principien für die Lysis der zelligen Elemente in Serum im Allgemeinen auf die Pneumokokken-Infection der Vorderkammer keine Anwendung finden.

---

2) **Akromegalie mit bitemporaler Hemianopsie,** von Basso.

Beschreibung eines Falles mit anatomischem Befunde. Betreffs der histopathologischen Untersuchung der secundären descendirenden Opticus-Degeneration meint Verf., dass die erste Phase einfach durch das Verschwinden der Nervenfasern charakterisirt ist. Die zweite Phase zeigt Hyperplasie des Neurogliafibrillen-Netzes, aber auch das Bindegewebe der Septa soll activ an der Bildung des hyperplastischen Fibrillen-Netzes Theil nehmen. Die zweite Phase kann ungleichmässig längs dem Nerven entwickelt sein, namentlich kann, wohl in Folge localer Verhältnisse, die Hyperplasie am ocularen Sehnerven-Ende stärker ausgebildet sein, obwohl der Sitz der Compression des Nerven von dort weit entfernt liegt.

---

3) **Pathologie des Endothels der Cornea,** von Monesi.

An Kaninchen wurde theils galvanokaustisch, theils mit Arg. nitr.-Stift eine Stelle der Cornea zerstört oder der letzteren Staphylokokken eingeimpft und darauf die Veränderungen in der Descemet verfolgt. Die am Rande der geätzten Stelle befindlichen Endothel-Zellen sind zunächst etwas kleiner, von unregelmässiger Form, auch ihr Kern etwas kleiner und stärker gefärbt. Alsbald beginnen Reparationsprocesse, indem die Zellen sich vergrössern und Fortsätze treiben nach der geätzten Stelle zu. Es erscheinen durch Karyokinese neugebildete kleine Zellen, die aber alsbald sich ebenfalls vergrössern. Dabei treten verschiedene Zellformen auf, namentlich verlängerte Formen, welche nach dem geätzten Herde hin gerichtet sind, auch ramificirte Fortsätze treiben. Bis das an der geätzten Stelle zerstörte Endothel ersetzt ist, sind die Zellen durchschnittlich grösser als die normalen, nach Ausfüllung des Defectes aber reducirt sich unter der noch fortdauernden Zellvermehrung ihr

Volumen. Bei Aetzung mit Höllenstein bilden sich einzelne Riesenkerne, welche mitunter auch eingeschnürt erscheinen oder mehrere Lappen zeigen.

Bei Injection von antiseptischen Lösungen (Sublimat, Hydr. cyanat., Pyoctanin) in die Vorderkammer wird, wie schon Nuel fand, das Endothel derselben grösstentheils abgestossen und eine Regeneration geht von der Peripherie der Cornea oder dem Iriswinkel aus, von den intact gebliebenen Resten. Dabei findet Verf. zahlreiche Karyokinesen von Anfang an, nicht erst im späteren Stadium, wie Nuel meinte.

Endlich machte Verf. Versuche über das Verhalten des Endothels bei Schädigungen der ganzen Hornhaut-Oberfläche. Er leitete Ammoniakdämpfe durch einen Glastubus 7—15 Minuten lang auf die Cornea. Er fand, dass das Endothel sich abstiess und sich von der Peripherie her regenerirte. Das neue Endothel wies polygonale, spindelförmige, verschieden grosse Zellen mit einem oder mehreren Kernen auf, sowie zahlreiche Karyokinesen. Mitunter ging aus diesen neugebildeten Zellen Bindegewebe hervor, was namentlich bei einem Kaninchen sehr ausgesprochen zu beobachten war. Manche Zellen zeigten sprossende und sich theilende Kerne, auch mehrfach Tochterkerne, ohne dass festgestellt werden konnte, in welchem Zusammenhange mit der Entzündung oder der Regeneration dieser Vorgang steht. In den neugebildeten Endothelzellen fand Verf. im Allgemeinen die Nucleoli deutlicher, grösser und in grösserer Zahl als in den Kernen normaler Endothelzellen. Die Zellen, in denen durch scheinbar directe Kerntheilung mehrere entstanden, waren meist sehr gross, ohne dass Verf. bestimmen kann, ob alle solche Riesenzellen durch directe Kerntheilung hervorgegangen sind.

Verf. warnt vor Injection von antiseptischen Lösungen in die Vorderkammer (Fage, 1890), da das Endothel dadurch geschädigt wird, ja zu Bindegewebsbildung angeregt werden kann. Hingegen sind Injectionen von physiologischer NaCl-Lösung unschädlich.

---

4) **Wirkung des positiven und negativen Poles auf das Gesichtsfeld,** von Tarducci.

Verf. suchte in einer Reihe von Versuchen die Retina allein durch den elektrischen Strom zu beeinflussen, in einer zweiten Reihe die Centra allein ohne die Retina. Ersteres wollte er durch Application eines Poles auf die geschlossenen Lider, des anderen z. B. auf die gleichseitige Schläfegegend erreichen, letzteres z. B. durch Application der Pole auf Nacken und Scheitel, auch auf andre Stellen der Wirbelsäule und des Kopfes. In der zweiten Reihe erhielt er absolut negative Resultate für das Gesichtsfeld, welches unverändert blieb. Er zweifelt aber selbst, ob der Strom gehörig die Sehcentra getroffen habe. Hingegen fand er bei Anlegung des + Poles an einem Auge und des – Poles an irgend einer Körperstelle Erweiterung des Gesichtsfeldes beider Augen, beim Wechsel der Pole Verengerung desselben. Am auffälligsten sollen diese Aenderungen für Grün sein, aber auch für alle Farben und für Weiss nachweisbar und sollen erst nach 9 Tagen etwa ganz wieder verschwinden.

---

5) **Extraction von Eisensplitter aus dem Auge mit der magnetisch gemachten Lanze,** von Cofler.

Man kann aus den vorderen Theilen des Auges Splitter durch die während der Operation durch Anlegen des Elektromagneten an den Lanzenstiel stark magnetisch gemachte Lanze herausbefördern. Peschel.

XX. Archivio di Ottalmologia von Prof. Angelucci. 1902. März—April.

1) **Ankyloblepharon,** von Oblath.

Ein 8 tägiges Kind hatte am inneren Augenwinkel des rechten Auges ein fadenförmiges Ankyloblepharon, welches durch blosses kräftiges Auseinanderziehen der Lider zerrissen wurde.

---

2) **Migraine ophtalmique,** von Ricchi.

Verf. beobachtete einen charakteristischen Fall, welcher durch längeren Gebrauch von KBr geheilt wurde. Er giebt in 117 Nummern eiue dankenswerthe Zusammenstellung der Literatur über die Krankheit.

---

3) **Bestimmung der Sehschärfe mit farbigen Tafeln** (Schluss), von Colombo.

---

4) **Chemische Veränderungen von einer Netzhaut zur andren,** von Maggio. (Klinik von Prof. Angelucci, Palermo.)

Verf. fand an Fröschen, an denen nur ein Auge belichtet wurde, dass die Retina des zweiten Auges ebenfalls saure Reaction annahm, und zwar in etwas geringerem Grade als die Retina des belichteten Auges.

Er constatirte auch, im Gegensatz zu Kühne und Ewald, dass am zweiten Auge der Sehpurpur meist mehr oder weniger sich entfärbte. Da nach Pergens das Chromatin der Sehzellen im zweiten Auge etwas weniger sich vermindert als im belichteten Auge, so vermuthet Verf., dass die Veränderung der Menge des Chromatins mit derjenigen der chemischen Reaction in Zusammenhang stehe. Die Veränderungen im zweiten Auge erfolgen wahrscheinlich durch Vermittlung eines chemischen Processes, welcher längs der Nerven von einer Retina zur andren geht, vielleicht auch durch die Associationscentra der beiden Augen geht. Diese Ansicht wird dadurch gestützt, dass der Sehnerv bei belichteter Retina sauer, bei Dunkel-Retina alkalisch reagirt. (Chodin, 1877).

---

5) **Bilaterales Epitheliom des Limbus,** von Cappellini. (Rend. dell' Assoc. Med. di Parma. 1902.)

Bei einem 62 jährigen Bauern, welcher an Epitheliom des Gesichts litt, stellten sich in beiden Augen auch Krebsknötchen im Limbus corneae ein. Es bestand Krebscachexie.

---

6) **Tod durch Orbital-Verletzung,** von Capellini. (Ebenda. 1901.)

Ein 5 jähriger Knabe wurde im linken Auge durch einen spitzen Stock verletzt, welcher durch die obere Uebergangsfalte und das Orbitaldach in die Schädelhöhle und in den Stirnlappen drang. In diesem blieb die abgebrochene Spitze zurück. Tod durch eitrige Meningo-Encephalitis nach 27 Tagen.

Peschel.

Bibliographie.

1) Eine Methode des Ersatzes von Liddefecten, von Dr. K. Büdinger. (Wiener klin. Wochenschrift. 1902. Nr. 25.) In gewöhnlicher Weise wird ein gestielter Lappen entweder aus der Wangen- oder Schläfengegend genommen, ein zweiter Lappen aber, der den verloren gegangenen

Theil des Tarsus sammt Conjunctiva ersetzen soll, aus der Ohrmuschel excidirt. Der Knorpelhaut-Lappen wird mit der Haut nach innen gegen den Bulbus sehend so befestigt, dass an einer Seite sein Hautüberzug mit der Conjunctiva bulbi, an der zweiten mit jenem Rande des gestielten Lappens, welcher dem Lidrande entspricht, an der dritten mit dem stehengebliebenen Theile der Conjunctiva palpebrarum und des Tarsus vereinigt wird. Schliesslich wird der gestielte Lappen in der gewöhnlichen Weise befestigt. Die grosse Vitalität der Ohrmuschel macht dieselbe als Ersatzmaterial bei Blepharoplastik besonders geeignet. Schenkl.

2) Die sympathische Iridocyclitis, klinischer Vortrag von Prof. Schnabel. (Wiener med. Wochenschrift. 1902. Nr. 29 u. 30.) „Die traumatische Iridocyclitis ist eine chronische bindegewebsbildende Entzündung, welche Form und Leistung des Auges durch Schrumpfung und Erweichung bedroht. Weil sie eine solche chronische Iridocyclitis ist und nicht, weil ihr eine Verletzung vorhergeht, kommt ihr ein erkrankungsbegünstigender Einfluss auf das unverletzte Auge zu.“ „Die sympathische Iridocyclitis ist die Leistung zweier nach Art und Abstammung grundverschiedener Potenzen, einer gesteigerten Disposition zur Entzündung und des Eintrittes entzündungserregenden Stoffes in das Auge. Die Erweckung gesteigerter Disposition zur Entzündung ist eine constante Function jeder chronischen Iridocyclitis, sie sei spontan oder traumatisch; die Erzeugung der Entzündung ist eine Function verschiedener Entzündungs-Erreger, die vor oder nach dem Auftreten chronischer Iridocyclitis des einen Auges unabhängig von derselben durch irgend eine Einbruchspforte in den Körper und das andere Auge gelangen. Die sympathische Iridocyclitis ist also eine gewöhnliche spontane Iridocyclitis im sympathisirenden Auge. Die Erreger der sympathischen Iridocyclitis sind dieselben, wie die der nicht sympathischen spontanen Iridocyclitis, stammen von denselben Oertlichkeiten im Körper wie diese und bewegen sich auf demselben Wege zur Uvea wie diese.“ „In der sympathischen Iridocyclitis manifestirt sich die allgemein geltende Tendenz zu gleichartiger simultaner oder successiver Erkrankung beider Augen im Gebiete des vorderen Abschnittes der mittleren Augenhaut“ (so wie bei dem entzündlichen Glaucom und bei der Cataracta). Schenkl.

3) Zur Klinik der freien isolirten Cysticerken des 4. Ventrikels, von Dr. Richard R. v. Stenitzer, Assistent der 2. med. Abth. des allgem. Krankenhauses in Wien (Hofrath Drasche). (Wiener med. Presse. 1902. Nr. 30.) Das für die Diagnose Ausschlag gebende Symptom war ein constantes Auftreten von Erbrechen und Schwindel bei Lagewechsel. Ausserdem war auffallende Muskelschwäche, seltener Lidschlag, atrophisirende Stauungspapille vorhanden. Von Seiten der Hirnnerven waren keine wesentlichen Störungen nachweisbar. Nach 4wöchentlichem fieberfreien Verlaufe trat unter zunehmender Benommenheit, erhöhter Pulsfrequenz, vertiefter Athmung Exitus letalis ein. Bei der Section wurde eine gespannte, zartwandige, transparente Cysticercusblase von Haselnussgrösse im 4. Ventrikel gefunden. Schenkl.

4) Ueber traumatische Läsionen der inneren Kapsel, nebst einem Beitrag zu den acuten Insolationspsychosen, von Doc. Dr. J. Donath, Ordinarius im Stephansspitale in Budapest. (Wiener med. Presse. 1902. Nr. 27 u. 28.) Ein Fall nach einem Messerstiche über dem rechten Ohre, dadurch von Interesse, dass auf der ganzen gelähmten Körperhälfte eine Herabsetzung der Tast-, Schmerz- und Temperatur-Empfindung vorhanden

war, welche ausser der allgemeinen Decke auch die Augen, Nasen- und Mundschleimhaut betraf; Pupillen, Bewegungen der Bulbi, Augengrund normal. Gesichtsfeld leicht concentrisch eingeengt. Im zweiten Falle, Schuss durch die rechte Schläfe — auch in diesem Falle starke Herabsetzung der Sensibilität für Tast-, Schmerz- und Temperatur-Empfindung auf der ganzen linken Körperhälfte. Diese Hypästhesie besteht auch für die Nasenschleimhaut, ist aber für Conjunctiva und Mundschleimhaut nicht nachweisbar; bilaterale linksseitige Hemianopie, Papillen grau verfärbt, ihre Grenzen verwaschen. Die Section bestätigt die Diagnose. Schenkl.

5) Zur Blindenphysiologie (das Sinnenvicariat), von M. Kunz, Director der Blinden-Anstalt zu Ilzach-Mülhausen i. E. (Wiener med. Wochenschrift. 1902. Nr. 21—26.) „Dank der eingehenden und gewissenhaften Untersuchungen Griesbach's und andrer Forscher dürfte das Dogma vom Sinnenvicariat in sich zusammenfallen, wie so mancher andre Glaubenssatz, der Jahrhunderte lang die eine oder andre Wissenschaft beherrscht hat, den Ergebnissen exacter Forschung gewichen ist.“ Schenkl.

6) Ueber die Verwendung von Protargol bei der Blennorrhöe der Neugeborenen, von Dr. M. Lewitt. (Deutsche med. Wochenschrift. 1902. Nr. 24. S. 439.) Verf. bespricht in dem Sammelreferat diejenigen Arbeiten, welche sich mit der Verwerthung des Protargols an Stelle des Höllensteins bei der Blennorrhoea neonatorum beschäftigen und kommt zu dem Resumé, dass „eine Verwendung der 20 % wässrigen Protargol-Lösung als Einträufelung bei Neugeborenen gewisse Vortheile gegenüber der Höllenstein-Lösung bringt, die bei gleichem therapeutischen Effecte speciell in der Beschränkung des Reizaffectes zu suchen sind.“ Fritz Mendel.

7) Der Zeilenzähler zur Beurtheilung schlechten Bücherdrucks, von Prof. H. Cohn-Breslau. (Berliner klin. Wochenschrift. 1902. Nr. 20. S. 478.) Verf. hat Cartons mit 1 qcm Oeffnung, neben der eine Scala mit halben Millimetern angebracht ist, anfertigen lassen. „Nur wenn keine Spur mehr als zwei Zeilen im Loche sichtbar ist, entspricht der Druck den hygienischen Anforderungen.“ Fritz Mendel.

8) Zur Frage der Sehnervenscheiden-Blutungen, von Prof. Uhthoff. (Nach einem Referat in der Deutschen med. Wochenschrift. 1902. Nr. 21. S. 161.) In 3 Fällen von Schädelverletzungen traten doppelseitige Blutungen auf. Ophthalmoskopisch-mikroskopisch wurde beginnende Stauungspapille festgestellt. Fritz Mendel.

9) Ueber Sehnerven-Erkrankungen bei Schädeldeformität, von Englin. (Nach einem Referat in der Deutschen med. Wochenschrift. 1902. Nr. 21. S. 161.) Verf. demonstrirt den sogenannten Thurmschädel an 4 Patienten. Fritz Mendel.

10) Beitrag zum Auftreten des Trachoms, vorgetragen von Hummelsheim in der niederrheinischen Gesellschaft für Natur- und Heilkunde in Bonn vom 17. Februar 1902. (Referiert nach der Deutschen med. Wochenschrift.) Vortr. hat innerhalb eines kurzen Zeitraumes 4 Patientinnen im Alter von 8 bis 18 Jahren mit Conjunctivitis phlyctaenulosa beobachtet, bei denen sich nach Besserung dieser Affection typisches Trachom entwickelte. Nur in einem Falle konnte die Infections-Quelle bei Hausnachbarn mit einiger Wahrscheinlichkeit nachgewiesen werden. Vortr. glaubt annehmen zu dürfen, dass die erste Affection das Auge empfänglicher für die Aufnahme des Trachom-Erregers macht. W. Mühsam.

11) Ueber Lageveränderungen der Linse in ätiologischer und therapeutischer Beziehung, von Fritz Grob. (Inaug.-Dissert. Zürich, 1901.) Verf. stellt in seiner Arbeit die seit dem Jahre 1862 an der Züricher Universitäts-Augenklinik beobachteten Fällle von Lageveränderungen der Linse zusammen und kommt zu folgendem Resultat:

(Angeborene) Ectopia lentis	18	Fälle	= 14,4 %
Luxatio lentis spontanea	36	„	= 28,8 „
„ „ traumatica	71	„	= 56,8 „
Total	125	Fälle	

Von 21 vorgenommenen Extractionen verliefen nur 4 ohne Complicationen, bei allen andern trat Glaskörper-Verlust auf und 3 Mal schleichende Iridocyclitis des operirten Auges mit folgender sympathischer Ophthalmie des andern. Die Discission wurde in 3 Fällen vorgenommen, in ebenso viel Fällen die Reclination der Linse. Die Operationserfolge sind im Allgemeinen wenig erfreuliche. Verf. giebt in den Fällen, in denen durch Gläsercorrection keine brauchbare Sehschärfe erzielt werden kann, der Discission den Vorzug. Fritz Mendel.

12) Ueber den Zusammenhang von Cataract und Struma, von Adolf Becker. (Inaug.-Dissert. aus der Universitäts-Augenklinik zu Giessen. 1902.) In der Giessener Augenklinik sind seit 1895 8 Fälle von Starbildung bei Struma beobachtet und operirt worden. Alle 8 Fälle betrafen Frauen, von denen 5 zwischen 31 und 40, 3 zwischen 51 und 60 Jahre alt waren. Verf. betrachtet den Kropf als ätiologisches oder wenigstens disponirendes Moment für die Cataract und erklärt die Entstehung des Stars durch Auto-Intoxication in Folge abnormer Schilddrüsenthätigkeit. Er bringt damit in Zusammenhang die von andern Autoren gemachten Beobachtungen über Cataract bei Tetanie, Morbus Basedowii, Myxödem und Kachexia strumipriva.

W. Mühsam.

13) Die Functionsprüfung des Auges bei völliger Trübung der brechenden Medien, von Alfred Pühmeyer. (Inaug.-Dissert. aus der Universitäts-Augenklinik zu Greifswald. 1902.) Verf. bringt die Krankengeschichten von 5 Fällen von Cataract, in denen die nach den üblichen Methoden vorgenommene Prüfung Lichtschein für kleinste Flamme und befriedigende Projection ergab, während nach der Operation Netzhautablösung erheblichen Grades sich zeigte (?). Diesen stellt er eine Reihe von Fällen von Blutungen in die Vorderkammer und in den Glaskörper in Folge von Traumen und von infectiösen Verletzungen gegenüber, bei denen die Anfangs aufgehobene Projection sich nach Aufhellung der brechenden Medien wieder einstellte und der Fundus sich als normal erwies. Verf. will daraus schliessen, dass wir zur Zeit keine Methode besässen (?), die uns bei Trübung der brechenden Medien sicheren Aufschluss über die Beschaffenheit der lichtempfindenden Theile gebe. W. Mühsam.

14) Zur Methodik der Pupillen-Untersuchung, von Prof. Otto Schirmer. (Deutsche med. Wochenschrift. Nr. 13.) Bei der Wichtigkeit, von der die Untersuchung der Pupille nicht nur für den Augenarzt, sondern auch für den Neurologen ist, hält es Verf. für wünschenswerth, dass alle Kliniker sich auf eine Methode der Pupillen-Untersuchung einigen. Nach einer Darstellung der Anatomie des Pupillar-Reflexbogens, die sich im Wesentlichen an die Untersuchungen von Bernheimer anschliesst, beschreibt Verf. die von ihm geübte Methode. Im Gegensatz zu Bach, der die Untersuchung

im Dunkelzimmer mit künstlicher Beleuchtung vornimmt, räth Verf., die Pupillen bei Tageslicht, etwa 1 m von einem hellen Fenster entfernt, zu prüfen. Er beginnt mit einem Vergleich beider Pupillen, dann folgt Messung jeder einzelnen bei verschlossenem andren Auge. Darauf wird die Reflex-Erregbarkeit geprüft, und zwar erst die einer jeden Pupille bei geschlossenem, dann bei geöffnetem und belichtetem zweiten Auge. Schliesslich wird noch die consensuelle Erregbarkeit festgestellt und, wenn die Untersuchung bis dahin Störungen ergeben hat, das Verhalten der Pupillen bei Convergenz und Accommodation. W. Mühsam.

15) Der Frühjahrs-Catarrh, von Danvers. (London, 1902.) Der englische Verf. schrieb die kleine Monographie, um in Parma damit das Doctordiplom zu erlangen. Er bringt nichts Neues und stützt sich hauptsächlich auf 3 mikroskopisch genau untersuchte Fälle, deren Efflorescenzen sowohl von der Conjunctiva bulbi als auch vom Tarsus stammten; das Wesentliche ist die Wucherung des Epithels, zumal bei der bulbären Form. Verf. betont den Zusammenhang des Frühjahrs-Catarrhs mit Erkrankungen der Nase und warnt vor zu stark reizender Behandlung. Er fand für eine Anzahl Fälle der Parmenser Klinik einen Einfluss der relativen Luftfeuchtigkeit auf das Auftreten der Erkrankung und zwar in directem Verhältniss, da erstere in den warmen Monaten überwiegt. Steindorff.

16) Ueber Westphal-Piltz'sche Pupillen-Phänomen, von Dr. Fritz Schanz. (Berliner klin. Wochenschrift. 1902. Nr. 3.) Verf. vertheidigt nochmals, Westphal gegenüber, seine Deutung der Verengerung der Pupille bei Zusammenziehung des M. orbicularis als auf Stauung beruhend, und weist die Annahme neuer hypothetischer Nervenbahnen für das Zustandekommen des Phänomens zurück. Steindorff.

17) Medicin und Religion in ihren gegenseitigen Beziehungen, von Prof. Dr. Hugo Magnus. (Abhandlungen zur Geschichte der Medicin, herausgegeben von Magnus, Neumeister und Sudhoff. Nr. I. Breslau, Kern, 1902.) Erfreulicher Weise dringt neuerdings das Interesse an medicingeschichtlichen Studien immer tiefer. Das erste Heft der „Abhandlungen" entstammt der Feder von H. Magnus.. Skizzirt dasselbe auch nur in groben Strichen das Verhältniss unserer Wissenschaft zu ihrer „Nährmutter", der Religion, so findet der Leser doch vielerlei Anregung. Steindorff.

18) Auf der 69. Jahresversammlung der Britischen Aerzte-Vereinigung (Brit. med. Journal. 1901. 20. October) sprach Power über gelegentliche Ausführung der Depressio cataractae. Vortr. zieht diese alte Operations-Methode der Extraction in folgenden Fällen vor: 1. Bei hochbetagten, schwachen oder sonst schwierigen Kranken; 2. in physikalisch schwierigen Fällen (enge Lidspalte, kleine und tief gelegene Augen); 3. bei chronischer Conjunctivitis; 4. bei Taubheit; 5. bei Geisteskrankheiten; auch für schlaffe, phlegmatische, zu Gicht und Rheumatismus disponirte Individuen empfiehlt Vortr. die Depression der Linse, ebenso für Epileptiker; 6. bei chronischer Bronchitis, die oft genug zu Wundsprengung nach regelrechter Extraction führt; 7. wenn bei Glaskörper-Verflüssigung leicht starker Verlust von Glaskörper und Collapsus bulbi zu befürchten ist; 8. nach unglücklicher Operation des einen Auges; 9. bei Hämophilie. Vortr. schätzt die Gefahren der Methode (Iridocyclitis, secundäre Drucksteigerung, sympathische Ophthalmie u. s. w.) sehr gering ein. Steindorff.

19) Nach dem Bericht des unter der Protection Ihrer Majestät der Kaiserin Maria Feodorowna stehenden Blinden-Curatoriums für das verflossene Jahr 1901

wurde von demselben in die verschiedensten Gebiete des Reiches 32 fliegende Oculisten-Abtheilungen abcommandirt, welche 57195 Augenkranken ärztliche Hilfe geleistet und 20469 Operationen ausgeführt haben. Im Laufe von 8 Jahren wurden vom Blinden-Curatorium 206 solcher fliegenden Oculisten-Colonnen ausgerüstet, von denen 332830 Augenkranke empfangen und 102604 Operationen ausgeführt wurden. (Petersburger med. Wochenschrift. 1902. Nr. 5.)

20) Ueber hysterische Blindheit, von Dr. H. Kron. (Neurolog. Centralbl. 1902. Nr. 13 u. 14.) Nach Besprechung von zwei Fällen mit hysterischer Blindheit aus seiner eigenen Beobachtung stellt Verf. die bis jetzt in der Literatur veröffentlichten Fälle zusammen und zieht aus diesen Krankengeschichten Schlüsse bezüglich des Wesens und des Verlaufs der hysterischen Blindheit. Von den 49 beschriebenen Fällen zeigten 26 doppelseitige, 23 einseitige Amaurose. Der einmalige Anfall übertraf den wiederholt auftretenden erheblich an Zahl (32 gegen 13 Fälle). Zwischen dem 10. und 30. Lebensjahre wird die hysterische Blindheit am häufigsten beobachtet, und zwar vorwiegend bei weiblichen Personen. Die hysterische Amaurose tritt plötzlich ein, und zwar meist im Anschluss an eine voraufgegangene hysterische Attacke. Bezüglich des Verhaltens der äusseren und inneren Augenmuskeln besteht noch keine einheitliche Ansicht, ob es sich um Lähmung oder Krampf desselben handelt. Die Prognose der hysterischen Blindheit ist günstig. Die Wiederkehr des Sehvermögens erfolgt meist plötzlich. Die Therapie ist eine rein psychische. Fritz Mendel.

21) Hystérie juvénile chez une fillette de douze ans. — Hémianesthésie sensitive-sensorielle gauche complète. Neuf crises d'amaurose double absolue. Perversion de la vision binoculaire, par Réné Crachet. (Archives de neurologie. 1901. Nr. 9. [Nach einem Referat in dem Neurolog. Centralbl. 1902. Nr. 13.]) Junge Hysterica mit doppelseitiger völliger Amaurose, ärztlich mit Sicherheit beobachtet.

Fritz Mendel.

22) Beitrag zur Kenntniss der Aetiologie der Keratits parenchymatosa, von Julius Mainzer. (Inaug.-Dissert. Tübingen.) Nach kurzer Angabe der Krankengeschichten bei 51 Patienten, die an Keratitis parenchymatosa vom Jahre 1896 ab in der Tübinger Klinik behandelt wurden, kommt Verf. zu folgenden Hauptschlüssen: 1. Das weibliche Geschlecht ist an der Erkrankung stärker betheiligt. 2. Das Durchschnitts-Alter beträgt 13 Jahre. 3. In der Mehrzahl der Fälle ist hereditäre Lues nachweisbar. 4. Hutchinson'sche Zahnform ist vom Verf. nur in der Minderzahl der Fälle beobachtet, spricht aber ebenso wie Gehör-Störungen und Gelenk-Erkrankungen (hauptsächlich Kniegelenk) für hereditäre Lues.

Fritz Mendel.

23) Subconjunctivale Injectionen bei infectiösen Processen nach Star-Operationen, von Ernst Wanner. (Inaug.-Dissert. Tübingen.) Verf. veröffentlicht 12 Fälle aus der Tübinger Augenklinik, in denen es sich um mehr oder weniger schwere Infection nach Star-Operation handelt. Neben der galvanocaustischen Behandlung wurden subconjunctivale Injectionen von Sublimat und Kochsalz vorgenommen und günstige Resultate damit erzielt.

Fritz Mendel.

Um Einsendung von Separatabdrücken wird gebeten (Berlin NW. 26 Schiffbauerdamm).

Verlag von Veit & Comp. in Leipzig. — Druck von Metzger & Wittig in Leipzig.

Centralblatt

für praktische

AUGENHEILKUNDE.

Herausgegeben von

Prof. Dr. J. Hirschberg, Geh. Med.-Rath, in Berlin.

Unter ständiger Mitwirkung der Herren Dr. Ancke in München, Dr. Berger in Paris, Prof. Dr. Birnbacher in Graz, Dr. Brailey in London, Prof. Dr. H. Cohn in Breslau, Doc. Dr. Cl. du Bois-Reymond in Berlin, Doc. Dr. E. Emmert in Bern, Prof. Dr. C. Gallenga in Parma, Dr. Ginsberg in Berlin, Prof. Dr. Goldzieher in Budapest, Dr. Gordon Norrie in Kopenhagen, Prof. Dr. Horstmann in Berlin, Dr. Issigonis in Smyrna, Prof. H. Knapp in New York, Prof. Dr. Krückow in Moskau, Dr. Kuthe in Berlin, Dr. Landau in Coblenz, Prof. Dr. Magnus in Breslau, Major F. P. Maynard, I. M. S., Civil Surgeon of Patna and Superintendent of the Medical School, Dr. Michaelsen in Görlitz, Dr. Moll in Berlin, Prof. Dr. J. Munk in Berlin, Dr. Neuburger in Nürnberg, Dr. Peltesohn in Hamburg, Dr. Pergens in Brüssel, Prof. Dr. Peschel in Frankfurt a. M., Dr. Purtscher in Klagenfurt, Dr. M. Reich in Petersburg, Med.-Rath Dr. Scheer in Oldenburg, Prof. Dr. Schenkl in Prag, Prof. Dr. Schwarz in Leipzig, Dr. Spiro in Berlin, Dr. Stiel in Köln.

Monatlich ein Heft. Preis des Jahrganges 12 Mark. Zu beziehen durch alle Buchhandlungen des In- und Auslandes und die Postanstalten des Deutschen Reiches.

November. Sechsundzwanzigster Jahrgang. 1902.

Ueber einige neuere Methoden zur Untersuchung des Sehens Schielender.

Von Priv.-Doc. Dr. med. **Armin Tschermak** in Halle a. S.

Die Frage, warum so viele Schielende trotz leidlicher Sehtüchtigkeit des schielenden Auges unter gewöhnlichen Verhältnissen nicht doppelt, sondern einfach sehen, hat seit Langem die theoretische Ophthalmologie beschäftigt. Ohne ausreichende thatsächliche Begründung statuirte man zwei Möglichkeiten oder Annahmen. Nach der einen sollte der Schielende es durch Uebung erlernen, die sonst störenden Eindrücke des schielenden Auges zu unterdrücken, sie durch einen psychischen Act zu excludiren. Die andre Annahme lautete auf abnormes Zusammenarbeiten beider Augen, auf abnormes binoculares Einfachsehen. Hatte der Begründer der Lehre von der physiologischen Identität der Netzhäute, JOHANNES MÜLLER, für solche Fälle eine angeborene verkehrte Lage der identischen Netzhautstellen und eine consecutive abnorme Stellung der Augen (Strabismus incongruus) vertreten; so lehrte ALFRED GRAEFE eine erworbene abnorme Identität: andre halfen sich mit der höchst sonderbaren psychologischen Construction, dass das Schiel-Auge seine Eindrücke auf Grund der gewonnenen Erkenntniss seiner Schielstellung, also auf Grund eines geänderten Stellungsbewusstseins an den richtigen Ort projicire.

So detaillirt die hypothetischen Erklärungsweisen waren, so wenig eingehend und systematisch war die thatsächliche Begründung. Zunächst lag dies einerseits darin, dass die Schielfälle häufig erst nach dem Versuche operativer Correction wegen paradoxer Doppelbilder genauer auf die Rolle des Schiel-Auges beim Sehact untersucht wurden. Andrerseits aber fehlte es an einer einfachen und doch exacten Untersuchungs-Methodik. Die principielle Hauptschwierigkeit bestand aber in der nunmehr erkannten Nothwendigkeit, das sensorische und das motorische Verhalten der Schielenden, die Localisationsweise und die Augenstellung gesondert zu untersuchen und zu erklären. Der folgenden Darstellung ist dies als wichtigste Voraussetzung zu Grunde gelegt, mag es auch Manchem schwer fallen mit dem Principe zu brechen, dass der Schielende wie der Normale auf Grund der Augenstellung und entsprechend derselben localisiren sollten. — Für das Verhalten des normalen Binocular-Sehenden wurde jene begriffliche Scheidung bekanntlich von J. MÜLLER, dann vor Allem von E. HERING begründet: die subjective Richtung des Erscheinens eines Eindruckes, die „Sehrichtung“, ist principiell verschieden, ja eigentlich incommensurabel, von der objectiven, d. h. geometrisch construirten „Richtungslinie“ (speciell der Gesichtslinie) bezw. „Visirlinie“, deren jeweilige Lage zum Kopfe die Augenstellung bezeichnet. Nicht die Stellung des Auges wird wahrgenommen und daraufhin der Eindruck längs irgend einer Projectionslinie in den

Aussenraum hinaus verlegt, sondern dem Eindrucke der gereizten Netzhautstelle kommt ohne directe Abhängigkeit von der Augenstellung sofort ein bestimmter Erscheinungsort, eine bestimmte Sehrichtung zu, für welche die angeborene Natur der Netzhaut-Elemente, dann die jeweilige Localisation des Vertical, Horizontal, Scheinbar-Geradevorne, endlich noch der jeweilige subjective Maassstab des Sehfeldes entscheidend sind.

Im Nachstehenden sei nun über einige neuere, bei meinen Untersuchungen[1] verwendete Methoden kurz berichtet.

I. Bestimmung der Schielstellung.

Die erste Aufgabe der methodischen Untersuchung des Sehens Schielender besteht, nach Feststellung des Schielens überhaupt durch die Einstellbewegung bei abwechselndem Verdecken je eines Auges, in der Bestimmung der Schielstellung als des Hauptcharakteristicums im motorischen Verhalten des Schielenden. Das einfachste und zugleich genaueste Verfahren hiefür besteht in dem Aufsuchen der Gesichtslinie des schielenden Auges nach Imprägnation seiner Fovea mit einem dauerhaften Nachbilde. (Methode der messenden Bestimmung der Schielstellung nach Tschermak). Man verdeckt zunächst das später zum Fixiren benutzte Auge, z. B. das sonst oder gewöhnlich „führende Auge“ (Hering), und lässt das andre Auge mehrere Secunden auf ein beliebig wo (eventuell nahe der sonstigen muthmaasslichen Schiellage) angebrachtes helles Object sehen. Als ein solches Object kann die Flamme einer Lampe oder besser ein von Lampenlicht durchstrahltes, mit geöltem Papier verklebtes Loch in einem schwarzen Schirm oder — besonders für intelligentere Patienten und bei Naheversuchen geeignet — ein Streifen oder Scheibchen hellrothen Papiers mit schwarzer Fixirmarke auf weissem Grunde oder endlich eine elektrische Glühlampe mit geradem Faden, eine sog. Glühlinie — am Fixirpunkt durch eine auf die Glasröhre geklebte Marke unterbrochen, wie ich sie zuerst zur Untersuchung Schielender angewendet habe[2] — dienen. Man prägt auf diese Weise der später schielenden Fovea ein dauerhaftes negatives Nachbild oder ein Blendungsbild ein. Selbst intelligentere Kinder vermögen

[1] Ueber anomale Sehrichtungsgemeinschaft der Netzhäute bei einem Schielenden (Selbstbeobachtung). v. Graefe's Archiv f. Ophth. 1899. XLVII. 3. S. 508—550. — Autoreferat über diese Abhandlung. Centralblatt f. prakt. Augenheilk. 1899. Juli. S. 214 bis 216. — Besprechung des Buches von H. Parinaud, Le strabisme et son traitement. Centralblatt f. prakt. Augenheilk. 1900. S. 209—213. — Ueber physiologische und pathologische Anpassung des Auges. Leipzig, Veit & Comp. 1900. 31 S. — Ueber die absolute Localisation bei Schielenden. v. Graefe's Archiv f. Ophth. 1902. LV. 1. S. 1 bis 45. — Vgl. auch W. Schlodtmann, Studien über anomale Sehrichtungsgemeinschaft bei Schielenden. v. Graefe's Archiv f. Ophth. 1900. LI. 2. S. 256—294.

[2] Von der Glühlampenfabrik Siemens & Halske in Charlottenburg zum Preise von etwa 7 Mark zu beziehen. (Angabe der Spannung des Betriebstromes erforderlich.)

diese Bilder recht gut zu beobachten: eine Schädigung des Auges ist übrigens nach meinen Erfahrungen selbst bei oft wiederholten Versuchen nicht zu befürchten. — Nun wird das andre Auge geöffnet und zur Fixation eines bestimmten Punktes entweder auf einer horizontalen, besser verticalen, weissen Papierfläche oder auf einer weissen Wand in abgemessener Entfernung, z. B. 30 cm, verwendet. Das früher fixirende, nachbildtragende Auge geht nun in Schielstellung über. Das Fixirzeichen muss dem nunmehr eingestellten Auge möglichst genau gegenüberliegen, d. h. es muss dessen Gesichtslinie auf der Ebene des Papiers oder der Wand senkrecht stehen, was sich nach Hering leicht durch Punktförmig-Erscheinen einer senkrecht zur Ebene eingesenkten Nadel controliren lässt. Bei genaueren Versuchen muss auch durch einen Stirn- oder Gebisshalter für Feststellung des Kopfes gesorgt werden.

Endlich führt die untersuchte Person selbst oder der Untersucher nach deren Angaben (minder exact!) ein Testobject, z. B. einen Bleistift oder Stab, von jener Seite her in das Gesichtsfeld ein, nach welcher das Auge schielt, und nähert es der vermutheten Gegend der schielenden Gesichtslinie. Es besteht nun die Aufgabe darin, das Testobject (O) bezw. seinen dem Schiel-Auge angehörenden Eindruck, das Schielaugen-Halbbild, zur Deckung zu bringen mit dem der schielenden Fovea (F') angehörenden Nachbilde (NB). Hier handelt es sich also darum, zwei Eindrücke desselben Auges, den entoptischen der Fovea und den exogenen des Objectes in der Gesichtslinie, coincidiren zu lassen. Die mit einer Bleistiftmarke zu bezeichnende Stelle auf dem Papier oder der Wand bedeutet also den Fusspunkt der schielenden Gesichtslinie (f'), bestimmt die Schielstellung. Vorstehende Figur (1) mag das Verfahren veranschaulichen.

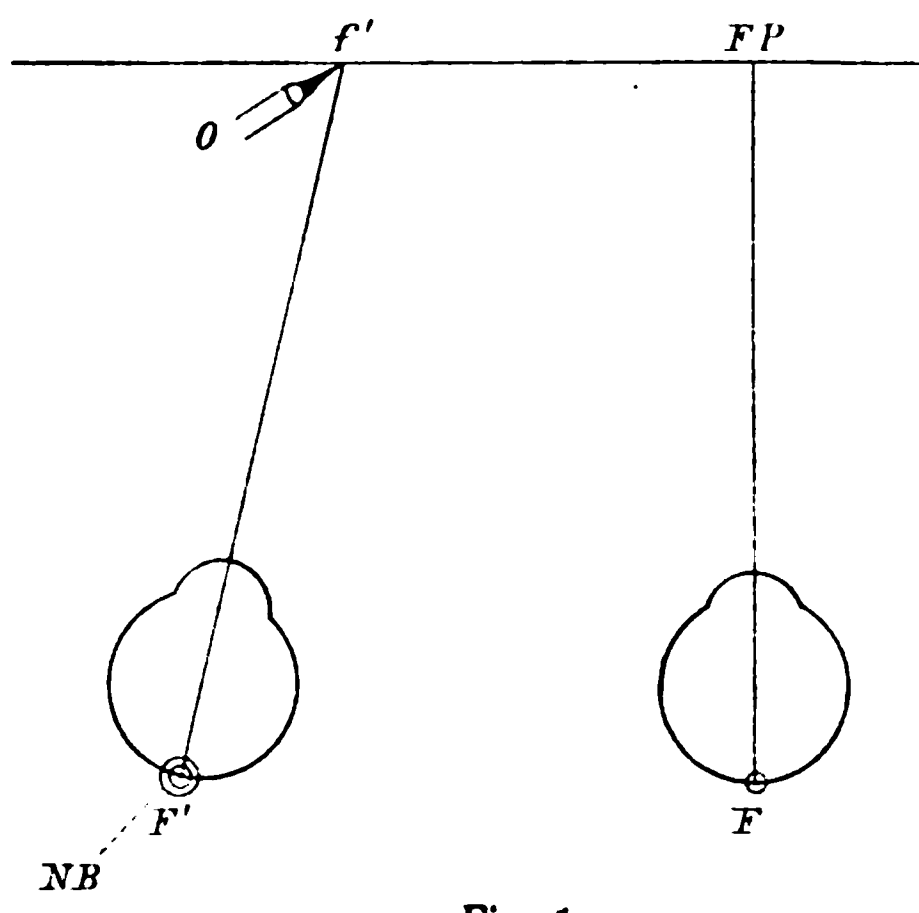


Fig. 1.

Wo bei diesem Versuche das Nachbild erscheint, ob am Fixationspunkt selbst oder ausserhalb desselben, ist zunächst ganz zu vernachlässigen. Nur muss man sich durch Abdecken des Schiel-Auges für Momente vergewissern, dass der Untersuchte thatsächlich den Eindruck der schielenden Fovea, nicht den gleichzeitig erzeugten excentrischen Eindruck des fixirenden Auges verwerthet. Für die zu spontanem Doppeltsehen disponirten Schielenden ist übrigens der erstere Eindruck in Folge seiner grösseren Deutlichkeit so wie so viel auffallender: die nicht zu Doppeltsehen

disponirten Schielenden bemerken hiebei wohl überhaupt nur das Halbbild des Schiel-Auges. — Man wiederholt den Versuch zur Controle einige Male und überzeugt sich dabei von dem Oscilliren der Schielstellung, auch wenn alle äusseren Bedingungen constant gehalten werden. Wiederholt man den Versuch in grösseren Intervallen, nach Tagen, Wochen, Jahren, so kann man eventuell einen geänderten Typus der Schielstellung, wieder mit Oscilliren innerhalb gewisser Grenzen, vorfinden.

Weiter constatirt man leicht, dass jeder oder fast jeder Schielende auf Grund dieser exacten Methode nicht bloss eine Horizontal-, sondern auch eine gewisse Vertical-Ablenkung erkennen lässt. Untersucht man genauer mit einer lothrechten Lichtlinie und mit Markirung der Enden des Nachbildes, so findet man regelmässig auch noch eine Rollungs-Abweichung. Die Schiel-Ablenkung erweist sich in der Regel als eine dreisinnige. Einen Fall von reiner Breiten-Abweichung ohne Höhen- und Rollungs-Ablenkung möchte ich überhaupt als einen ganz seltenen und eventuell nur temporär bestehenden Zufall betrachten. Die traditionelle Unterscheidung von Strabismus convergens-divergens, sursum-deorsum vergens und rotatorius betrachte ich als principiell unberechtigt. Die Theorie und wohl auch die Therapie des Schielens muss jedenfalls mit obiger Regel rechnen.

Aus den Maassen von Beobachtungs-Entfernung, Pupillendistanz und Horizontal-Abstand (a) des gefundenen, mittleren Fusspunktes ist der Horizontal-Schielwinkel leicht zu berechnen $\left(\delta = \beta \mp \alpha,\right.$ für 65 mm Pupillendistanz und 30 cm Beobachtungs-Abstand $\operatorname{tg} \beta = \frac{65}{300}$, $\beta = 12^0\, 13{,}5'$, $\left.\operatorname{tg} \alpha = \frac{65 \mp a}{300}\right)$.

Für 65 mm Pupillendistanz und 30 cm Beobachtungs-Entfernung entspricht am Horizontal-Schielwinkel

	1	2	5	10	20 cm
bei Divergenz:	1° 50′	3° 41,5′	9° 21′	18° 53′	36° 27,5′,
bei Convergenz:	1° 49′	3° 36,5′	8° 44,5′	16° 35,5′	27° 13,5′,

am Vertical-Schielwinkel

1	2	5	10	20 cm
1° 54,5′	3° 49′	9° 27,5′	18° 26′	33° 41,5′.

Das rechnerische Auswerthen der Schielstellungs-Bestimmung hat allerdings nur relativen Werth. Die diagnostische Haupt-Aufgabe ist auch ohne Rechnung zu lösen. Bequem, aber nicht ganz richtig (da hiebei der Scheitel des Winkels im fixirenden Auge liegt!) ist die Verwendung einer Winkelscala nach Maddox.

Schon durch die graphische Verzeichnung, welche uns dauernd interessante Protokolle liefert, ist ferner die bedeutsame Thatsache zu constatiren, dass die Schielstellung zwar mehr oder weniger ausgiebig, aber in charakterischer Weise sich zu ändern pflegt, wenn man einen Wechsel in den Abbildungs-Verhältnissen vornimmt (Schlodt-

MANN). Wenn wir z. B. das Schiel-Auge mit einem weissen Schirm verdecken (die Schielstellung wird dann auf einer zwischen Schirm und Auge aufgestellten Glasplatte markirt und die Marke hierauf nach Entfernen des Schirmes auf den Papierhintergrund projicirt) oder wenn wir bloss ein farbiges Glas vor dasselbe setzen, wie man es zur sog. Differenzirung der Doppelbilder zu thun pflegt, oder wenn wir eine mediane Scheidewand anbringen und alles bis nahe an den fixirten Punkt nur je einem Auge sichtbar machen und dergl. — immer wieder besteht die Gefahr, dass die Schielstellung, über das gewöhnliche Oscillationsbereich hinausgehend, einen ganz anderen Typus annimmt, der aber wieder oscillatorisch variirt. Freilich muss dies nicht eintreten oder wenigstens nicht in erheblichem Maasse. Doch bleibt jeder Schluss aus der Lage der künstlich differenzirten oder hervorgerufenen Doppelbilder auf die „Schielstellung unter den Verhältnissen des gewöhnlichen Sehens" sehr suspect — ganz abgesehen von der Möglichkeit anomaler Localisation und deren Aenderung (s. später).

Unentbehrlich hingegen ist die oben angedeutete einfache Rechnung, wenn man den Schielwinkel für verschiedene Entfernungen einigermaassen genau vergleichen will: schlägt er z. B. doch in meinem eigenen Falle für Rechtsfixation von 8° 44,5′ relative Divergenz für 11 cm Entfernung in 1° 22,5′ Convergenz für 200 cm Entfernung um!

Bereits SCHLODTMANN's Beobachtungen sprechen gegen eine einfache und allgemeine oder ausschliessliche Analogie der typenmässigen Schielstellungs-Aenderungen bei Wechsel der Abbildungs-Verhältnisse mit den Fusionsbewegungen beim Normalen: gewiss wäre die Möglichkeit einer solchen Parallele, wie sie zuerst A. BIELSCHOWSKY[1] angedeutet hat, Jedem sympathisch gewesen. Da SCHLODTMANN das Pro und Contra in diesem heute noch nicht spruchreifen Problem nicht weiter ausgeführt hat, sei hier eine kurze Bemerkung gestattet als Ergänzung und zur Vermeidung einer eventuell missverständlichen Auffassung des Passus bei SCHLODTMANN (seine Worte S. 291 in Klammern „Aenderung der Schielstellung ohne Aenderung der Localisationsweise!" beziehen sich auf den Hauptgedanken „Das umgekehrte Verhältniss — — primär geänderten Localisation", nicht auf den Nebengedanken „Analogie zu den Fusionsbewegungen").

I. Eine Aenderung der Schielstellung ohne Aenderung der „Localisation" würde dann eine einfache Analogie zu den Fusionsbewegungen beim Normalen gestatten, wenn z. B. beim Uebergange von Abblendung des Schiel-Auges zu dessen Mitreizung die Schielstellung sich in dem Sinne änderte, dass nunmehr eine von der fixirenden Fovea weniger disparate Stelle im Schiel-Auge gereizt wird. Es würde dann die Aenderung der Schielstellung auf Einstellung sehrichtungsgleicher Stellen gerichtet sein, so zu sagen auf eine gerade passende Einstellung und anomale binoculare Verschmelzung abzielen. Beim Normalen ändert bekanntlich ein Wechsel der Abbildungs-Verhältnisse die Beziehung der

[1] Mittheilung auf dem internat. Ophthalmologen-Congress in Utrecht 1899 und Untersuchungen über das Sehen der Schielenden. v. Graefe's Archiv f. Ophth. 1900. L. 2. S. 467.



Netzhäute, die Correspondenz nicht; die Abbildung des Objectes der Aufmerksamkeit auf disparaten Netzhautstellen veranlasst die auf correspondente Abbildung und binoculare Verschmelzung gerichtete Fusionsbewegung. — In vielen Schielfällen trifft wohl die oben formulirte Bedingung und damit die Möglichkeit einer Analogisirung unstreitig zu. Ein solcher Fall mag in der ersten Beobachtung einer Aenderung der Schielstellung unter der deckenden Hand (seitens A. Bielschowsky) vorliegen. Bei andren Fällen ist dies jedoch nicht der Fall: die Aenderung der Schielstellung bei Auf- und Zudecken des Auges ist so zu sagen eine dem Sinne nach paradoxe. So kann z. B. bei Oeffnen des abgeblendeten Schiel-Auges Zunahme des Divergentschielens statt der von der anomalen Sehrichtungsgemeinschaft geforderten Convergenz eintreten. — Unzureichendes Ausmaass bei richtigem Sinne der Bewegung oder ein Hinausschiessen der Schielstellungs-Aenderung über das Ziel würde die Möglichkeit einer Analogie zu den Fusionsbewegungen noch nicht ausschliessen. Andrerseits lassen sich gewisse, künstlich geschaffene Abbildungs-Verhältnisse (z. B. Trennung der Gesichtsfelder durch eine bis nahe an den Fixationspunkt reichende Scheidewand und zudem unbehindertes Sehen des fixirenden Auges oder Einschränkung von dessen indirectem Sehen durch eine stenopäische Lücke), denen je ein bestimmter, deutlich verschiedener Typus der Schielstellung entspricht, nicht, wie der obige Fall, unter das einfache Schema „Betheiligung — Abblendung des andren Auges" bringen.

II. Eine Aenderung der Schielstellung mit Aenderung der Localisation — der gewöhnliche Fall — würde dann eine allerdings complicirtere Analogie zu einer Fusionsbewegung gestatten, wenn die Stellungs-Aenderung wieder auf passende Einstellung gerichtet wäre, also wenigstens im gleichen Sinne wie die Localisations-Aenderung erfolgte. In vielen Fällen von Wechsel der Abbildungs-Verhältnisse trifft dies zu, in andren aber nicht (vgl. Schlodtmann, z. B. Tafel IX, Fig. 4).

III. Endlich kommt auch Aenderung der „Localisation" ohne Aenderung der Schielstellung vor: also Ausbleiben jedes mit einer Fixationsbewegung zu vergleichenden Effectes trotz geänderter, speciell vermehrter Disparation der Eindrücke in beiden Augen.

Das ganze Problem der Natur der typenmässigen Schielstellungs-Aenderung bei Wechsel der Abbildungs-Verhältnisse und der Analogie zu den Fusionsbewegungen, sowie die Frage nach dem nicht unwahrscheinlichen Vorkommen zweifelloser Fusionsbewegungen bei Schielenden mit anomaler Sehrichtungsgemeinschaft, speciell bei solcher der zweiten Gruppe, d. h. mit der äusseren Möglichkeit anomalen binocularen Einfachsehens, bedarf noch des erschöpfenden Studiums. Das Thema ist allerdings kein leichtes: auch hier kann nur die principielle Scheidung von „Localisation" und Schielstellung, von Sensorischem und Motorischem zum Ziele führen.

II. Diagnose und Charakterisirung der Localisationsweise.

Die zweite Aufgabe besteht in der Untersuchung des sensorischen Verhaltens. Es gilt festzustellen, ob zwischen den beiden Netzhäuten des Schielenden noch die normale, angeborene Beziehung, die Correspondenz, besteht, oder ob eine abnorme Beziehung, eine anomale Sehrichtungsgemeinschaft, sich ausgebildet und die Correspondenz in den Hintergrund gedrängt hat. Auch diese Frage nach der Deckungsweise oder „relativen

Localisation der beiden Einzelsehfelder" ist durch Verwendung von Nachbildern sehr leicht zu entscheiden (**Methode der Prüfung und zahlenmässigen Charakterisirung der anomalen Localisation nach** Tschermak).

Man verfährt ganz ähnlich wie dies oben für die Bestimmung der Schielstellung beschrieben wurde. Es wird nämlich wieder zuerst das eine Auge verdeckt und der Fovea des andren, später schielenden Auges ein dauerhaftes Nachbild eingeprägt, z. B. durch Fixation der Unterbrechungsmarke einer verticalen Glühlinie oder des schwarzen Punktes inmitten eines verticalen Streifens aus rothem Papier auf weissem oder grauem Grunde. Sodann wird in dem andren Auge gesondert gleichfalls ein Nachbild, z. B. durch Fixation einer horizontalen Glühlinie oder eines horizontalen Papierstreifens, erzeugt. Lässt man nun den Patienten auf eine gleichmässig helle Fläche blicken, so gelingt es ihm leicht, anzugeben, ob sich die beiden Linien zu einem regulären Kreuze zusammenfügen, oder ob der eine Arm gegen den andren, fixirten verschoben erscheint. Im ersteren Falle ist das sensorische Verhalten ein normales, es besteht trotz der motorischen Störung normale Combinations- oder Deckungsweise der beiden Einzelsehfelder, es functionirt die Correspondenz der Netzhäute. Solche Schielfälle bezeichne ich als erste Gruppe.

Im Falle von excentrischer Lage des Schielaugen-Nachbildes liegt der Beweis vor, dass sich die Eindrücke der beiden Netzhautmitten nicht mehr in der normalen Weise decken: die Eindrücke oder das Sehfeld des schielenden Auges sind verschoben gegenüber dem Sehfelde des fixirenden Auges. Eine Reihe von Erscheinungen, die ich an andren Orten[1] eingehend besprochen habe (speciell die Möglichkeit einer wenigstens zeitweiligen binocularen Mischung von verschiedenen Helligkeiten und Farben), berechtigt meines Erachtens zu dem Schlusse, dass dieser abnormen relativen Localisationsweise der beiden fovealen Nachbilder eine anomale Beziehung der beiden Augen, eine anomale Sehrichtungsgemeinschaft, nicht ein abnormes selbstständiges Localisiren jedes einzelnen Auges zu Grunde liegt. Fälle mit sowohl motorischer als sensorischer Störung, also Schielende mit anomaler Sehrichtungsgemeinschaft, bilden nach meiner Eintheilung die zweite und die dritte Gruppe.

Die differentialdiagnostische Entscheidung, ob der Eindruck der schielenden Fovea normal oder abnorm localisirt erscheint, wird übrigens schon bei der Bestimmung der Schielstellung vorweggenommen: doch lasse man den Patienten bei dieser ersteren nicht so sehr auf den scheinbaren Ort des allein erzeugten Schielaugen-Nachbildes achten, als vielmehr ganz unbeeinflusst die Deckung mit dem Testobjecte ausführen.

Der subjective Ort des excentrischen Erscheinens des Schielaugen-Nachbildes, die subjective Sehrichtung der schielenden Fovea, der Seh-

[1] Vgl. speciell v. Graefe's Archiv f. Ophth. LV. 1. S. 3, 6–9.

richtungs-Unterschied zwischen den beiden Netzhautmitten ist als solcher natürlich nicht durch äussere, geometrische Messung bestimmbar. Nur in der Weise ist eine zahlenmässige Charakterisirung, keine Messung der Anomalie möglich, dass man durch das Netzhautbild eines Testobjectes (O) diejenige excentrische Stelle im fixirenden Auge (A) aufsucht, deren Eindruck sich mit jenem der schielenden Fovea (F′) deckt. Man bestimmt also diejenige objective Richtungslinie, d. h. ihren Fusspunkt (a), welche auf die mit der schielenden Fovea (F') sehrichtungsgleiche Stelle (A) hinzielt. Aus dem Abstande jenes Fusspunktes (a) vom Fixationspunkte (FP) ergiebt sich ohne Weiteres der Excentricitätsgrad ($\sphericalangle AF$) jener charakteristischen Netzhautstelle im fixirenden Auge. In Figur 2 ist das Princip der Methode dargestellt.

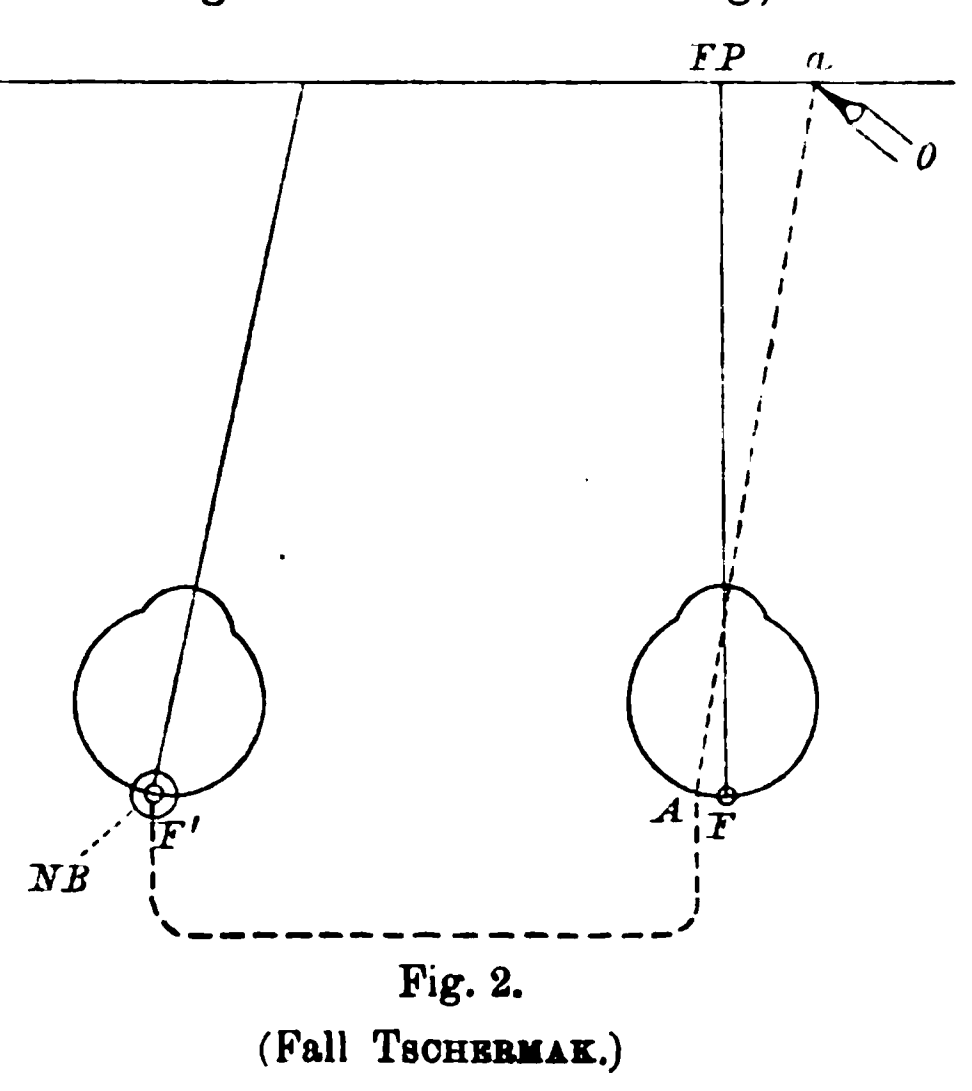


Fig. 2.
(Fall Tschermak.)

Bei diesem Versuche spielt die Schielstellung an sich gar keine Rolle: man kann z. B. das schielende Auge mit dem Finger aus seiner Lage drängen und beliebig herumführen, sein Nachbild verharrt an demselben scheinbaren Orte. (Schluss folgt.)

Klinische Beobachtungen.

[Aus Prof. Hirschberg's Augenheilanstalt.]

I. Ueber einen Fall von präsenilem Star mit Symptomen von angeborener Bulbär-Paralyse.[1]

Von Dr. Kurt Steindorff.

Die Kranke, die ein eigenthümliches Krankheitsbild illustrirt, ist 45 Jahre alt. In Folge einer leichten psychischen Schwäche kann sie keine ganz genauen anamnestischen Angaben machen. Sie war als Kind viel krank, weiss jedoch nichts von Krämpfen, hat dann später ein Mal Typhus gehabt und war stets schwach. Sie hat die Augen nie ganz schliessen können, ihre Sprache war stets so eigenartig wie jetzt. Die Sehkraft sinkt angeblich seit einem Jahre.

Die Kranke ist sehr schwächlich, hat auffallend kleine Hände und Füsse

[1] Vorgetragen in der Berliner ophthalmolog. Gesellschaft am 23. October 1902.

und magere Arme. Die Sprache ist näselnd verwaschen und undeutlich, als hätte die Patientin einen Kloss im Munde, und erinnert unverkennbar an die bei progressiver Bulbär-Paralyse vorkommende Sprachstörung. Dieser Ataxie der Sprache entspricht eine gewisse Ataxie der unteren Extremitäten, eine Coordinations-Störung, die beim Knie-Hackenversuch noch deutlicher wird. Ihre Muskeln ermüden sehr schnell, erholen sich aber leicht wieder. Störungen beim Kauen und Schlingen, sowie in der Blasen- und Mastdarmfunction fehlen, die Zunge ist von normaler Festigkeit und zeigt keine fibrillären Zuckungen. Der Patellar-Reflex ist links erloschen, rechts nur schwach; die Pupillen reagieren befriedigend auf Licht-Einfall. Die Sensibilität wurde allenthalben normal befunden. Die rechte Lungenspitze zeigt etwas Dämpfung und verschärftes Vesiculär-Athmen, sonst ergab die Untersuchung der inneren Organe keine Abweichungen von der Norm.

Am auffallendsten ist der schlaffe, müde Gesichts-Ausdruck, der durch leichte Ptosis und die Unfähigkeit völligen Lidschlusses bedingt ist. Auch in seinen übrigen Aesten ist der N. facialis paretisch: vor allem kann die Patientin die Stirn nicht runzeln und giebt an, dass sie es nie gekonnt habe, dass vielmehr ihre Stirn stets glatt geblieben sei; sie kann nicht pfeifen, die Backen nicht aufblasen u. s. w. Auf beiden Seiten ist ausser dem Oculomotorius-Ast des Levator und ausser dem Facialis (hauptsächlich dem oberen) beiderseits der N. abducens in seiner Function etwas beeinträchtigt. Es handelt sich also um Symptome von angeborener, anscheinend nicht progressiver und unvollständiger Bulbär-Paralyse.[1] Die herabhängenden Lider, der schlaffe, leidende Gesichts-Ausdruck, der reife Star in verhältnissmässig jugendlichem Alter bilden eine Vereinigung von Symptomen, die Herrn Geheimrath Hirschberg bereits seit 30 Jahren auffiel und die er in seinen Kranken-Tagebüchern ganz kurz als „Cataracta cachectica" bezeichnete. Dieser Name soll nicht in die Literatur eindringen, sondern dient nur für unsere Klinik (gewissermaassen ad usum proprium) zu schneller Verständigung bei diesen sehr seltenen Fällen.

Als diese Patientin Anfang Juli sich zum ersten Male in unsrer Anstalt vorstellte, war ihre Sehkraft durch die Linsentrübung auf Fingerzählen rechts in 6′, links in $1^1/_2$′ herabgesetzt, und das Gesichtsfeld, soweit es bei ihren Angaben genau aufzunehmen war, beiderseits normal. Die Extraction dieser Art von Staren ist nicht so einfach, wie die der gewöhnlichen. Denn wenn die Rindenreste nach der Extraction nicht gehörig entleert werden, so kommt es leicht zu Iritis und streifenförmiger Keratitis. Daher ist bei ihnen die Operation mit runder Pupille zu widerrathen; in unserem Falle war sie schon deswegen nicht angebracht, weil die Kranke recht ungeschickt, furchtsam und unfähig war, die Augen zu drehen. Dazu kam noch eine durch den Lagophthalmus bedingte Verdickung und Unebenheiten des Augapfel-Bindehautstreifens unterhalb des Hornhaut-Randes, wobei zu bemerken ist, dass Trachom nicht nachweisbar war. Wohl aber Haarkrankheit, d. h. ganz feine, helle Härchen, die hinter den normalen Wimper-Reihen des unteren Lidrandes gerade nach oben gegen die Augapfel-Bindehaut gerichtet waren und mehrfach, zumal vor den Operationen, ausgerupft werden mussten.

So wurde denn zunächst links eine präparatorische Iridectomie vorgenommen und nach deren reizloser Heilung dieselbe Operation rechts ge-

[1] Ueber die wirkliche anatomische Begründung dieser merkwürdigen Krankheit vermögen wir uns nicht zu äussern. Jedenfalls fehlen einige Nerven-Lähmungen in diesem Syndrom, so dass man nicht von eigentlicher Bulbär-Paralyse reden kann, doch erinnert es an die sog. myasthenische Form der Bulbär-Paralyse.



macht. 14 Tage nach der Iridectomie des rechten Auges wurde an diesem die Extraction ausgeführt, die normal, schnell und zufallsfrei beendet wurde. Wegen des fehlenden Lidschlusses wurden unmittelbar vor dem Star-Schnitt zwei sogenannte Epidermoidalnähte horizontal unterhalb der unteren und oberhalb der oberen Wimpern angelegt und nach Beendigung der Star-Operation geknüpft. So gelang der Lidschluss mechanisch und ersetzte den physiologischen.[1] Die Linse war, wie auch in den übrigen Fällen dieser Starform, weiss, klein und maass $7:3^1/_2$ mm; auch auf dem andren Auge hatte der Star diese Maasse. Die Heilung verlief reizlos, aber die für die „Cataracta cachectica" einigermaassen charakteristische streifenförmige Hornhaut-Trübung wurde auch bei dieser Patientin beobachtet. Die erste Sehprüfung ergab $+ 14,0$ D. sph. $= {}^5/_{20}$. Die Kranke erholte sich bei weiterem Verweilen in der Anstalt zusehends, lernte aber nicht, die Lider zu schliessen. 2 Monate nach der präparatorischen Iridectomie wurde nun auch links der Star extrahirt, unter denselben Kautelen, namentlich bezüglich der Lider, und zwar kam es während der Heilung nicht zu der sonst beobachteten Keratitis. Auch links sieht sie mit $+ 14,0$ D. sph. $= {}^5/_{20}$. Die erst jetzt mögliche ophthalmoskopische Untersuchung ergab normalen Augenhintergrund, während sich in einem der früheren Fälle auf beiden Augen circulär um den Aequator ganz kleine, zart gescheckte, dicht gedrängte Herde vom Charakter der bei uns sogenannten hepatischen fanden.

Die in Rede stehende Starform, die in unserer Anstalt bisher in 4 Fällen beobachtet wurde, befällt im Allgemeinen nur Frauen um das 40. Lebensjahr; ihr ist der eigenartige Gesichts-Ausdruck und die Unfähigkeit, die Lider ganz zu schliessen, eigenthümlich.

II. Eine eigenthümliche Atropin-Vergiftung.

Von Dr. Dreisch in Ansbach.

Im Vorstehenden möchte ich über einen Fall von Atropin-Vergiftung berichten, welcher sowohl hinsichtlich seiner Entstehung, als auch seines Verlaufes manches Seltsame bieten dürfte.

Ein 35jähriger Fabrikarbeiter W. consultirte mich wegen einer seit 8 Tagen bestehenden Entzündung des linken Auges. Die Untersuchung ergab die ausgesprochenen Erscheinungen einer Regenbogenhaut-Entzündung, die Pupille war mit Exsudat bedeckt, die Regenbogenhaut ringförmig verwachsen; es bestand starke ciliare Reizung und die damit verbundenen Schmerzen. Anamnestisch war festzustellen, dass Patient vor 8 Tagen plötzlich mit Schmerzen des Morgens erwachte und gleichzeitig Abnahme der Sehkraft auf dem linken Auge bemerkt. Patient hatte eine sehr bewegte Vergangenheit. Nach 6jähriger Dienstzeit in der Fremdenlegion war er flüchtig gegangen und nach langen entbehrungsreichen Fahrten wieder in Deutschland gelandet. Während dieser Zeit litt er wiederholt an rheumatischen Affectionen, sowie einmal an Gonorrhöe. Luetische Infection stellte er in Abrede.

---

[1] Dieser mechanische Lidschluss wurde von einem französischen Fachgenossen als allgemeine Methode empfohlen, was aber unzweckmässig ist. Aber in solchen Fällen, wie der vorgestellte, ist die Methode anzurathen. Gelegentlich kommt auch bei Alter-Star absolute Unfähigkeit des physiologischen Lidschlusses vor und erheischt Lidnaht. Dieselbe wird bei uns am 3. Tage nach der Extraction gelöst.

Einige Tropfen einer 1 °/₀ Atropin-Lösung in einem Zeitraum von 15 Minuten ins Auge eingeträufelt, hatte keine Wirkung. Ich brachte deshalb 0,001 Atropin in Substanz in den Bindehautsack, comprimirte das Thränenröhrchen und nach etwa 12 Minuten erweiterte sich die Pupille nach innen oben. Ich gab dem Patienten noch einige allgemeine Ordinationen und entliess ihn mit der Weisung, am nächsten Tage wieder in die Sprechstunde zu kommen.

Nach etwa einer Stunde kam die Hausfrau des Patienten mit der Bitte, ich solle mich doch einmal nach demselben umsehen. Als er von mir nach Hause gekommen sei, habe er über eingenommenen Kopf, Uebelkeit und Trockenheit im Halse geklagt. Danach sei er sonderbar geworden, spreche wirres Zeug, sei unruhig, so dass sie fortgelaufen sei, um mich zu holen.

Da ich aus den kurzen Angaben der Frau entnehmen zu können glaubte, dass es sich möglicher Weise um eine Atropin-Vergiftung handeln könne, nahm ich Morphium-Lösung mit und beeilte mich, den Patienten aufzusuchen.

Ich fand ihn angekleidet auf dem Bett liegen, bewusstlos, unruhig mit den Händen agitirend. Die Pupille des gesunden Auges war weit und reactionslos, der Puls war kräftig, jedoch sehr beschleunigt (132), das Gesicht stark geröthet, die Athmung keuchend. Die Diagnose war mir nach diesem kurz aufgenommenen Befund unzweifelhaft, ich injicirte dem Patienten sofort 0,03 Morphium und liess ihm eine Eisblase auf den Kopf legen. Während der nächsten Viertelstunde nahm die Unruhe des Patienten zu, er schlug mit Armen und Beinen um sich, sprach wirre Sätze, zuweilen konnte man verstehen, dass er fürchtete, gemordet oder mit Messern gestochen zu werden. Nach einer Viertelstunde wurde er ruhiger und schlief ein; die Nasenflügel zuckten, ebenso die mimischen Muskeln des Gesichts. Die Athmung war röchelnd; die Herzthätigkeit gut.

Nach 2 Stunden schlief Patient noch einen tiefen Schlaf, die Pupille des gesunden Auges reagirt träge auf Licht-Einfall. Die ganze Nacht über schlief Patient sehr ruhig. Als ich ihn am frühen Morgen aufsuchte, war er bei Bewusstsein, nur noch etwas desorientirt. Er gab auf Anfragen Antwort, klagte über Uebelkeit, Appetitlosigkeit, allgemeine Mattigkeit und Trockenheit im Halse. Das Aussehen war blass, Pupillenreaction war vorhanden, wenn auch träge. Die Sehnenreflexe waren deutlich gesteigert. Patient gab an, er habe in der Nacht die Empfindung gehabt, als würde er von Ungeziefer gestochen und verspüre jetzt noch Jucken am ganzen Körper. Die Prüfung auf Accommodation am Nachmittag ergab, dass der Nahepunkt deutlich hinausgerückt war. Patient selbst äusserte, dass er Alles verschwommen sehe. Am nächsten Morgen waren alle Erscheinungen verschwunden.

Während ich schon in vielen Fällen Atropin in Substanz in den Bindehautsack unter Compression des Thränenröhrchens einbrachte und ausser Trockenheit im Hals noch nie Vergiftungs-Erscheinungen beobachtete, traten hier derartig stürmische Erscheinungen zu Tage, die indes wie gewöhnlich sehr rasch wieder verschwanden. Ich vermag mir dies nur dadurch zu erklären, dass das Nervensystem des Mannes, dessen Vorgeschichte ich kurz geschildert, nicht die nöthige Widerstandsfähigkeit hatte und schon auf eine kleine Dosis des Giftes mit so lebhaften Erscheinungen reagirte. Auffallend ist ferner die erhöhte Reizbarkeit der sensiblen Nerven-Endigungen, sowie die der vasomotorischen Nerven, ferner die Betheiligung des Hemmungs-Apparats der Herzthätigkeit im Sinne einer Lähmung.

Bemerkenswerth ist die prompte therapeutische Wirkung des Morphium.

III. Thränensack-Entzündung bei Heufieber.

Von Dr. L. Caspar in Mülheim a. Rh.

Am 13. Juni d. J. stellte sich mir ein den besseren Ständen angehöriger junger Mann von 18 Jahren vor wegen einer in der Nacht vorher entstandenen, schmerzhaften Röthung und Anschwellung in der Gegend des rechten inneren Augenwinkels. Patient war mir seit Jahren bekannt; wiederholt hatte er mich wegen zunehmender Kurzsichtigkeit aufgesucht; weitere krankhafte Veränderungen waren nie aufgetreten. Jetzt litt er seit einer Woche an Schnupfen, leichter Reizung der Bindehaut und nächtlichen Asthmaanfällen, kurz an ausgesprochenem Heufieber, einem Leiden, mit welchem er seit einigen Jahren stets zur nämlichen Zeit geplagt war, mit dessen Erscheinungen ich selber überdies aus langjähriger eigener Erfahrung nur zu sehr vertraut bin.

Es fand sich eine reichlich erbsengrosse, pralle, sehr druckempfindliche Anschwellung des rechten Thränensackes. Die Haut daselbst war leicht geröthet. Aus den Thränenpunkten liess sich nichts ausdrücken. Bindehaut beiderseits mässig blutüberfüllt, aber ohne schleimige Absonderung.

Nachdem einen Tag lang Leinsamen-Umschläge gemacht worden, wurde am 14. Juni der Thränensack in der üblichen Weise von der Haut aus eröffnet, worauf sich eine ziemliche Menge gelben Eiters entleerte. Unter Ausspritzungen mit warmer Sublimat-Lösung heilte die Sache ohne weitere Folgen in 3 Tagen.

Dass im vorliegenden Falle die Thränensack-Entzündung in ursächlichem Zusammenhang mit dem Heufieber stand, dünkt mir mangels jeden andren Grundes für dieselbe eine ziemlich einwandfreie Annahme. Allerdings handelt es sich anscheinend um ein seltenes Zusammentreffen; denn soweit mir die betreffende Literatur zugänglich ist, finde ich von einem solchen nichts erwähnt. Zum Verwundern ist das übrigens nicht, wann man sich vergegenwärtigt, dass der durch den Heufieber-Erreger — welcher Art dieser nun auch sein mag — veranlasste Schnupfen wenig Neigung hat, eine ausgesprochen schleimige oder gar schleimig-eitrige Absonderung zu liefern, wie solche beim gewöhnlichen Schnupfen das Endstadium zu bezeichnen pflegt. Es bedarf, eben so wie in der Nase, auch im Thränen-Sack einer Misch-Infection, der Ansiedlung von Eiter-Erregern auf einer Schleimhaut, welche, durch den Heufieber-Erzeuger in eine krankhafte Schwellung specifischer Natur versetzt, grade hierdurch möglicher Weise eine verringerte Aufnahmefähigkeit für solche Keime besitzen mag.

Unser Büchertisch.

Neue Bücher.

1. Das Trachom (Conj. granul., ägyptische Augen-Entzündung). Kurze Darstellung der Differential-Diagnose, Therapie und Prophylaxe. Ein Leitfaden für Trachom-Kurse von Prof. ord. Th. Axenfeld in Freiburg. (Freiburg i. Br. u. Leipzig, Speyer & Kaerner, 1902. 36 S.)

*2. Abhandlungen zur Physiologie der Gesichts-Empfindung aus dem physiol. Institut zu Freiburg i. Br., herausgegeben von J. v. Kries. Zweites Heft. (Leipzig, J. A. Barth, 1902.)

*3. Ueber Aphasie und andre Sprachstörungen, von Dr. H. Charlton Bastian, Prof., M. A., M. D., F. R. S. Mit Genehmigung des Verf.'s aus dem Englischen übersetzt von Dr. med. M. Urstein. (Leipzig, W. Engelmann, 1902.)

*4. Ueber die Skiaskopie-Theorie, von Dr. Hugo Wolff. (Berlin, 1903.)

Gesellschaftsberichte.

1) **Medicinisch-naturwissenschaftliche Gesellschaft in Jena (Section für Heilkunde).** Sitzung am 3. Juni 1901. (Deutsche med. Wochenschrift. 1901. Nr. 31.)

Wagenmannn: a) Exophthalmus pulsans des rechten Auges mit Erblindung des Auges längere Zeit nach Unterbindung der Carotis communis.

b) Noma am Auge (symmetrische Gangrän der Lider und der Thränensack-Gegend). Der Fall betraf ein 6wöchentliches, gut genährtes Kind. Die Geschwürsbildung ging bis auf die Sklera. Nach 14 Tagen Tod an Entkräftung. — Die Ursache der Affection am Auge ist unbekannt.

c) Doppelte Perforation des Auges durch Schuss-Verletzungen. Zwei Fälle: das eine Mal Perforation durch ein relativ grosses Projectil (Revolver), das zweite Mal durch ein Schrotkorn. In diesem zweiten Falle musste wegen heftiger Schmerzen enucleïrt werden. C. Hamburger.

2) **Aerztlicher Verein in Nürnberg.** Sitzung am 17. October 1901. (Deutsche medicinische Wochenschrift. 1901. Nr. 47.)

F. Giulini demonstrirt ein wegen traumatischer Iridocyclitis 7 Monate nach der Verletzung enucleïrtes Auge, bei dessen Section sich ein bohnengrosses Aderhaut-Melanosarcom findet. Vortr. hält das Trauma für die Ursache der Geschwulstbildung.

Neuburger stellt einen Fall von Siderosis bulbi vor, welcher dadurch merkwürdig ist, dass der Kranke von einer Verletzung dieses Auges gar nichts weiss. Bekannte haben ihn auf die Verfärbung aufmerksam gemacht. Das Auge ist erblindet, an der Iris sieht man ein dreieckiges Loch (Durchschlagsstelle). „Hirschberg's Sideroskop giebt beim Anlegen des inneren unteren Quadranten Ausschlag"; Röntgen-Aufnahme bisher negativ. Aus dem objectiven Befund hält Vortr. die Verletzung durch einen Eisensplitter für sicher und will das „Unfallsverfahren" einleiten lassen.

Alexander zeigt mikroskopische Präparate von Lenticonus posterior mit Arteria hyaloidea persistens. C. Hamburger.

3) **Medicinische Gesellschaft zu Giessen.** Sitzung am 4. Februar 1902. (Deutsche medicinische Wochenschrift. 1902. Nr. 10.)

Vossius: Ophthalmologische Mittheilungen.

Bericht über einen 44 Jahre alten Mann, welchem vor 8 Jahren ein Eisensplitter ins linke Auge (Glaskörper) geflogen war. Da die Operation verweigert wurde, liessen sich alle Stadien der Verrostung klinisch verfolgen. 5 Jahre nach dem Unfall trat „spontane" Linsenluxation auf. 8 Jahre nach der Verletzung kam Patient wieder wegen heftiger Schmerzen; es fand sich, dass der Eisensplitter in die vordere Kammer übergetreten war und der Iris auflag. Operation, mit + 12 D S = Finger in 1 m.

Vortr. zeigt ferner Photographien eines 8jährigen, früher rachitischen Knaben mit eigenthümlich verbildetem Schädel und partieller Sehnervenatrophie. C. Hamburger.

4) **Verein für wissenschaftliche Heilkunde in Königsberg i. Pr.** Sitzung am 17. Februar 1901. (Deutsche med. Wochenschrift. 1902. Nr. 18.)

Kuhnt bespricht die Indicationen, Operations-Arten und Complicationen bei Entfernung der durchsichtigen Linse in Fällen von excessiver Myopie. Er hält die Operation nur für indirect, wenn 1. bei Myopie $\geqq$ 15 D.-Gläser nicht vertragen werden; 2. die Myopie dauernd fortschreitet; 3. in Folge von Myopie Erwerbsunfähigkeit resultirt. Als absolute Contra-Indication betrachtet er Neigung zu Blutungen. Vortr. discindirt central und oberflächlich und macht hierauf die Linear-Extraction. Zwei Mal wurde Netzhaut-Ablösung beobachtet, desgleichen kam Glaucom vor, durch Iridectomie geheilt; diese Complicationen traten auf, trotzdem die Operationen tadellos verlaufen waren. Bei jugendlichen Individuen kommen Nachstare fast ausnahmslos zu Stande. C. Hamburger.

5) **Schlesische Gesellschaft für vaterländische Kultur in Breslau.** Sitzung am 25. April 1902. (Deutsche med. Wochenschrift. 1902. Nr. 25.)

1. Heine: Beiträge zur wissenschaftlichen Verwerthung der Photographie in der Medicin.

Demonstration eines vom Vortr. construirten Apparates, aus vier auf einander senkrecht stehenden Spiegeln bestehend. Ein in diesen Apparat hineingestellter, auf einer Glasunterlage ruhender Gegenstand wird von allen Seiten zugleich sichtbar und kann in dieser Weise photographisch wiedergegeben werden Vortr. zeigt sodann die Anwendung des Prisma zur Herstellung combinirt zusammengesetzter Photographien.

2. Uhthoff: Ein aussergewöhnlicher Fall von hochgradigem Strabismus convergens paralyticus und dessen operative Behandlung. (Krankenvorstellung.)

Der Fall betrifft einen 35jähr. Mann, der vor 10 Jahren eine Lähmung des rechten Abducens erlitt, so hochgradig, dass der Pupillarrand hinter dem Thränenpunkte stand. Vor einem Jahre Abducens-Lähmung auch des andren Auges — Arbeits-Unfähigkeit. Durch die Operation wurde Arbeits-Fähigkeit erzielt.

3. Enslin demonstrirt einen Knaben mit Sehnervenschwund bei Thurmschädel. Die (frühzeitig verknöcherte) Sutura sagittalis ist bei dem Patienten deutlich zu fühlen. Ausserdem besteht starke Prominenz der Bulbi, hervorgerufen durch die auffallende Seichtheit der Augenhöhlen. C. Hamburger.

6) **Medicinischer Verein in Greifswald.** Sitzung am 3. Mai 1902. (Deutsche med. Wochenschrift. 1902. Nr. 25.)

Sophus Ruge: Ueber Pupillar-Reflexbogen und Pupillar-Reflexcentrum.

Vortr. glaubt den Nachweis erbracht zu haben, dass das Centrum des Pupillar-Reflexes intracerebral gelegen sei, nicht spinal, wie besonders Bach-Marburg annimmt. Der Nachweis gründet sich auf das Erhaltenbleiben der Pupillen-Reaction bei Katzen und Kaninchen für die Dauer von $^1/_2$ bis $1^1/_2$ Minuten, nachdem die Thiere in der Gegend zwischen Occiput und ersten Halswirbel decapitirt waren, also kein Halsmark mehr im Zusammenhang

mit der Medulla oblongata und dem Cerebrum geblieben war. Vortr. schliesst sich der Ansicht Bernheimer's an, dass das Reflexcentrum in den kleinzelligen, paarigen Medialkernen des Oculomotorius gelegen sei.

Westphal bezeichnet Ruge's Methode als wesentlichen Fortschritt.

C. Hamburger.

---

7) Ophthalmological Society of the United Kingdom.

Sitzung vom 12. Juni 1902.

Secundär-Carcinom des Auges.

Rockliffe berichtet über die Ergebnisse der pathologisch-anatomischen Üntersuchung eines früher vorgestellten Falles von Carcinom-Metastase im Auge bei primärem Mamma-Carcinom.

Lepröses Geschwür der Cornea.

Tod durch Atropin-Vergiftung: Betrifft cin 10 Monate altes, sehr zartes, an Convulsionen leidendes Kind, bei dem innerhalb 30 Stunden etwa 10 Tropfen einer 1 % Atropin-Lösung eingeträufelt werden.

Doppelseitiger congenitaler Mikrophthalmus.

Bronner berichtet über zwei Familien: In der einen litten der Vater und vier von 8 Kindern, in der andren die Mutter und alle 4 Kinder an doppelseitigem Mikrophthalmus und Cataract.

Colloide Degeneration der Conjunctiva. Während die Conj. palpebr. von alten Trachom-Narben bedeckt waren, zeigte die die Conj. bulbi eine geschwollene, durchscheinende Falte, die über das obere Drittel der Cornea beider Augen herabhing; genaue Beschreibung des mikroskopischen Befundes.

Sitzung vom 4. Juli 1902.

Netzhaut-Ablösung mit Ausgang in vollkommene Heilung.

Cartwright berichtet über einen Fall von Netzhaut-Ablösung nach Cataract-Extraction.

Sydney Stephenson stellt 6 Personen vor, deren Strabismus convergens er durch plastische Verlängerung der Rectus internus-Sehne erfolgreich behandelt hatte.

Loeser

Referate, Uebersetzungen, Auszüge.

1) Mittheilungen aus der Augen-Klinik des Carolinischen Medico-Chirurgischen Instituts zu Stockholm, herausgegeben von Dr. J. Widmark (4. Heft. 1902).

I. Ein Fall von intracapsularer Resorption des Altersstars, von C. Lindahl.

68 jähriger Landwirth wurde im 47. Lebensjahre auf dem rechten Auge mit gutem Erfolge star-operirt. Zwei Jahre später war auch das linke Auge starblind, und blieb in diesem Zustand 10 Jahre lang, wo die Sehschärfe, laut Angabe, wiederzukehren begann. Da die Sehkraft des rechten operirten Auges allmählich abgenommen hatte, bediente sich Patient unter Anwendung des für das rechte Auge vorgeschriebenen Starglases des linken anfänglich blinden Auges. Von Prof. Widmark wurde der Star des linken Auges entfernt: ein kleiner Kernrest wurde in dem sonst zusammengefallenen Kapselsack gefunden.

II. Einige klinische und bakteriologische Beobachtungen über die Influenza-Conjunctivitis bei Säuglingen, von J. Jundell.

Verf. veröffentlicht 9 Krankengeschichten von jungen Kindern im ersten und zweiten Lebensjahre, die an Influenza-Conjunctivitis erkrankt waren, und bei denen allen es gelang, den Influenza-Bacillus rein zu züchten.

Die Zahl der Influenza-Bacillen in den Bindehäuten war eine sehr grosse. In den schwersten Fällen waren die Symptome so ausgeprägt, dass an eine durch Gonokokken-Infection hervorgerufene Entzündung der Bindehaut gedacht werden konnte. In allen Fällen befiel die Influenza-Conjunctivitis die Bindehäute beider Augen und hielt durchschnittlich 1 bis 2 Wochen an. Die Behandlung bestand in den schwereren Fällen in einer Spülung mit lauwarmem Wasser.

III. Ueber Operation von Symblepharon nach May, von John Landström.

Verf. veröffentlicht 4 Fälle, in denen die Symblepharon-Operation von Prof. Widmark nach der im Jahre 1898 von May veröffentlichten Methode (mit Hilfe Thiersch'scher Hautläppchen) ausgeführt wurde. Wie aus den Krankengeschichten hervorgeht, hat sich May's Operations-Methode in allen Fällen sehr wirkungsvoll erwiesen.

IV. Zwei Fälle von Concrement im Canaliculus lacrymalis superior, von Dr. Albin Dalén.

Es handelt sich in beiden Fällen um hanfsamengrosse Concremente, die nach Spaltung aus dem oberen Thränenröhrchen entfernt werden. Nach der bakteriologischen Untersuchung glaubt Verf. die gewöhnlich bei Aktinomykose der Menschen vorkommenden Pilze ausschliessen zu können; es handelt sich bei diesen Thränenweg-Concrementen gewöhnlich um Streptothricheen.

V. Zur Aetiologie der Kurzsichtigkeit, von Johan Widmark.

Verf. hat aus seiner Privat-Praxis 100 Fälle von theils monocularer Myopie, theils binocularer Myopie mit einem Unterschied der Refraction beider Augen von mindestens zwei Dioptrien zusammengestellt. Er folgert aus seinen Beobachtungen, dass, wenn aus irgend einer Ursache die Sehschärfe des einen Auges vor dem Schulalter geschwächt ist, die Arbeits-Myopie sich in der Regel vorzugsweise auf dem anderen sehkräftigen Auge ausbildet. „Die Hauptursache der Arbeits-Myopie ist das Nahesehen an sich, die Perception in der Macula und die damit verbundenen Processe am hinteren Pol des Auges.“

VI. Das Siderophon, ein Apparat zum Nachweis in den Körper, besonders ins Auge eingedrungener Eisenstücken, von Dr. Martin Jansson.

Die Beschreibung des Apparates, der bei Anwesenheit eines Eisensplitters einen deutlichen Laut hören lässt, muss im Original nachgelesen werden.

VII. Ein Fall von Blepharochalasis, von Albin Dalén.

Den von Fuchs, Fehr und Pick beschiebenen Fällen von Blepharochalasis reiht Verf. einen neuen an, der einen 12jährigen Knaben betraf. Der ausgeschnittene Haut-Streifen wurde einer mikroskopischen Untersuchung unterzogen, deren Resultat dem Befunde in dem Fehr'schen Falle sehr ähnelte. Verf. legt das Hauptgewicht auf den Schwund der elastischen Fasern. Ob die Blepharochalasis durch ein vorangeganges Oedem oder durch angioneurotische Störungen verursacht wird, lässt sich mit Sicherheit nicht bestimmen.

VIII. Ueber die Bedeutung der venerischen Krankheiten als Ursache der Erblindung, von Johan Widmark.

Nach der vom Verf. aufgestellten Statistik, die aus dem Seraphimer-Lazaret und der Privat-Praxis gesammelt wurde, erblindeten von den 245 untersuchten unheilbar Blinden mehr als 20 % durch venerische Affectionen.

Verf. spricht sich bei der constitutionellen Syphilis für eine energische und frühzeitige Quecksilberkur aus, um den Ausbruch der tertiärsyphilitschen Augen-Krankheiten zu verhindern. Fritz Mendel.

2) **Aus meiner fünfzehnjährigen augenärztlichen Thätigkeit.** Drei Abhandlungen von Dr. Th. Gelpke in Karlsruhe. (Beiträge zur Augenheilkunde. 1902. Heft 52.)

Seit dem 1. April 1886 wurden bis zum 1. April 1901 insgesammt 42442 Patienten behandelt, darunter 4995 klinisch.

Im Anfang seiner Arbeit bespricht Verf. die äusseren Augen-Erkrankungen und die Behandlungsweise, die in seiner Klinik geübt wird, und warnt vor Allem vor dem „schablonenmässig" angewandten Atropin-Gebrauch in Fällen, wo man mit weniger für den betreffenden Patienten lästigen Mitteln zum Ziele kommt.

Von den complicirten Fällen von Blenorrhoea neonatorum hatte Verf. 5,5 % totale Verluste, „eine etwas höhere Zahl im Vergleich zu Hirschberg und Emrys Jones, welche nur 3 bezw. 3,8 % doppelseitige Erblindung erlebten".[1] Bei der invenilen Form der Keratitis diffusa waren neben der Lokal-Behandlung Quecksilber-Einreibungen von gutem Erfolg, während bei der senilen Art neben einer rationellen Massage das Dionin sichtliche Dienste leistete, das auch in Fällen von Iritis plastica erfolgreich angewandt wurde.

Bei der Behandlung der Chorioideal- und Retinal-Erkrankungen rühmt Verf. neben einer energischen Behandlung mit Quecksilber subconjunctivale Kochsalz-Injectionen.

Bei den nach Graefe'scher Methode vorgenommenen 319 Star-Extractionen konnte in 83 % ein voller, in 13 % ein geringer Erfolg constatirt werden, in 4 % missglückte die Operation. Da die 21 Fälle, die mit runder Pupille operirt waren, durchschnittlich nicht besonders günstig ausgefallen waren, ist Verf. zu der Extraction mit Iredectomie wieder zurückgekehrt. Was die Nachbehandlung anbetrifft, so wird in den letzten 2 Jahren bei ruhigen Patienten auf jeden Verband verzichtet.

Beim einfachen, nicht entzündlichen Glaucom wird so lange als irgend möglich die medicamentöse Behandlung fortgeführt, wenn eine Operation nöthig, hält Verf. „die zur richtigen Zeit vorgenommene Sklerotomie für mindestens (?) gleich dauernd wirksam, wie die Iridectomie".

Was den Strabismus anbelangt, so werden Kinder bis zum 6. Jahre rein prophylactisch, von da ab bis zum 12. Jahre optisch und dann erst operativ behandelt.

Die Entfernung von Eisensplittern wird nach Anlegung eines Meridional-Skleralschnitts in der Nähe der Fremdkörper mit den „kleinen" Hirschberg'schen Magneten vorgenommen. Unter 59 Fällen konnte der Splitter drei Mal nicht entfernt werden, unter den andern 56 Fällen waren 38 frische Ver-

[1] 1876 veröffentlichte ich im ersten Hefte meine Beiträge zur praktischen Augenheilkunde eine Statistik von 200 Fällen des Eiterflusses der Neugeborenen. „Complicationen von Seiten der Hornhaut zeigten bereits im Beginn der Behandlung 55 von den 200 Fällen; dann waren 6 % gänzlich verloren, so dass sie gar nicht in Behandlung genommen werden konnten. ... Abgesehen von diesen 6 Fällen ist meines Wissens kein Fall blind geworden." H.

letzungen und 28 ältere, bereits inficirte Fälle; bei den frischen war in 3 Fällen, bei den schon inficirten in 19 Fällen die Enucleation nöthig. Durchschnittlich war die Sehkraft der übrigen Operirten eine befriedigende.

Die Behandlung der Netzhaut-Ablösung besteht in absoluter Ruhe, Druckverband und in der gleichzeitigen Application 2—10%. subconjunctivaler Kochsalz-Injectionen.

Im II. Theile seiner Arbeit stellt Verf. 147 Fälle von intracraniellen Augenmuskel Lähmungen tabellarisch zusammen, beleuchtet dieselben kritisch und untersucht sie hauptsächlich bezüglich der Prognose.

Unter Beifügung einer Tabelle von 52 Fällen werden im III. Theile die perforirenden Skleralwunden, ihre Behandlung und Prognose auf's eingehendste besprochen. Fritz Mendel.

Journal-Uebersicht.

I. Zehender's Klinische Monatsblätter für Augenheilkunde. 1902. April.

1) **Giebt es eine endogene toxische Wund-Entzündung am Auge?** von Tessutaro Schimamura. (2. Theil.)

Durch eine Reihe von Versuchen an Kaninchen, welchen er, nachdem er ihnen am Auge eine Wunde beigebracht hatte, durch Filtration gewonnene Toxine von Bact. coli commune und Bact. pyocyan., Staph. aur. subcutan oder in die Vene oder intraperitoneal eingespritzt hatte, stellte Verf. fest, dass keine Reaction an der Wunde des Auges auftrat, auch wenn die Injection mehrmals wiederholt worden war. Selbst wenn das Thier zu Grunde ging, liess sich an der Augenwunde keine Reaction feststellen, vorausgesetzt, dass die Wunde daselbst so angelegt war, dass eine secundäre Infection von aussen her vermieden wurde. Durch diese Versuche wird die Behauptung von Tornatola, es liess sich eine experimentelle, toxische, endogene Wund-Entzündung hervorrufen, nicht bestätigt. Sie beruht wahrscheinlich auf ectogener Secundär-Infection bezw. Reizung vom Conjunctivalsack aus, welche bei der von Tornatola angewandten Technik leicht möglich erscheint.

2) **Ueber einen eigenthümlichen Befund am Pferde-Auge,** von Ludwig Stein.

Der Bulbus eines Pferdes war in allen Durchmessern verkleinert. In der hinteren Hälfte des Glaskörper-Raumes, allseits von derbem Bindegewebe umschlossen, fand sich ein etwa kugeliger Raum ca. 2 mm Durchmesser, der vollständig mit Fettzellen ausgefüllt war.

3) **Ueber einen Fall von Netzhaut-Ablösung beim Schweine,** von H. v. Hymmen.

In diesem Falle handelt es sich um eine primäre Erkrankung des Glaskörpers, in deren Verlauf es zur Schrumpfung und fibrillären Degeneration desselben kam. Durch den Zug der Glaskörperstränge bildete sich eine kleine Netzhaut-Ablösung aus, welche durch eine in Folge des Netzhautrisses entstandene starke Hämorrhagie eine totale wurde.

4) **Polyarthritis gonorrhoica nach Blennorrhoea neonatorum,** von W. Altland.

Bei einem Kinde trat am 3. Tage nach der Geburt Blennorrhoea neonatorum auf. Im Conjunctival-Secret fanden sich Gonokokken. Die entzünd-

lichen Erscheinungen gingen auffallend schnell zurück, doch trat Schwellung beider Kniegelenke auf. Die Gelenke wurden punktirt. In der Flüssigkeit liessen sich ebenfalls Gonokokken nachweisen. Nach wenigen Tagen heilte die Gelenkaffection. Es handelt sich in vorliegendem Falle um eine durch den Gonococcus hervorgerufene Gelenk-Erkrankung, die Eingangspforte bildete die Conjunctiva.

5) **Lymphangioma cavernosum der Bindehaut und der Lider,** von M. Meyerhof.

Verf. berichtet über einen Fall von rein cavernösem Lymphangiom bei einem 10jährigen Knaben, welches die Thränensack-Gegend, die Conjunctiva bulbi et palpebrarum und das innere Blatt der Lider innerhalb des Orbicularis-Muskels des linken Auges einnahm. Die Lage der Neubildung war fast ausschliesslich submucös. Dasselbe wurde exstirpirt. Ein Recidiv war nicht eingetreten.

6) **Metastatische Ophthalmie bei Hydrophthalmus congenitus,** von Paul Römer.

Bei einem Kinde mit beiderseitigem Hydrophthalmus congenitus trat eine eitrige Iridocyclitis am rechten Auge auf. Dabei bestand ein schwerer fieberhafter Allgemein-Zustand. Das Kind ging unter Erscheinungen der Sepsis zu Grunde. Die Section gab als pathologisch-anatomische Diagnose „kryptogenetische Sepsis". Bei der Untersuchung des rechten Auges zeigte sich das Bild einer eitrigen Iridochorioiditis: zwischen und innerhalb der Eiterzellen liess sich der Fränkel-Weichselbaum'sche Diplococcus nachweisen.

Im vorliegenden Falle handelte es sich um eine kryptogenetische metastatische Ophthalmie mit den Pneumokokken als Erreger. Das klinische Bild, wie die anatomische Untersuchung zeigte, dass der Beginn der Entzündung und damit die Eintrittspforte für die Keime im Corpus ciliare zu suchen war.

7) **Anatomische Untersuchung eines Auges mit Hämophthalmus bei hereditärer Haemophilie,** von Paul Römer.

Es fanden sich grosse Blutungen, welche aus der Iris und dem Corpus ciliare stammten, während die Chorioidea und Retina wohl hyperämisch waren, aber keine Blutungen aufwiesen. In Folge der starken Drucksteigerung war eine glaucomatöse Sehnerven-Excavation aufgetreten. Veränderungen an den Gefässwänden waren nicht nachzuweisen.

8) **Eine intraoculare Schimmelpilz-Infection,** von Paul Römer.

Nach einer Verletzung mit einem Brodmesser des rechten Auges tritt bei einem 4jährigen Kinde eitrige Iridocyclitis auf, in Folge dessen das Auge enucleïrt wurde. In den Eiterherden des Glaskörpers wurde die Anwesenheit des Aspergillus fumigatus festgestellt, dessen Pathogenität durch die Impfung in die Cornea und den Glaskörper des Kaninchens nachgewiesen wurde.

Mai.

1) **Neue Augen-Magnete,** von Wilhelm Volkmann.

Verf. berichtet über fünf von ihm construirte Augen-Magnete.

2) Beiträge zur operativen Augenheilkunde, von L. Müller.

Verf. legt bei der Cataract-Extraction den Schnitt etwa $^1/_2$ mm hinter den Limbus und macht möglichst keine Iridectomie, da die Kapsel-Einheilung und damit die Iris-Einheilung oder im Allgemeinen eine cystoide Narbe nothwendig eine viel häufigere Begleit-Erscheinung der Operation mit Iridectomie ist, als der einfachen Extraction.

3) Beitrag zur Kenntniss der directen Verletzungen des Sehnerven, von A. Birch-Hirschfeld.

Bei einem 13jährigen Knaben, der mit der eisernen Zinke einer Heugabel in das rechte Auge getroffen war, trat sofort Amaurose auf. Es fand sich eine tiefe Excavation des Sehnerven, die Blutgefässe waren nur in der Peripherie rudimentär sichtbar, die Netzhaut war getrübt und von mehreren Hämorrhagien durchsetzt. Am 13. Tage erschienen die Netzhaut-Gefässe normal, die Netzhaut selbst getrübt, die Papille excavirt, später zeigte sich das Bild der Retinitis proliferans. Das Sehvermögen blieb erloschen. Nach 2 Monaten war von dem Papillentrichter keine Andeutung mehr zu finden. Zweifellos hatte hier die Gabelzinke den Sehnerv direct verletzt. Die Excavation muss als eine directe Folge des Traumas angesehen wurden. Die anfänglich beobachtete Circulationsstörung der Netzhaut beruhte nicht auf einer Zerreissung der Gefässe, sondern auf einer Compression derselben. — Der zweite Fall betraf einen 37jährigen Maschinenmeister, dem eine Ventilstange gegen das Gesicht geschleudert worden war. Am linken inneren Augenwinkel fand sich eine ausgedehnte Verletzung mit zerfetzten und gequetschten Rändern. Das Sehvermögen war auf Handbewegung in $^1/_2$ m herabgesetzt. Nach 14 Tagen erschien die Netzhaut getrübt, die Venen stark geschlängelt und gefüllt, die Arterie etwas verengt, ausserdem bestanden Netzhaut-Blutungen und Pigmentherde in der Maculagegend. Nach $1^1/_2$ Jahren zeigte sich das Bild einer totalen Atrophie des Opticus. Es handelt sich hier jedenfalls um eine directe Verletzung des Opticus und eine Mitverletzung der Ciliargefässe. — Den Schluss der Arbeit bildet die Zusammenstellung von 33 Fällen von Opticus-Verletzung ohne Untersuchung der Netzhaut-Circulatiou und 11 Fällen mit einer solchen.

4) Ein Fall von eigenthümlicher symmetrischer Thränen- und Ohrspeicheldrüsen-Schwellung mit Erkrankung der Conjunctiva, von Bruno Fleischer.

Im vorliegenden Falle handelte es sich um eine langsam entstandene symmetrische Schwellung der Ohrspeichel- und Thränendrüsen, der Milz und einiger Lymphdrüsengruppen bei einem 10jährigen Mädchen zusammen mit einer knötchenförmigen Erkrankung der Conjunctiva und der Krause'schen Drüsen. Der histologische Befund sprach für Tuberculose der letzteren.

5) Ueber Keratitis parenchymatosa bei Säugethieren, von Mamoji Kako.

Verf. untersuchte die Augen einer Ziege mit Keratitis parenchymatosa. Dieselbe entsprach klinisch wie anatomisch genau der Keratitis parenchymatosa des Menschen und ist als eine Theil-Erscheinung eines Allgemein-Leidens aufzufassen.

Juni.

1) **Weitere Untersuchungen an Sarcomen des Ciliarkörpers und der Iris,** von M. Meyerhof.

Auf Grund der Untersuchung von 4 Sarcomen der Iris und des Ciliarkörpers ist Verf. der Ansicht, dass die Sarcome des vorderen Augen-Abschnitten sich, wenn sie die Iriswurzel ergreifen, innerhalb desselben per continuitatem in Gestalt eines mehr oder minder vollständigen Ringes ausbreiten. Die Ciliarkörper-Sarcome kommen aus zwei verschiedenen Entstehungsarten, entweder aus dem Inneren des Ciliarkörpers, oder aus den der Bulbus-Achse zunächst gelegenen Schichten, wohl den Ciliarfortsätzen. Dem Ciliarkörper-Sarcom kommt eine geringere Neigung zur Pigmentbildung zu, als dem Aderhaut-Sarcom.

---

2) **Studien am adenoiden Gewebe, mit besonderer Berücksichtigung des Trachoms und Bemerkungen über die sogenannte Fädchen-Keratitis,** von A. Peters.

Verf. schabte die Tarsalfläche einer chronisch entzündeten Conjunctiva ab. Zunächst constatirte er in diesen Massen die schon früher von ihm beschriebenen Epithel-Veränderungen, die im Wesentlichen in einer Durchsetzung des Protoplasmas mit eigenthümlichen, stark lichtbrechenden Körnchen bestehen. Weiterhin finden sich feine, geradlinig verlaufende Fäden. Zwischen den Epithelien zeigen sich birn- oder walzenförmige Elemente, die homogen, wie die Fäden, erscheinen. Dieselben besitzen eine grosse Neigung, sich mit Methylenblau zu färben. Hierbei handelt es sich nicht um Zellen, sondern um Gerinnungsmassen in den Zell-Interstitien. Die bei der sogenannten Fädchen-Keratitis sich bildenden Fäden sind identisch mit diesen Massen.

---

3) **Beiträge zur operativen Augenheilkunde,** von L. Müller. (Schluss.)

Verf. hält bei der Cataract-Operation den Schnitt hinter dem Limbus für den geeignetsten, der Cornealschnitt ist zu vermeiden. Jede Operation muss möglichst ohne Iridectomie ausgeführt werden.

---

4) **Doppelte Perforation der Augapfel-Wandungen durch Eisensplitter,** von Alexander Natanson.

Verf. berichtet über einen Fall von Durchbohrung des rechten Oberlides bei einem 27jährigen Schlosser durch einen Eisensplitter, welcher den Ciliarkörper in der oberen Ciliargegend durchschlug und an der Ansatzstelle des Rectus externus sitzen blieb. Secundär trat linksseitige sympathische Neuritis optica auf. Der zweite Fall betraf einen 30jährigen Fabrik-Arbeiter. Der Eisensplitter perforirte die Hornhaut und veranlasste Wund-Star. Die Austritts-Oeffnung fand sich am hinteren Bulbus-Abschnitt, wo sich der Splitter an der Aussenfläche der Sklera, im Bindegewebe und Blut eingebettet, fand.

---

5) **Die Behandlung des Lagophthalmus,** von E. Pflüger.

Verf. ersetzt die Tarsoraphie dadurch, dass er ein oder mehrere Narben im Umkreis der Lidspalte subcutan anlegte. Die Methode bewährte sich bei paralytischem Lagophthalmus, hochgradigem senilen Ectropium, in einem Falle von monolateralem Exophthalmus und bei einer Lidverletzung. Horstmann.

II. Münchener medicinische Wochenschrift. 1901. Nr. 36.

Zur chirurgischen Behandlung der Verengerungen des Thränen-Nasenkanals, von Prof. Passow.

Um bei Stricturen des Thränen-Nasenkanals die Exstirpation des Thränen-Sackes zu vermeiden, versuchte Verf. durch Spaltung des Thränen-Kanals von innen, d. h. von der Nase aus, dauernde Heilung zu erzielen. Unter Cocaïn-Anästhesie wird das vordere Ende der unteren Muschel mit der Cooper'schen Scheere entfernt; einige Tage später, nachdem die Reaction abgelaufen, wird in Narkose, nach Einlegen einer Bowmann'schen Sonde, mit dem Hohlmeissel so viel von der Crista turbinalis des Oberkiefers fortgenommen, dass der häutige Kanal bis zum Thränen-Sack hin frei liegt. Der häutige Kanal wird der Sonde entlang mit einem feinen geknöpften Sichelmesser nach oben hin gespalten. Verf. hat das Verfahren bisher 4 Mal geübt. Es sind dazu zwei Assistenten und Narkose nothwendig, letztere bei hängendem Kopfe oder bei Seitwärtsneigung des Kopfes nach der erkrankten Seite. In zwei der operirten Fälle ist das Thränen-Träufeln fortgeblieben, im dritten Falle (doppelseitige Operation) konnte das endgiltige Resultat noch nicht festgestellt werden.

Nr. 39.

Ein Fall von multipler Neuritis nach Kohlenoxyd-Vergiftung mit Betheiligung des Sehnerven, von Dr. H. Schwabe.

Der Fall betrifft einen 36jährigen Arbeiter, bei welchem im Anschluss an eine Kohlenoxydgas-Vergiftung an mehreren peripheren Nerven (Ischiadicus, Armnerven) neuritische Symptome sich zeigten. An den Augen, besonders rechts, mässige Accommodations-Beschränkung (nicht aber reine Herabsetzung der Sehschärfe, denn $S = {}^4/_5$ bezw. $= {}^4/_6$, bei hochgradiger Hypermetropie, + 6, 5 D, bezw. + 7 D, ist durchaus nicht abnorm wenig). Verf. nimmt eine vorübergehende Neuritis optica an, gestützt auf eine linksseitige Herabsetzung des centralen Farbensinnes und den ophthalmoskopischen Befund (verschwommene Papillen-Grenzen), und führt die Neuritis ebenso wie die Accommodations-Beschränkung auf einen entzündlichen Process an peripheren Nerven oder an den Wurzelfasern, nicht auf eine destructive Veränderung im Kerngebiet zurück.

1902. Nr. 12.

Ueber intraoculare Galvanokaustik, von Dr. A. Roscher. (Aus der Breslauer Klinik des schlesischen Vereins zur Heilung armer Augenkranker.)

Verf. bestätigt an der Hand einiger interessanter Krankengeschichten aus den Kliniken Augstein's, Eversbusch's und aus der Breslauer „Klinik des schlesischen Vereins zur Heilung armer Augenkranker“ die vorzügliche Wirkung, welche der inzwischen verstorbene van Millingen bei der Anwendung der Galvanokaustik bei beginnender Eiterung fortgeschrittener intraocularer Eiterung beobachtet hatte. (Centralblatt f. prakt. Augenheilk. 1899. Juni.) Die Narkose kann fortbleiben, ebenso die Bindehautnaht. In dem einen Falle wurde $S = {}^5/_5$ erzielt und noch 6 Monate nach der Brennung von Neuem constatirt, nachdem der Bulbus bei Beginn der Behandlung oben in der Sklera eine perforirende Wunde (Hufschlag) aufgewiesen hatte, aus welcher ein eitriger Glaskörperpfropf heraushing, während im Glaskörper massenhaft dicke gelbe Exsudatswolken zu sehen gewesen waren. Die Erklärung des Verf.'s für diese höchst überraschenden Resultate ist folgende: Trotz des scheinbaren Befallenseins des ganzen Auges ist der Herd der Eiter-

erreger noch umschrieben und auf die Wunde sowie die angrenzenden Glaskörper-Regionen beschränkt; wird dieser Herd bei der Brennung zerstört, so können die übrigen pantophthalmitischen Symptome: Chemosis, Lidödem, Hypopyon, ja selbst Glaskörper-Exsudat, zurückgehen, da sie durch Fernwirkung der Stoffwechsel-Producte der Eiter-Erreger, nicht aber durch Einwanderung dieser letzteren selbst entstehen; eine Analogie biete die Keimfreiheit des Hypopyons beim Ulcus corneae serpens.

Nr. 14.

Zu dem Aufsatz von Schanz „Zu Behring's neuester Diphtherie-Theorie", von Prof. Th. Axenfeld.

Nr. 22.

Ueber eine schnelle Methode zur Prüfung der Lichtstärke auf den Arbeitsplätzen in Schulen, Bureaux und Werkstätten, von Dr. E. Pfeiffer-Hamburg.

Beschreibung eines Apparates (construirt vom Verf. und dem Photographen Zink-Gotha), welcher „einzig und allein die optische Helligkeit bestimmt" und von welchem man die Helligkeit, in Meterkerzen ausgedrückt, direct ablesen kann. C. Hamburger.

III. Wochenschrift für Therapie u. Hygiene des Auges. Herausgeg. von Dr. Wolffberg. 4. Jahrgang. 1901. Nr. 41.

Ein Knochensplitter 6 Jahre lang als Fremdkörper im Auge, von Dr. Köben.

Nr. 43.

Ueber Schreibbretter für Blindgewordene und Schwachsichtige, von Prof. H. Cohn.

Verf. empfiehlt als bestes Schreibbrett die Javal'sche sog. „Planchette scotographique", welche beschrieben wird.

Nr. 45.

Eine Geburts-Verletzung des Auges, von Dr. R. Bylsma.

Beschreibung eines Falles von Iridodialyse nach Zangen-Geburt.

Nr. 47.

Zur Bekämpfung der Granulose, von Dr. Loeschmann.

Nr. 48.

Haben die neueren Verhütungsvorschläge eine Abnahme der Blindenzahl herbeigeführt? von Prof. H. Cohn.

Die Arbeit basirt auf der Untersuchung von 500 Augen der Blinden in der Breslauer Blinden-Anstalt und auf eine Umfrage bei den 45 deutschen, österreichischen und Schweizer Blinden-Instituten. In Preussen sei seit 1871 die Zahl der Blinden von 95 auf 67 unter 100000 Einwohnern gefallen. — An Blennorrhoea neonatorum waren 1875 35 % (aller Blinden) erblindet, 1895 21 %, jetzt (1901) wieder 27 % — um so schlimmer, da diese Erblindungs-Ursache zu den sicher vermeidbaren gehört. — Gegen 1889, wo noch 9 % Pockenblinde gefunden wurden, ist diese Zahl jetzt auf 0 gesunken. Tabellen erläutern das Gesagte.

Nr. 50.

1) **Eine neue Chloroform-Maske für Augen-Operationen,** von Dr. Gust. Ahlström.

2) **Ein Fall von Glaucoma acutum nach Atropin-Installation,** von Dr. Bylsma.

5. Jahrgang. 1902. Nr. 1.

1) **Ueber Lidrandleiden und Seifenbehandlung,** von Dr. Wolffberg.

2) **Beethoven's Brillen,** von Prof. H. Cohn.

Nr. 4.

Zur Bekämpfung der Granulose, von Dr. Loeschmann.

Nr. 7.

Glaskörperflocken und Amenorrhoe, von Dr. R. Bylsma.

Bei einem 16jährigen Mädchen, deren Menses cessirt hatten und deren rechtes Auge zahlreiche frische Glaskörperflocken enthielt, bildeten diese letzteren sich rasch zurück, nachdem die Menstruation regelmässig in Gang gekommen war.

Nr. 11.

Arthur Schopenhauer's Brille, von Dr. W. Asher.

Nr. 13.

Diagnostische Ueberlegungen in der augenärztlichen Praxis, von Dr. Wolffberg.

Nr. 14.

Einige Bemerkungen über Optotypi, von Dr. R. Bylsma.

Verf. empfiehlt als zuverlässigste Sehproben die Snellen'schen Haken, „deren mittlere Zinken ebenso lang gemacht ist als die andren".

Nr. 17.

Zwei Fälle von traumatischer Austreibung der Linse, von Dr. R. Bylsma.

Nr. 19.

1) **Accommodationskrämpfe als Folge von Infraorbitalneuralgien,** von Dr. Elze.

Die Sehstörung beruht bisweilen auf Zuckungen des Accommodationsmuskels, wovon Verf. sich dadurch überzeugte, dass er in Anlehnung an das Verfahren von Coccius „ein kleines Gitterchen mit nicht allzu kleinen Oeffnungen vor der Untersuchungslampe anbringt und das im Augenhintergrunde entworfene aufrechte Bild dieses Objectes mit dem Planspiegel beobachtet". Das Bild dieses Gitters ist bald deutlich, bald undeutlich.

2) **Kleine Beiträge,** von Dr. R. Bylsma.

Nr. 20.

1) **Zwei Fälle von schweren Conjunctival-Erkrankungen mit seltenem günstigen Verlaufe: 1. Tuberculose der Conjunctiva; 2. Diphtherie (?) der Conjunctiva,** von Dr. W. Asher.

2) **Achter Bericht über die Augen-Abtheilung der Landeskrankenanstalt in Olmütz vom 1. Januar bis 31. December 1901,** von Dr. Eduard Zirm.

Bei 111 Star-Operationen trat zwei Mal Verlust durch Eiterung ein, das eine Mal bei einer 75jährigen Frau, das andre Mal bei einem 84jährigen Manne. — Hervorzuheben ist eine Star-Operation, welche trotz reichlicher Thränensack-Eiterung mit günstigem Erfolge vorgenommen wurde: die beabsichtigte Thränensack-Ausschneidung wurde wegen körperlicher Schwäche des Kranken unterlassen, der Star-Operation wurde Durchspülungen des Thränensackes mit Protargol vorausgeschickt, kein Verband, sondern ein „Schutzkorb" angelegt, mehrmals täglich Xeroformvasalin ins Auge eingestrichen, — der Verlauf war reizlos und glatt; der Starschnitt war mit Bindehautlappen angelegt worden.

Nr. 21.

Ein augenärztliches, chirurgisch-arzneiliches Taschenbesteck „Vademecum", von Prof. Dr. Wicherkiewicz.

Nr. 22.

Ueber die Anwendung einer Luft- und Wassermassage am Auge, von Dr. Kauffmann in Ulm.

Verf. erzielt durch abwechselnde Verdünnung und Verdichtung der Luft in einem vor dem Auge applicirten Instrumente eine abwechselnde Vor- und Rückwärtsbewegung des Bulbus in toto. Da hierdurch sogar eine Dehnung des Sehnerven ermöglicht ist, so lässt sich diese Massage auch bei Opticus-Erkrankungen anwenden, vielleicht auch bei Embolie der Central-Arterie.

Nr. 23.

Kleine casuistische Mittheilungen aus der Praxis, von Dr. Hennicke.

Nr. 24.

Einige Eisensplitter-Extractionen durch den Elektromagneten, von Dr. Hennicke.

Bericht über vier Eisensplitter-Extractionen aus dem Innern des Auges mittels des Hirschberg'schen Magneten nach Einführung in den Bulbus. In 2 Fällen bester Erfolg. Das Ausbleiben des Erfolges in den beiden andren Fällen beruhte offenbar auf der Schwere der Verletzung, nicht auf der Methode oder ihrer Handhabung. — Interessant erscheint, dass in Fall 4 mit dem Magneten eine etwa 2 mm im Durchmesser haltende kugelige Masse extrahirt wurde, welche aus Steinsand oder Schmirgel bestand und in deren Innern sich ein 1 mm langes, $^1/_2$ mm dickes prismatisches Eisenstückchen von 0,005 g Gewicht befand.

Nr. 25.

Ein Fall von isolirter Ruptur der Iris ohne Verletzung der Augenhäute, von Dr. Hennicke.

Nr. 26.

Ein Fall von Coloboma palpebrae congenitum, von Dr. R. Bylsma.

Nr. 27.

Orbitalphlegmone oder Thrombose des Sinus cavernosus? von Dr. R. Bylsma.

Bei einer 30jähr. Frau entsteht am 7. Tage des Wochenbettes Schüttelfrost, Schmerz und Erblindung des rechten Auges, Lidödem, Vortreibung des Bulbus und sulziges Oedem der Regio mastoidea rechts. Obwohl dieses letztere Symptom (nach Fuchs) bei der praktisch höchst wichtigen Unterscheidung zwischen Sinusthrombose und retrobulbärer Phlegmone für erstere spricht, wurde die Diagnose trotzdem auf Phlegmone gestellt, mit Rücksicht auf die sehr geringen Cerebralsymptome. Perforation des Eiters nach 36 Stunden (die Operation war verweigert worden); Heilung, aber Atrophie des rechten Sehnerven.

Nr. 29.

Spontane Aufhellung einer durch das Eindringen eines Fremdkörpers in den Glaskörperraum erzeugten Cataracta traumatica (Cataracta fugax), von Dr. Maximillian Bondi.

Nr. 30.

Schutzmaassregeln gegen die Augen-Eiterung der Neugeborenen und gegen Ansteckung durch dieselbe, (Begleitworte zur 5. Auflage), von Dr. Wolffberg.

Nr. 31.

Jodpräparate und Stauungspapille, von Dr. Josef Fiser.

Verf. empfiehlt Jodrubidium bei Sehnerven-Entzündung und Stauungspapille.

Nr. 32.

Kann eine Keratitis durch Ergotin hervorgerufen werden? von Dr. Hennicke.

Verf. hat bei einer mit Ergotin (anderweitig) behandelten Frau eine eigenthümliche Hornhaut-Affection nach Aussetzen des Ergotins zurückgehen sehen; einige Raubthiere (Bären), welche mit stark ergotinhaltigem Brot gefüttert worden waren, sah er ohne anderweitige nachzuweisende Ursache erblinden.

Nr. 33.

Ueber die Behandlung der Conjunctivitis eczematosa, von Dr. Haass.

Nr. 35—39.

1) **Studien über Rheumatismus auf Grund von Beobachtungen am Auge, speciell in der Hornhaut,** von Dr. Elze.

2) **Ichthargan in der Augenheilkunde,** von Dr. Emil Guttmann.

Ichthargan übt auf den Hornhautprocess bei den secernirenden Formen des Trachoms eine specifische Wirkung aus.



3) **Zur Pelotten-Behandlung des Entropium senile,** von Dr. Asher.

Es gelang Verf. durch diese Behandlung die Operation zu vermeiden, in einem Falle, wo die Collodium-Methode wegen Reizung der Haut nicht durchgeführt werden konnte.

4) **Epidemische Hornhaut-Erkrankung bei Brand-Enten,** von Dr. Carl R. Hennicke.

C. Hamburger.

IV. Berliner klinische Wochenschrift. 1901. Nr. 26.

Ueber einseitige Innervation des Stirnmuskels bei doppelseitiger totaler Oculomotorius-Lähmung. Eine neue Ptosis-Brille, von Dr. H. Salomonsohn.

Ein 49jähriger, an beiderseitiger totaler Oculomotorius-Lähmung leidender Mann mit beiderseitiger Ptosis vermag durch Hochziehen der rechten Augenbraue (Innervation des Musc. frontalis) das Lid so weit zu heben, dass er mit dem rechten Auge sehen kann. Merkwürdig ist, dass dies nur rechts gelingt, obwohl die Ptosis beiderseitig ist. Dies ist jedenfalls sehr zweckmässig, da sonst sofort Doppelbilder auftreten würden. — Die vom Verf. angegebene Ptosis-Brille ist durch Photographie erläutert.

Nr. 33.

Ueber Farbenblindheit in bahnärztlicher Beziehung und über den Werth des Blau als Signalfarbe, von Dr. W. Hocheim.

Verf. hat Versuche angestellt, um zu entscheiden, ob als Signalfarbe im Eisenbahndienst für Grün Blau eingeführt werden könnte, da alsdann Verwechslungen bei Farbenblindheit (Roth — Grün) nicht mehr in Frage kommen könnten. Bei Verf.'s Versuchen, welche auf dem Bahnhof zu Greifswald ausgeführt wurden, kommen zwar Verwechslungen zwischen Blau und Grün, niemals aber zwischen Blau und Roth vor. Die Erkennbarkeit wurde in Entfernungen geprüft, welche zwischen 250 und 1000 m schwankten. Verf. kommt zu dem Resultat, dass für Leute mit normalem Farbensinn Blau schwerer erkennbar ist als Grün, die Entfernung, in welcher Blau erkannt wird, ist viel geringer als die für das viel hellere Grün; Verf. hält daher eine diesbezügliche Aenderung der Eisenbahn-Signale nicht für zweckmässig. Der Ersatz des Grün durch Blau würde für den Farbentüchtigen eine Erschwerung bedeuten, die ihm um der wenigen Farbenblinden willen aufgebürdet werden würde, und dazu liegt keine Veranlassung vor, da die Bahn eine genügende Auswahl an farbentüchtigen Beamten hat.

Nr. 38.

Die stereoskopische Betrachtung des Augenhintergrundes, von W. Thorner.

Die Berechnung ergiebt, dass die Wahrnehmung der Tiefen-Dimension mit dem vom Verf. construirten stereoskopischen stabilen Augenspiegel 18 Mal so empfindlich ist, wie bei dem Giraud-Teulon'schen Apparat.

Nr. 42.

1) **Ueber das Westphal-Piltz'sche Pupillen-Phänomen,** von F. Schanz.

Verf. erklärt das „Westphal-Piltz'sche" (von A. v. Graefe stammende!) Pupillen-Phänomen (Eintritt einer Pupillen-Verengerung beim Zukneifen der Lider) rein mechanisch durch Verhinderung des Blut-Abflusses aus dem

Augeninnern und hierdurch erzeugte Stauung in der Iris; der einzige Schluss, der sich auf dieses Symptom aufbauen lasse, sei der, dass die Pupille nicht ganz normal innervirt sei, denn sonst würde die Licht-Reaction diese mechanische Verengerung verdecken.

2) **Die Ergebnisse einer Schul-Untersuchung auf Trachom in Berlin N,** von E. Oppenheimer.

Verf. fand in einer Schule in Berlin N 3 Fälle von Trachom, von denen noch bei einem Falle die Diagnose zweifelhaft war. 1006 Kinder wurden untersucht.

3) **Bismarck's-Brillen,** von H. Cohn.

C. Hamburger.

V. Die ophthalmologische Klinik. 1902. Nr. 8—13.

1) **Convergenz-Starre,** von Königshofer.

Convervenz-Krämpfe, Insufficienz der Interni, Accommodations-Krämpfe und Accommodations-Schwäche, bekanntlich oft beobachtete Begleit-Erscheinungen der Hysterie und Neurasthenie, fasst Verf., wenn sie gleichzeitig an demselben Kranken demonstrirt werden können, unter obigem Namen zusammen und beschreibt sie als bisher unbekannte Functions-Störung bei genannter Krankheit. Ausser über Kopfschmerz bei Gebrauch der Augen klagen die Kranken in charakteristischer Weise darüber, dass sie nicht im Stande sind, einen Gegenstand zu fixiren, gleichgiltig, in welcher Entfernung sich derselbe befindet; beim Versuch zu fixiren, tritt sofort Verschwommen-Sehen auf.

2) **Ein Fall von Retinitis pigmentosa ohne Pigmentirung,** von Winselmann.

Die Diagnose wurde auf Grund des Gesichtsfeldes, der Nachtblindheit und der Anamnese gestellt, nach welcher die Tante der Patientin an demselben Leiden fast erblindet ist. Eine charakteristische Pigment-Entartung konnte nicht festgestellt werden.

3) **Ein Fall von doppelseitiger Korektopie,** von Hilbert.

4) **Zur Casuistik der Magnet-Extractionen,** von Willemer.

Eine nicht zu unterschätzende Leistung des neuen Hirschberg'schen grossen Hand-Magneten. Der in die Linse eingedrungene Eisensplitter maass in kleiner Dimension mehr als 0,75 mm. Derselbe hatte die Hornhaut im temporalen Lidspalten-Bezirk, die Vorderkapsel mit minimaler Wundöffnung etwa 1 mm nach aussen vom Centrum durchschlagen und war schräg nach hinten und innen bis an die hintere Linsenkapsel vorgedrungen, wo er als glänzender Punkt deutlich zu sehen war.

Am folgenden Tage Extraction. Bei künstlicher Mydriasis wurde der grösste neue Hirschberg'sche Hand-Magnet mit seinem breitesten Ansatz direct auf die cocaïnisirte Hornhaut aufgesetzt, wodurch es in kurzer Zeit gelang, den Splitter nach vorn zu ziehen. Als sodann der breite Ansatz den Fremdkörper nicht mehr weiter förderte, wurde ein kleiner schmaler Ansatz gewählt, mittels desselben die Hornhaut etwas eingedrückt und so der Magnet dem Splitter etwas näher gebracht. Sofort sprang derselbe in die Vorderkammer, gerieth dann aber hinter die Iris und konnte nicht wieder flott

gemacht werden. Durch einen Lanzenschnitt wurde die Irisfalte sammt Splitter herauzgezogen und der Prolaps abgetragen. — S = $^1/_4$ mit + 12 D.

Der Fall beweist, dass unter Umständen auch der Hand-Magnet im Stande ist, Eisensplitter bei uneröffnetem Auge aus beträchtlicher Tiefe nach vorn zu ziehen.

5) **Ueber Adrenalin, das wirksame Princip der Nebennieren in haltbarer Form,** von Kirchner.

6) **Die Operation des Nach-Stars,** von Pflüger.

Das Resumé der Arbeit ist: Bei den Nachstar-Operationen muss man den Kammerwasser-Ablass möglicht zu vermeiden suchen, um die Einklemmung und den Verlust von Glaskörper sicherer umgehen zu können. Deswegen muss man die Nadeln, Messer, Harpunen durch die Sklera und nicht durch den Limbus[1] oder gar durch die Cornea einführen. Moll.

Bibliographie.

1) Ueber Abschätzung der Erwerbs-Beschränkung durch Schädigung des Sehorgans, von Alfred Müller. (Inaug.-Diss. Tübingen.) Verf. legt in seiner Arbeit die Grundsätze dar, wie sie bei Gutachten in der Tübinger Klinik über die Herabsetzung der Erwerbsfähigkeit durch Schädigung des Seh-Organs bei Mitgliedern der landwirthschaftlichen Berufs-Genossenschaft zur Anwendung kommen. Fritz Mendel.

2) Vier Fälle von Erkrankung der Central-Arterie, von Dr. Ernst Haitz in Heilbronn. (Beiträge zur Augenheilkunde. 50. Heft.) Verf. bespricht im ersten Theile drei Fälle von Erkrankung der Central-Arterie, die sich sämmtlich durch die Sichtbarkeit der verstopften Stellen auszeichnen, und knüpft daran eine ausführliche Auseinandersetzung über das Wesen und die Veränderungen, die ein thrombosirtes Gefäss erleidet. Im vierten Falle wurde gelegentlich eines schweren Migräne-Anfalls der obere Arterienstamm vorübergehend durch eine Thrombus-Bildung verstopft. Obwohl die bei dem Anfall aufgetretene Sehstörung sich wieder hob, ist die Prognose doch ernst, weil zu befürchten steht, dass eine neue Migräne-Contraction wiederum eine Thrombose hervorruft. Die Arbeit, die mit zahlreichen Abbildungen im Texte versehen ist, verdient, im Original gelesen zu werden. Fritz Mendel.

3) Die secundäre Atrophie des Sehnervs nach Macula-Erkrankung, von O. Haab. (Beiträge zur Augenheilkunde. Heft 50. S. 49.) Verf. beobachtet schon seit längeren Jahren in einzelnen Fällen eine Abblassung im temporalen Quadranten der Sehnerven-Scheibe, die er auf eine secundäre ascendirende Atrophie zurückführt, hervorgerufen durch eine starke Erkrankung der Macula lutea. Diese Macula-Erkrankungen können entweder Folgen intrauteriner oder später aufgetretener Chorioiditisherde sein, sie können auch im Anschluss an ein starkes Trauma entstehen, und zwar in Folge von Quetschung von der vorderen oder hinteren Seite her (Schussverletzung, Orbitaltumoren). Für die verschiedenen Entstehungsursachen der Macula-Erkrankung führt Verf. ausführliche Krankengeschichten an. Indessen nicht alle Macula-Erkrankungen haben eine secundäre ascendirende Atrophie zur Folge. Die Atrophie in der Papille tritt nur dann auf, wenn die Retinal-Elemente der vordersten Retinalschicht, und zwar deren Ganglienzellen, zerstört werden. Gehen die

[1] Ich steche im Limbus ein. Nie folgt Glaskörper-Einklemmung. H.

Ganglienzellen der Macula unter, so wird eine grosse Menge Achsencylinder des Opticus atrophiren, und der temporale Quadrant zeigt deutliche Verfärbung. Bei der Zerstörung eines extramacularen Gebietes der Retina, das viel weniger Ganglienzellen besitzt, atrophiren weniger Nervenfasern. Diese Neurontheorie meint Verf. auch anwenden zu können bei der sogenannten genuinen Atrophie des Sehnervs, wie sie bei Tabes und Intoxications-Amblyopie gefunden wird, so dass, nach seiner Ansicht, die Erkrankung nicht im Opticus-Stamm ihren Ursprung nimmt, sondern in der Macula beginnt und nach dem Opticus ascendirt. Fritz Mendel.

4) Beitrag zur Lehre von der hochgradigen Myopie, von Adolf Schmidtlein. (Inaug.-Dissert. Tübingen) Verf. hat die Fälle von Myopie von 10 Dioptrien und darüber zusammengestellt, die in den Jahren 1896 –1901 in der Tübinger Klinik beobachtet wurden. Aus der Untersuchung an 419 Personen mit 764 Augen zieht er unter Andrem folgende Schlüsse: 1. Hochgradige Myopie ist beim weiblichen Geschlecht verhältnissmässig häufiger als beim männlichen. 2. Die Sehschärfe der hochgradig myopischen Augen ist eine sehr erheblich beschränkte. 3. Bei einer grossen Anzahl von Fällen mit hochgradiger Myopie lässt sich irgend welche angestrengte und anhaltende Nahe-Arbeit als Ursache nicht nachweisen. 4. Betreffs der Heredität der Myopie hat Verf. keine sicheren Anhaltspunkte gewonnen. 5. Netzhaut-Ablösung kommt bei 3,9 % der hochgradigen Myopen vor. 6. Erkrankungen der Macula-Gegend wurden in 43,6 % Fällen beobachtet. Fritz Mendel.

5) Ueber Seelen-Blindheit und sensorische Asymbolie, von Priv.-Doc. Dr. Hugo Liepmann. (Psychiatrischer Verein zu Berlin. 1902. 21. Juni. [Nach einem Referat aus dem Neurolog. Centralbl. 1902. Nr. 14.]) In dem zuerst vorgestellten Falle handelt es sich um einen 50jähr. Patienten, der das deutliche Bild von „Seelen-Blindheit" zeigt, indem er die Gegenstände sieht, jedoch dieselben nicht erkennt. Der Herd wird im linken Cuneus tief ins Mark gehend zu suchen sein. Bei dem zweiten Patienten hat sich zu der Seelen-Blindheit noch Seelen-Taubheit hinzugesellt (totale Asymbolie). Verf. nimmt an, dass beide Schläfen- und Hinterhaupt-Lappen betroffen sein müssen. Fritz Mendel.

6) Studio sulla patologia del ganglio ciliare nell' uomo, per Dr. Alessandro Marina. (Annali di neurologia. XIX. 1901. [Nach einem Referat aus dem Neurolog. Centralbl. 1902. Nr. 14.]) Die Ciliarnerven sind constant bei Tabes und sehr häufig bei Paralyse entartet, die Wurzeln immer normal. In allen Fällen von Tabes und in den Fällen von progressiver Paralyse mit Störung der Pupillar-Reflexe waren die Ganglien meist mit ihren Nerven verändert, bei erhaltenen Lichtreflexen aber intact. In allen Fällen mit Pupillenstarre blieben die Kerne des dritten Nerven normal. Fritz Mendel.

7) Hemeralopie und Xerosis conjunctivae bei Potatoren, von Mathäus Bernhard. (Inaug.-Dissert. Tübingen.) Verf. hat in der Tübinger Augenklinik 10 Patienten beobachtet, die sich seit langer Zeit einem übermässigen Genuss alkoholischer Getränke ergeben halten. Allen Erkrankten war die auffällige Sehstörung der Hemeralopie gemeinsam, während Xerosis conjunctivae nur in 7 Fällen beobachtet wurde. Schwerere organische Leiden traten nicht auf. Schon in wenigen Tagen, in welchen klinische Behandlung und eine mehr oder weniger strenge Abstinenz stattgefunden hatte, besserte sich die Hemeralopie in den meisten Fällen, so dass man wohl mit Recht annehmen kann, dass die Hauptschuld an dem Auftreten dieser Störung in der Erschöpfung durch unzureichende Ernährung zu suchen ist. Fritz Mendel.

8) a) Die Augenverletzungen in der Tübinger Klinik in den Jahren 1896—1899, von Rosenberg. (Inaug.-Diss. Tübingen.) b) Die Augenverletzungen in der Tübinger Klinik im Jahre 1900, von Hartmann. (Inaug.-Diss. Tübingen.) Die beiden Arbeiten aus der Klinik Schleich's bilden ein zusammenhängendes Ganze. Sie verwerthen das Verletzungsmaterial statistisch, wobei sich auch hier das Ueberwiegen der Männer bei den Augenverletzungen ergiebt; am häufigsten wird die zweite Hälfte und das dritte Lebensjahrzehnt betroffen. Es werden von beiden Verff. die einzelnen Verletzungen durchgesprochen, seltnere kurz angeführt und einige therapeutische Winke gegeben. Neues bieten beide Arbeiten nicht, doch haben sie einen gewissen statistischen Werth. Steindorff.

9) Ophthalmologische Operationslehre, speciell für praktische Aerzte und Land-Aerzte, von Heymann. II. Band. (Halle a. S., Marhold, 1902.) Prägnant und klar, fasslich und lebendig ist auch der Schlussband dieser Operationslehre, deren Verf. leider bereits verstorben ist. Er behandelt darin die punktförmigen Eröffnungen der Cornea (Punction, Discission, einschliesslich Myopie-Operation), punktförmigen skleralen Eröffnungen des Bulbus (Reclination, operative Maassnahmen bei Netzhaut-Ablösung), linearen und bogenförmigen Eröffnungen des Bulbus (corneale und sklerale, also Linear-Extraction, Iridectomie, Iridotomie, Magnet-Operation, Sklerotomia ant. und ausführlich die Star Operation). Abbildungen von Instrumenten und einzelner Operations-Acte veranschaulichen das Geschilderte. Steindorff.

10) Ueber einige bei Tumor des Thal. opt. vorkommende Symptome (dazu eine Krankengeschichte), von Clarke. (Brit. med. Journal. 1901. 9. November.) Bei Geschwülsten des Thal. opt. beobachtet man oft: a) Brennen und Hitzegefühl in der oberen Extremität der andren Seite, b) Intentions-Zittern, c) Hemiplegie der andren Seite, besonders die obere Extremität betreffend. Genaue Geschichte eines derartigen Falles, den die Section als Rundzellen-Sarcom bestätigte. Merkwürdig ist, dass alle sonstigen Hauptzeichen einer Gehirngeschwulst (Kopfschmerz, Schwindel, Erbrechen, Stauungspapille) fehlten. Steindorff.

11) Das sogenannte entzündliche Glaucom — eine Neurose, von Laqueur. (Deutsches Archiv f. klin. Med. 1902. LXXIII; ref. nach den Fortschritten der Medicin. XX. 22.) Verf. nimmt an, dass das Glaucoma inflammatorium auf einer durch Reizung der secretorischen Fasern bedingten Drucksteigerung beruhe (natürlich unter gleichzeitiger Behinderung des Abflusses). Jene secretorischen Fasern sind in den Halssympathicus zu verlegen, Operationen an diesem Nerven, z. B. Exstirpation des Ganglion cervicale supremum, daher eine empfehlenswerthe therapeutische Maassnahme. Steindorff.

12) Hemianopsie bei Eklampsie, von L. Knapp. (Prager med. Wochenschrift. 1901. Nr. 21; ref. nach Fortschritte der Medicin. 1992. Nr. 25.) Accouchement forcé im Coma nach Eklampsie, Sehstörung nach Rückkehr des Bewusstseins; Czermak constatirt rechtsseitige Halbblindheit 24 Stunden nach der Entbindung, am andren Morgen ist die Störung wieder beseitigt. Analog den Beobachtungen von Pick (Hemianopsie bei Urämie) und F. Lehmann (Hemianopsie bei puerperaler Amaurose) nimmt Verf. toxische Lähmung der centralen Sehnerven-Bahnen mit Betheiligung besonders einer Hemisphäre an.
Steindorff.

Um Einsendung von Separatabdrücken wird gebeten (Berlin NW. 26 Schiffbauerdamm).

Verlag von Veit & Comp. in Leipzig. — Druck von Metzger & Wittig in Leipzig.

// Centralblatt
für praktische
AUGENHEILKUNDE.

Herausgegeben von
Prof. Dr. J. Hirschberg, Geh. Med.-Rath, in Berlin.

Monatlich ein Heft. Preis des Jahrganges 12 Mark. Zu beziehen durch alle Buchhandlungen des In- und Auslandes und die Postanstalten des Deutschen Reiches.

December. Sechsundzwanzigster Jahrgang. 1902.

I. Ein wichtiger Punkt bei der Operation der Weich-Stare.

Von **J. Hirschberg.**

(Nach einem Vortrag in der November-Sitzung 1902 der Berliner ophthalm. Gesellschaft.)

M. H. Dieser 15jährige Land-Arbeiter aus Mecklenburg, welcher vom 2. bis 7. Lebensjahre an scrofulöser Entzündung beider Augen gelitten, wonach die Sehkraft des rechten gut, die des linken mittelmässig geblieben, schoss sich am 26. August d. J. aus einer Armbrust einen kleinen Holzpfeil gegen das rechte Auge. Der Pfeil fiel zu Boden. Das Auge wurde

mit Eiskühlungen behandelt. Die Reizung schwand, aber Sehkraft kehrte nicht zurück. 4 Wochen nach dem Unfall wurde der Verletzungs-Star operirt, 6 Tage später zum 2. Male. Anfangs konnte das operirte Auge etwas sehen; jetzt am 10. X. 1902, nur noch sehr wenig.

Während das linke, unverletzte Auge in Folge einer (scrofulösen) Hornhautnarbe überhaupt nur Finger auf 5 m, mit — 6 D., zu erkennen vermag; sieht das verletzte die Finger nur auf $^2/_3$ m, bei leichter, concentrischer Verengung des Gesichtsfeldes. Oberhalb der Hornhaut ist eine kurze Starschnitt-Narbe sichtbar, ausserdem noch in der Hornhaut, nahe dem nasalen Rande, eine kleine, fast punktförmige Narbe, welche auf eine Discission zu beziehen ist. Der Druck ist bedeutend erhöht, das Auge geröthet und mässig gereizt, die Hornhaut im Ganzen rauchig getrübt. Aus der durch Atropin erweiterten Pupille ist nur mattrother Reflex zu gewinnen. Hinter der lateralen Hälfte der Regenbogenhaut, bis in die Pupille hinein, ist noch eine reichliche Masse getrübter Linsen-Substanz sichtbar; ebenso, wiewohl nicht ganz soviel, unter der nasalen Hälfte: während die Pupillen-Mitte davon frei zu sein scheint. Es handelt sich also um Drucksteigerung nach Discission zu reichlicher Star-Reste, wobei der Glaskörper nach vorn zu keinen festen Abschluss besitzt. Darum ist der einfachste Plan, durch Lanzenschnitt die auf die Hinterfläche der Regenbogenhaut drückenden Rindenreste herauszulassen, nicht ausführbar.

Glaskörperverfall würde man erzielen, nicht Ausziehung der Linsenmassen.

Zunächst wurde reichlich Physostigmin eingeträufelt, und dadurch eine geringe Besserung, auch der Sehkraft, erzielt. Da aber trotzdem die Drucksteigerung nebst der rauchigen Trübung der Hornhaut auch noch am dritten Tage nach der Aufnahme fortbestand, so wurde am 13. X. 1902 zur Operation geschritten. Den Wunsch des Kranken, ohne Betäubung operirt zu werden, erfüllen wir nicht. Vielmehr wird durch die BILLROTH'sche Mischung (22 g) eine durchaus tiefe Betäubung bewirkt. Nunmehr wird lateralwärts, wo die Linsenmassen am meisten gegen die Regenbogenhaut von hinten her drücken, genau im Lederhautsaum, mit breiter Lanze ein regelrechter Schnitt, zur Iridectomie, ausgeführt. Sowie aber der Wundarzt die Irispincette einführen will, erscheint, ohne dass Kammerwasser abgeflossen ist, eine Glaskörperperle in dem Wundschnitt. Da erfahrungsgemäss unter diesen Umständen eine regelrechte Iridectomie nur schwer gelingt, und um jedenfalls stärkeren Glaskörpervorfall zu vermeiden, begnügt man sich mit der ausgeführten Sklerotomie und legt einen leichten Verband an.

Sowie der Kranke aus der Betäubung erwacht, erklärt er, dass er im Auge sich viel freier fühlt, als in den letzten Wochen. Am nächsten Tage ist die Hornhaut völlig klar, die Wunde glatt, die Spannung be-

friedigend. So ist es nun bis heute (24. XII. 1902) geblieben. Das Gesichtsfeld ist weit besser, als vor der Operation: i. 50°, a. 60°, o. 40°, u. 50°. Die centrale Sehschärfe ist erheblich gestiegen, nämlich von etwa 1 %, auf 50 %, (von $^1/_{100}$ auf $^5/_{10}$ m, mit + 8 D. sph. ⊃ + 2 D. cyl. 70° s.).

Das Ophthalmometer zeigt – 4,8 Di inversen Hornhaut-Astigmatismus, die eine Haupt-Achse 21° n. Die Hornhaut ist ganz klar, die Spannung normal. Der Sehnerv zeigt eine deutliche Aushöhlung. Somit wissen wir, dass bei Fortbestand der Drucksteigerung das Auge binnen Kurzem stockblind geworden wäre. Ich besinne mich, dass mir auf einer meiner Reisen, im Jahre 1876, von einem geübten Operateur ein „räthselhafter" Fall gezeigt wurde: nach Operation des Verletzung-Stars bei einem jungen Manne war Stockblindheit des betroffenen Auges zurückgeblieben. Die optischen Verhältnisse des letzteren waren nicht günstig. Dennoch konnte ich mich von dem Vorhandensein einer vollständigen Druck-Aushöhlung des Sehnerven überzeugen.

Dass in meinem Falle die einfache Sklerotomie Erfolg hatte, lag wohl daran, dass sofort nach der Operation die Regenbogenhaut von dem Druck der Linsen-Masse frei geworden; die letztere war in das Pupillen-Gebiet verschoben worden und hat sich dann allmählich verkleinert.

M. H. Die geschilderte Form von Drucksteigerung stellt keineswegs einen vereinzelten Fall dar. Wir wollen uns zunächst einmal den Unterschied zwischen hartem und weichem Star beim Austritt der Linse nach dem Schnitt und der Kapselspaltung klar machen. Beim harten Star der alten Leute machen wir am Rande der Hornhaut einen geräumigen Schnitt, welcher $^1/_3$ und mehr ihres Umfangs umfasst, bringen dann der Linsenkapsel einen Schnitt bei und üben einen sanften Druck auf den Augapfel aus. Jetzt erweitert der harte Star selber die Oeffnung der Linsenkapsel, bis er durchtreten kann, gelangt in die Hornhautwunde und tritt aus. Der weiche Star hingegen vermag die Kapselwunde nicht zu erweitern, wenn man auf den Augapfel drückt. Ist noch dazu der Schnitt erheblich kleiner, so tritt zunächst gar nichts aus. Man muss die Wunde mit dem Spatel lüften, die periphere Wundlefze niederdrücken, bis überhaupt Starmasse hervorkommt. Bei Wiederholung dieses Handgriffs, namentlich wenn nach einigem Zuwarten wieder Kammerwasser sich angesammelt hat, tritt mehr aus. Wenn man nicht sehr sorgsam vorgeht, können erheblichere Rindenmassen zurückbleiben.

Ganz besonders gross war diese Gefahr, wenn man die starke Kurzsichtigkeit nach Fukala's Vorschrift beseitigen wollte. Der kleine Schnitt, Punction von ihm genannt, durch den die Linsenmasse sich durchpressen sollte, war recht verfehlt. Dazu kommt noch, dass man den Druck auf den achsenverlängerten Augapfel nur ganz milde üben darf, um nicht aus der Scylla in die Charybdis zu fallen, d. h. um nicht gar Glaskörpervorfall

und spätere Netzhautablösung zu erleben. Kurz, wer genau nach Fukala operirte, behielt reichliche Linsenmassen im Auge. Manchmal trat nun Aufsaugung ein, manchmal nicht. Waren Wochen und selbst Monate verstrichen, ohne dass die Aufsaugung genügend von Statten gegangen, so verlor der Kranke die Geduld, — oder der Arzt oder beide.

Ein freies Pupillen-Feld sollte geschaffen werden. Man machte also die Zerschneidung der Rindenreste, die sogenannte Discission. Manchmal führte diese zum Ziel, manchmal aber nicht. Vielmehr trat Drucksteigerung auf, durch Blähung der zurückgebliebenen Rindenreste, die von hinten auf die Regenbogenhaut drücken, während im Pupillen-Gebiet der Kapselsack bis in den Glaskörper hinein gespalten worden. Dies ist ein recht übler, ja bedrohlicher Zustand. Mit friedlichen Mitteln kommt man meistens nicht aus. Der Versuch, durch kräftige Erweiterung der Pupille mittels Atropin-Einträuflung die Regenbogenhaut von dem Druck, der von hinten her ausgeübt wird, frei zu machen, gelingt nur selten. Der Plan, nunmehr — oder auch von vorn herein — durch Physostigmin-Einträuflung symptomatisch den Druck zu verringern, bis die Aufsaugung weitere Fortschritte gemacht hat, führt nur ausnahmsweise zum Ziel. Eine neue Discission ist zwecklos. Eine neue Extraction der Linsenreste aus einem Lanzenschnitt ist gefährlich, da Glaskörpervorfall kaum zu vermeiden, selbst wenn man unter tiefer Betäubung operirt. Am sichersten scheint noch die Iridectomie, besonders an der Stelle der stärksten Druckwirkung.

Das beste ist allerdings, solche gefährlichen Zustände überhaupt zu vermeiden. Dazu ist es nothwendig, erstlich die Operation gegen Kurzsichtigkeit nach besseren chirurgischen Grundsätzen zu verrichten, als sie Fukala zu Gebote standen: darauf habe ich schon 1897 [1] hingewiesen; und zwar, wenn doch einmal stärkere Rindenreste zurückbleiben sollten, nicht eher die Discission vorzunehmen, als bis die Resorption genügend weit vorgeschritten ist, und in Ausnahmefällen lieber nach einiger Zeit noch einen zweiten Lanzenschnitt zur vollständigen Entleerung der Rindenreste nachzuschicken. Genau dasselbe, wie bei der Operation gegen Kurzsichtigkeit, gilt bei der Operation von Weich-Staren, namentlich von Weich-Staren bei jugendlichen Kranken; aber auch bei anderen Starformen in diesem Lebensalter.

Dieser 25jährige hatte im 2. Lebensjahre an Krämpfen gelitten, erst im 5. laufen, im 8. sprechen gelernt und konnte wegen Schwachsinns nur die beiden untersten Klassen der Gemeindeschule durchmachen. Er hat immer nur mittelmässig gesehen, aber in den letzten Jahren schlechter. Am 14. III. 1902 gelangte er zur Aufnahme wegen doppelseitigem vorderem wie hinterem Scheitel- und Rinden-Star. Das linke schlechtere Auge, mit

---

[1] Centralbl. f. Augenheilk. Märzheft.

dem er nur auf 3 Meter die Finger zählen konnte, gelangte zur Operation. Am 15. III. 1902 wurde die Discission, am 22. III. 1902 die Lanzenschnitt-Extraction verrichtet. Am 22. IV. musste wegen chronischer Drucksteigerung mit rauchiger Hornhaut die Iridectomie nachgeschickt werden. Die vollständige Ausheilung dauerte noch längere Zeit, erst 30. VI. 1902 konnte die Entlassung erfolgen. Seitdem ist aber alles gut, das linke operirte Auge hat, mit + 8 D, $S = {}^5/_{15}$; das rechte nicht operirte, mit − 8 D, $S = {}^5/_{25}$. Das Auge ist vollkommen reizlos, seine Durchsichtigkeit vollkommen.

Dasselbe gilt für Verletzung-Stare jugendlicher Kranken. Ein solcher Fall bildete ja den Ausgangspunkt unsrer Betrachtung. Ausnahmsweise tritt die erwähnte Drucksteigerung auch bei der Ausziehung von harten Alter-Staren ein. Wenn man sich auch noch soviel Mühe giebt, die Pupillen seiner Star-Operirten rein zu halten; öfters hat man mit so ungeschickten und unruhigen Kranken zu thun, dass man auf vollständige Entleerung abgestreifter Rindenmassen aus höherem Interesse verzichten muss. Mancher erinnert sich in einem solchen lästigen Fall gern des alten Wortes von Arlt, dass er noch nie durch Zurückbleiben von Rindenresten ein Auge verloren habe. Ob das buchstäblich richtig ist, will ich nicht erörtern. Jedenfalls möchte ich hervorheben, dass ich in einigen Fällen der Art durch einen nachträglich, etwa nach 3—4 Wochen, ausgeführten Lanzenschnitt die übergrossen Rindenreste zufallsfrei entleert und gute Sehkraft erzielt habe, während ich in einer grösseren Zahl von Fällen geduldig zugewartet habe, bis die Aufsaugung fertig war, oder bis eine gefahrlose Zerschneidung unbedeutender Reste vorgenommen werden konnte.

II. Ueber einige neuere Methoden zur Untersuchung des Sehens Schielender.

Von Priv.-Doc. Dr. med. **Armin Tschermak** in Halle a. S.

(Schluss.)

Bezüglich des Aufsuchens der mit der Schielfovea gleichlocalisirenden Stelle des Fixir-Auges ist aber nun Folgendes zu beachten.

Bei Patienten, welche ohne Beeinträchtigung der natürlichen Abbildungs-Verhältnisse, also ohne sog. Differenzirung durch ein farbiges Glas, ohne Prisma, ein vom Grund gut abstechendes Testobject in (paradoxen) Doppelbildern sehen, ist der Versuch ganz einfach. Der Patient muss nur das dem fixirenden Auge angehörende Halbbild (nach Schärfe oder mittels zeitweiliger Deckung oder zeitweiliger farbiger Differenzirung leicht kenntlich) des Testobjectes, z. B. einer Bleistiftspitze, zur Deckung bringen mit dem excentrisch erscheinenden Schielaugen-Nachbilde. Es handelt sich also hier darum, die auf die beiden Augen vertheilten Eindrücke, einen

entoptischen und einen exogenen, zusammenfallen zu lassen. Auch dieser Versuch wird auf einem gleichmässigen Hintergrund, z. B. einem verticalen Papierschirm, in bestimmter Entfernung vorgenommen. — Doch ist diese etwas mühevolle Untersuchungsweise für die unmittelbaren Bedürfnisse der Praxis entbehrlich: die in Rede stehenden Patienten mit anomaler Sehrichtungsgemeinschaft und spontanem Doppeltsehen erweisen sich dadurch schon eo ipso als Schielende der dritten Gruppe (s. später).

Allerdings lehrt jener Versuch, zumal bei öfterer Wiederholung, sehr Interessantes. Er demonstrirt uns zunächst ad oculos die Nothwendigkeit einer Scheidung des sensorischen und des motorischen Verhaltens, der Schielstellung und der „Localisation". Dann überzeugen wir uns von dem oscillatorischen Wechsel in der anomalen Sehrichtungsgemeinschaft ebenso, wie in der Schielstellung. Endlich belehrt uns die zahlenmässige Charakterisirung unter verschiedenen Abbildungs-Verhältnissen, z. B. Offenhalten und Abschluss des Schiel-Auges oder farbige Differenzirung der Schielaugen-Eindrücke, dass die jeweiligen Abbildungs-Verhältnisse ebenso wie die Schielstellung, so auch die „Localisation" in erheblichem Maasse, und zwar keineswegs immer beide parallel zu verändern vermögen. Das Ergebniss einer Untersuchung unter künstlichen Abbildungs-Verhältnissen, z. B. die Lage der Doppelbilder bei Vorsetzen eines farbigen Glases, ist also sowohl nach der motorischen, wie nach der sensorischen Seite hin suspect. Wir erkennen somit eine allerdings vielleicht unerwünschte Complication, die unsre Schlüsse auf das Verhalten der Schielenden beim gewöhnlichen Sehen sehr einschränkt.

Für jene Schielenden, bei denen sich eine anomale Beziehung der Augen ergeben hat, die aber nicht spontan doppelt sehen, bedarf es besonderer Hilfsmittel, um die „Localisation" zu charakterisiren, d. h. um den excentrischen Eindruck des Fixir-Auges unterscheidbar zu machen. Die einfache Abblendung des Schiel-Auges oder die farbige Differenzirung oder das Vorsetzen einer medianen Scheidewand haben wir eben als unzulässig bezeichnet. Eine relativ einwandfreie und einfache Untersuchungsmethode dient zugleich — auch ohne Messung — zu der praktisch wohl nicht unwichtigen Differentialdiagnose zwischen der zweiten und der dritten Gruppe der Schielenden und soll daher gleich gesondert beschrieben werden.

Zuvor sei noch kurz folgende Bemerkung gestattet. Die Schielenden mit anomaler Sehrichtungsgemeinschaft und ohne spontanes Doppeltsehen verdanken letztere Eigenthümlichkeit entweder einem abnormen binocularen Einfachsehen[1] oder aber einer erheblichen

[1] Bei Schielenden der dritten Gruppe mit nur mässiger Discrepanz von „Localisation" und Schielstellung besteht allem Anscheine nach die Möglichkeit, dass Eindrücke, die in beiden Augen im indirecten Sehen liegen, trotz ihrer Disparation verschmelzen. (Analogon zum PANUM'schen Empfindungskreis.)



Minderwerthigkeit, einer inneren Hemmung der Schielaugen-Eindrücke.

Man pflegt dieses eventuell regional verschiedene Verhalten bekanntlich auch als Exclusion oder Exstinction zu bezeichnen. Diese Erscheinung ist nicht bloss durch die Vertheilung der Aufmerksamkeit bedingt, auch bei Concentration derselben auf das Schiel-Auge, speciell auf dessen foveale Eindrücke besteht ein gewisser Grad von innerer Hemmung κατ' ἐξοχήν fort. Diese halte ich nicht für das Ergebniss psychischer Willkür oder eines Excludirenlernens, sondern für ein ganz unwillkürlich in höherem oder geringerem Grade eintretendes Anpassungsphänomen. Bezüglich der Untersuchungsmethoden und alles Weiteren muss ich auf frühere Darstellungen verweisen.

Es ist wohl überflüssig, hier zu bemerken, dass man nach Feststellung und eventuell zahlenmässiger Charakterisirung der anomalen Sehrichtungsgemeinschaft, zugleich nach Prüfung auf spontanes Doppeltsehen, auch das Vermögen der Combination und der Verschmelzung oder Mischung an einer haploskopischen Anordnung untersuchen wird. Auch ist die Frage nach dem Bestehen von Tiefenwahrnehmung zu entscheiden, sowohl unter Verwendung von Stereoskopbildern, die keinerlei Tiefenauslegung schon für ein Auge gestatten, als mit der Fall- und Stäbe-Einrichtung nach HERING, an welcher allerdings nur bei Fällen der zweiten Gruppe ein positives Ergebniss gewonnen werden kann (aber nicht muss!). Doch soll ja hier nicht eine systematische Anleitung zur Untersuchung von Schielenden überhaupt geboten werden.

III. Eintheilung und Differentialdiagnose der Schielenden.

Die dritte Aufgabe einer methodischen Untersuchung besteht in dem Vergleiche des motorischen und des sensorischen Verhaltens und in der darauf gegründeten Gruppenscheidung der Schielenden. Von vornherein ist es klar, dass im Princip die Schielstellung eine zur anomalen Beziehung der Augen passende, eine harmonische oder aber eine discrepante sein kann. Im ersteren Falle ist die (äussere) Möglichkeit zu anomalem binocularen Einfachsehen und Erscheinen der Schielaugen-Eindrüche am sog. richtigen Orte gegeben, im letzteren Falle besteht die Disposition zum Sehen in paradoxen Doppelbildern, welche sich jedoch bei Hemmung höheren Grades nicht manifestiren kann. Fälle mit motorischer und sensorischer Anomalie, aber Harmonie beider stellen die zweite Gruppe dar: solche mit Discrepanz beider die dritte Gruppe. Diese Eintheilung sei durch folgende Schemata illustrirt.

Eintheilung der Schielenden
auf Grund der differentialdiagnostischen Methoden:

1. Bestimmung der Schielstellung (mit Schielaugen-Nachbild).

2. Prüfung auf Correspondenz oder anomale Sehrichtungsgemeinschaft (mit Nachbilder-Kreuz).

3. Prüfung auf Harmonie oder Discrepanz (mit unocularem Lichtzeichen für das Schiel-Auge).

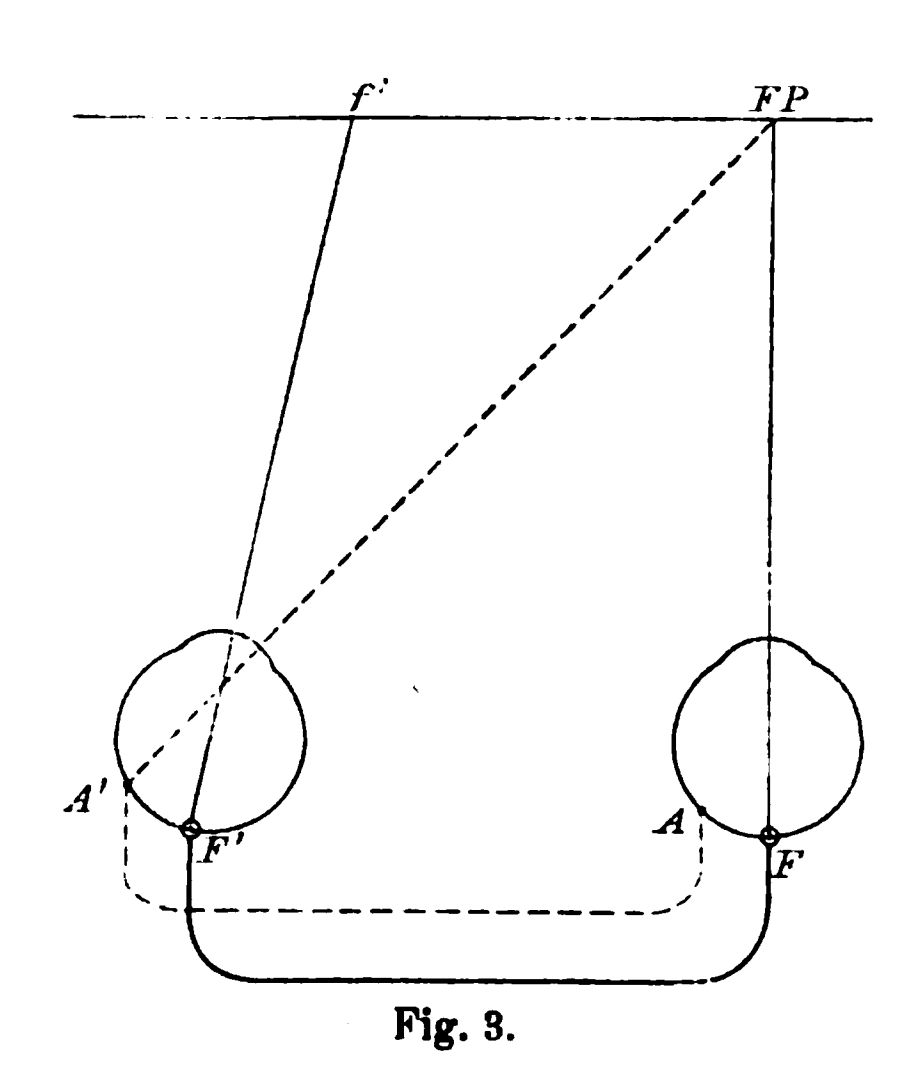


Fig. 3.

Erste Gruppe: motorisch abnorm, sensorisch normal (Correspondenz:

F — F'
A — A'
„eingestellt“: A').

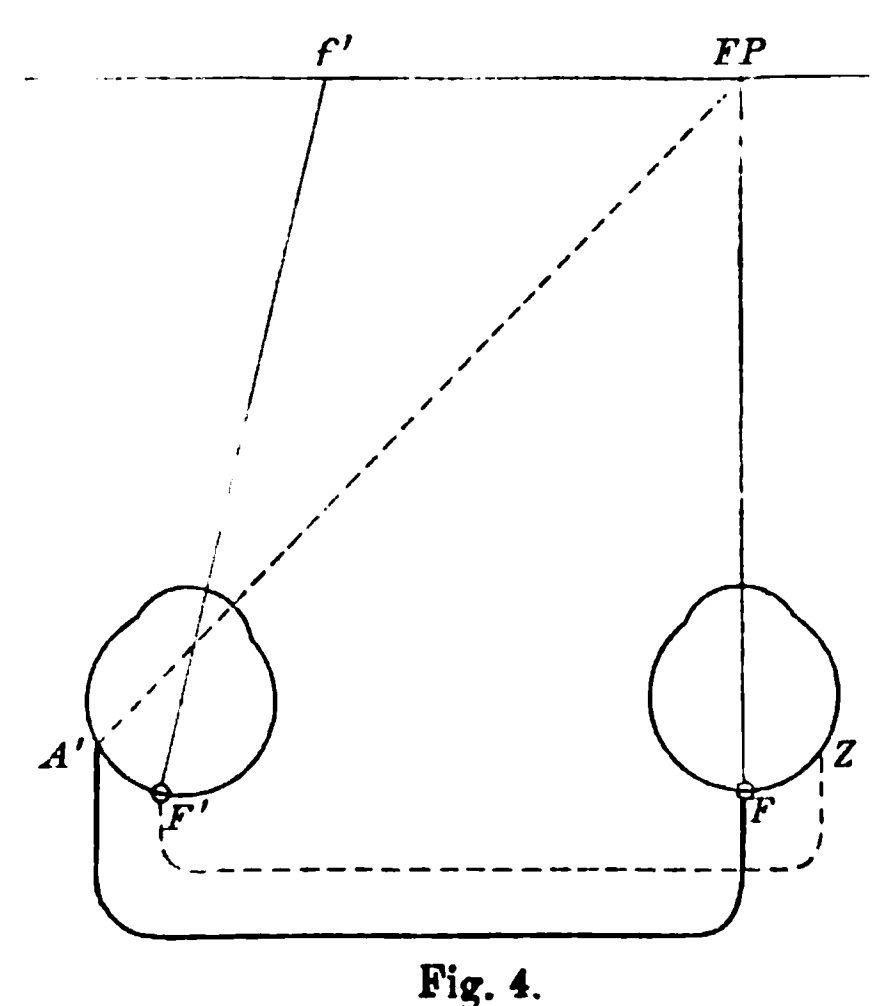


Fig. 4.

Zweite Gruppe: motorisch abnorm, sensorisch abnorm (anomale Sehrichtungsgemeinschaft:

F — A'
Z — F').

Harmonie beider Anomalien („eingestellt“: A').

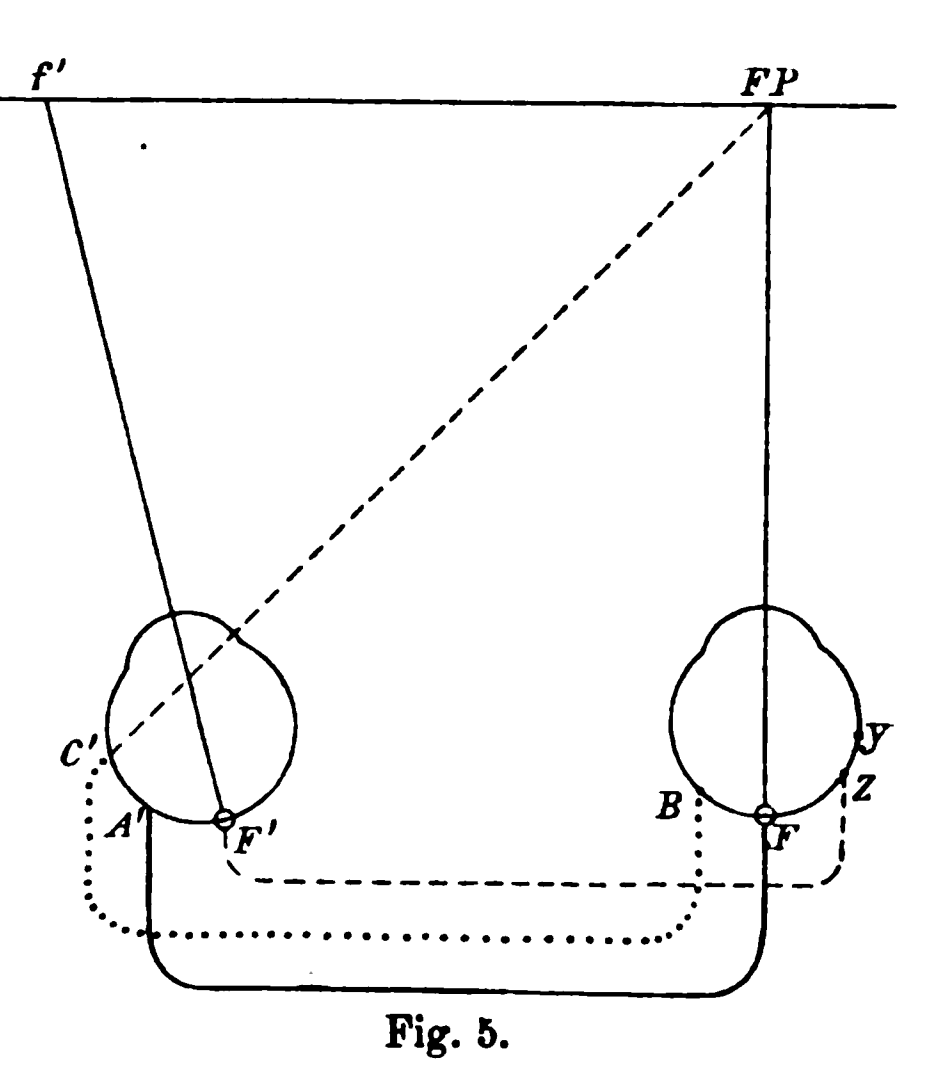


Fig. 5.

Dritte Gruppe: motorisch abnorm, sensorisch abnorm (anomale Sehrichtungsgemeinschaft:

F — *A'*
Z — *F'*
B — *C'*).

Discrepanz beider Anomalien („eingestellt": *C'*).

Es erübrigt die Methode der Differentialdiagnose zwischen der zweiten und dritten Gruppe zu besprechen.

Man lässt den Schielenden mit anomaler Sehrichtungsgemeinschaft ein deutliches Fixationszeichen (*FP*) betrachten und bringt zwischen dieses und das schielende Auge ein Stückchen unbelegten oder belegten Spiegelglases (*Sp*) — etwa ein Deckgläschen von einem Holzstäbchen getragen. Das Gläschen wird nun so zum Himmel oder zu einer seitlich aufgestellten Lampe (*L*) orientirt, dass es gerade in das schielende Auge, nicht aber das fixirende einen Lichtreflex wirft. Nun wird bei Ruhighalten des Kopfes das sonst fixirende Auge zugedeckt, mit dem sonst schielenden Auge nach dem Fixationspunkte (*FP*) hin visirt und das Gläschen so lange seitlich verrückt, bis es für das Schiel-Auge gerade unterhalb des Fixationszeichen zu stehen kommt — wie dies die nachstehende Figur (6) anzeigt.

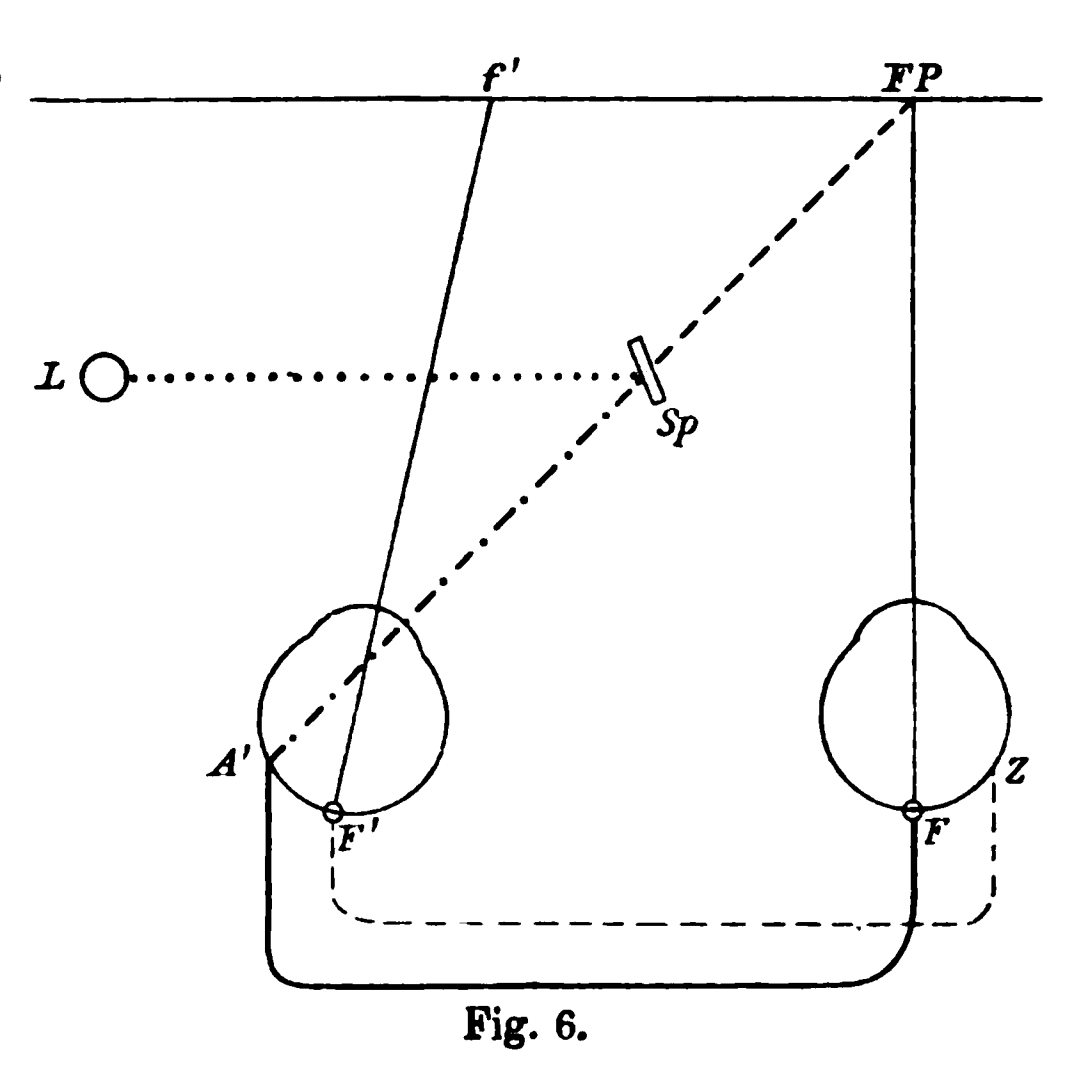


Fig. 6.

Endlich werden beide Augen geöffnet und der Patient hat nun anzugeben, ob der Lichtreflex gerade unter dem Fixationspunkte erscheint oder seitlich davon. Im ersteren Falle steht die auf das Fixationszeichen

hinzielende Netzhautstelle des Schiel-Auges (genauer: der betreffende Längsschnitt) in Sehrichtungsgemeinschaft mit der auf dasselbe Fixationszeichen hinzielenden Fovea des Fixir-Auges: die Schielstellung entspricht der abnormen Beziehung zwischen A' und F, der Fall ist zu abnormem binocularen Einfachsehen disponirt, er gehört zur zweiten Gruppe (in Fig. 6 so angenommen). — Erscheint hingegen der Lichtreflex seitlich verlagert zum Fixationszeichen, so liegt ein Fall der dritten Gruppe vor.

Um ganz zuverlässig zu sein, kann der Befund durch Verwendung von zwei Reflexen bezw. Gläschen, welche für das visirende Schiel-Auge den Fixirpunkt rechts und links, dann oben und unten einfassen, noch verificirt werden. Hier wird also eine bestimmte (die „eingestellte") excentrische Stelle im schielenden Auge auf Sehrichtungsgemeinschaft mit der fixirenden Fovea geprüft: früher wurde die mit der schielenden Fovea sehrichtungsgleiche excentrische Stelle im fixirenden Auge aufgesucht.

Es ist nothwendig, den Versuch in verschiedenen Beobachtungs-Abständen zu wiederholen, da in Fällen von starker Aenderung des Schielwinkels mit dem Beobachtungs-Abstande, die sonst z. B. der dritten Gruppe angehören, gerade für eine bestimmte Entfernung — eventuell gerade für die gewöhnliche Arbeitsdistanz — sehr wohl Zugehörigkeit zur zweiten Gruppe bestehen kann.

Man könnte allerdings auch gegen diese Methode unocularer Lichtreflexe (gleiche Verwendung gestattet eine hinter einem Schirm passend, nur für das Schiel-Auge sichtbar aufgestellte Kerzenflamme) den Einwand einer Störung der natürlichen Abbildungs-Verhältnisse — durch bloss einäugige Sichtbarkeit des Testlichtes — erheben. Doch bieten auch beim gewöhnlichen Sehen spiegelnde Flächen eine analoge Verschiedenheit für beide Augen. Auch kann man zur Sicherheit eine ganze Anzahl von Objecten auf dem Hintergrunde neben dem Fixationszeichen für beide Augen sichtbar lassen.[1]

Ich meine, dass die angeführten, allerdings durchwegs subjectiven Methoden der Bestimmung der Schielstellung, der Prüfung auf Correspondenz oder anomale Sehrichtungsgemeinschaft und der Unterscheidung der zweiten und dritten Gruppe hinlänglich einfach sind, um bei leidlicher Intelligenz

[1] Eine gegen jenen Einwand noch mehr gesicherte Methode, die allerdings etwas umständlich ist, findet sich bereits bei SCHLODTMANN (S. 270, Anm.) beschrieben. Man sucht zuerst den Fusspunkt der schielenden Gesichtslinie auf, schliesst hierauf das Schiel-Auge und erzeugt durch beiderseits von jenem Punkte aufgelegte Farbscheibchen auf derjenigen excentrischen Stelle im Fixir-Auge (bezw. in dem betreffenden Längsschnitte) Nachbilder, welche gerade auf jenen Punkt hinzielt. Endlich wird das Schiel-Auge wieder geöffnet, und man prüft, ob die beiden Nachbilder den gut markirten Punkt oder ein drittes, in der Schiel-Fovea erzeugtes Nachbild genau zwischen sich fassen. Bejahenden Falls lautet die Diagnose: zweite Gruppe. Hier wird also eine bestimmte (die „eingestellte") excentrische Stelle im Fixir-Auge auf Sehrichtungsgemeinschaft mit der schielenden Fovea geprüft.



des Patienten eine Anwendung in der Praxis zu gestatten. Sie erfordern keinerlei Apparate und verbinden, richtig gehandhabt, Einfachheit und Wohlfeilheit mit hoher Präcision.

Ohne mir ein klinisches Urtheil anmaassen zu wollen, möchte ich die Prüfung des sensorischen Verhaltens neben dem motorischen, die Diagnose von Correspondenzstörung oder anomaler Sehrichtungsgemeinschaft, sowie die Gruppenscheidung als nicht unwichtig für Prognose und Therapie erachten. Schon der leicht auszuführenden Prüfung, ob in einem bestimmten Falle öfters spontan oder bei gewissen Abbildungs-Verhältnissen die „richtige“ Localisation nach der angeborenen Correspondenz an die Stelle der „falschen“ nach der anomalen Sehrichtungsgemeinschaft tritt, könnte eine solche Bedeutung zukommen. Noch mehr dürfte dies gelten von dem Nachweise einer harmonischen Schielstellung — vielleicht sogar mit einer gewissen Tiefenwahrnehmung oder Stereoskopie, also sicher actuellem abnormen Binocularsehen. Vielleicht wird gerade ein solcher Fall nach operativer Richtigstellung des Auges weniger Chance zum Inwirksamkeittreten der normalen Beziehung der Augen besitzen und eventuell lange Zeit unter paradoxem Doppeltsehen zu leiden haben: er könnte eine erhebliche functionelle Schädigung für einen unsicheren kosmetischen Gewinn in Kauf nehmen. — Dass andrerseits nicht selten, etwa besonders bei Fällen der dritten Gruppe, die anomale Localisation nach der Operation rapid schwindet und der Correspondenz Platz macht, hat seit langem die Praxis gelehrt.

Doch genug der Vermuthungen! Die Fragen nach dem Zahlenverhältnisse, der Entwicklungsweise und der eventuellen genetischen Beziehung der drei Gruppen Schielender, nach der eventuellen praktischen Bedeutung der Differentialdiagnose zwischen denselben, nach deren speciellem postoperativen Verhalten harren noch ihrer Beantwortung seitens der Klinik. Für diese bieten die bereits gewonnenen theoretischen Grundlagen manche Stütze, die möglichst vereinfachten Methoden der Specialforschung wohl nicht unbrauchbare Arbeitsmittel auf dem noch lange nicht erschöpften Felde.

Vom allgemein-biologischen Standpunkte erscheint die hier nur anzudeutende Auffassung der inneren Hemmung und der anomalen Sehrichtungsgemeinschaft als erworbener Abänderungen, als zweckmässiger Reactionen, kurz als Anpassungsphänomene nicht uninteressant. Es hat sich zudem gezeigt, dass das Anpassungsproduct einer erworbenen anomalen Beziehung der Netzhäute von der angeborenen Correspondenz verschiedenartig ist. — Für die neuere, subjectivistische Sinnesphysiologie bietet die Handgreiflichkeit der Discrepanz und Wesensverschiedenheit von Subjectiv-Räumlichem und Objectiv-Räumlichem, von Localisation und Augenstellung gerade bei den Schielenden ein günstiges Argument.

Unser Büchertisch.

Neue Bücher.

1. Hermann von Helmholtz, von Leo Königsberger. Erster Band. Mit drei Bildnissen. (Braunschweig, Vieweg & Sohn, 1902. 375 S.)

Der berühmte Mathematiker aus Heidelberg hat diese Lebensbeschreibung unsres grossen Naturforschers auf wiederholten Wunsch von dessen (jetzt verstorbener) Wittwe Frau Anna von Helmholtz unternommen und konnte durch Briefe und Mittheilungen von Seiten der Angehörigen und durch Beihilfe von Seiten einer grossen Anzahl ausgezeichneter Gelehrten, sowie durch die Akten der preussischen Unterrichtsverwaltung und die thatkräftige Unterstützung von Helmholtz' Tochter, Frau Ellen v. Siemens, eine zusammenhängende Darstellung des Lebensganges von Hermann von Helmholtz liefern, — ein wahrhaft erquickendes Buch, dessen Studium jedem Fachgenossen an's Herz gelegt werden muss. In dem Abschnitt über die Erfindung des Augenspiegels ist ein interessanter Brief A. von Graefe's an Helmholtz, vom 7. November 1851, abgedruckt; ferner ein Brief von Helmholtz' Vater, der die Frage aufwirft, ob der Sohn sich nicht „für das Instrument der Beobachtung ein Privilegium geben" lassen sollte. Nun, der grosse Sohn hat dies nicht gethan; er fand die Sache so einfach, dass es ihm „lächerlich vorkam, wie andre Leute und er selber so vernagelt sein konnten, sie nicht zu finden". — In der That war die Sache nicht so einfach, wie sie dem Genius schien. Die Einführung des Augenspiegels erfolgte zunächst keineswegs so rasch, wie wir heute glauben möchten. Am 6. Dec. 1850 wurde die Erfindung der Berliner physikalischen Gesellschaft mitgetheilt, im Herbst 1851 erschien die berühmte Schrift „Beschreibung eines Augenspiegels zur Untersuchung der Netzhaut im lebenden Auge". Am 16. December desselben Jahres schreibt Helmholtz: „Es sind hier nach und nach 18 Bestellungen auf Augenspiegel eingelaufen, so dass mein Mechanikus ein gutes Geschäft damit macht."

2. Geschichte der organischen Naturwissenschaften im neunzehnten Jahrhundert, von Dr. F. C. Müller. Medicin und deren Hilfswissenschaften. (Berlin, Georg Bondi, 1902.)

Dem fünften Band des Werkes von P. Schlenther: Das neunzehnte Jahrhundert in Deutschlands Entwicklung, nämlich der Geschichte der anorganischen Naturwissenschaften von Siegmund Günther, schliesst sich das vorliegende Werk als sechster Band an. In klarer und kurzer Darstellung berichtet er über die Fortschritte, welche die Heilkunde mit allen ihren Zweigen und Hilfswissenschaften in dem an Entdeckungen und Erfindungen reichen 19. Jahrhundert gemacht hat. Auch unser Sondergebiet hat in der Darstellung der Optik S. 135 flg. und in der der modernen Augenheilkunde S. 316 flg. gebührende Berücksichtigung gefunden.

3. Grundriss der Hygiene für Studirende und praktische Aerzte, Medicinal- und Verwaltungsbeamte, von Dr. med. Carl Flügge, o. ö. Prof. und Dir. des hygienischen Instituts der Univ. Breslau. Fünfte, vermehrte und verbesserte Auflage. Mit 173 Fig. im Text. (Leipzig, Verlag von Veit & Comp.)

Dass Hygiene[1] eine ganz moderne Wissenschaft sei, ist eine zwar weit verbreitete, aber ganz falsche Ansicht. Schon in der hippokratischen Sammlung finden wir hierher gehörige Schriften. Diocles von Karystos, ein Zeitgenosse Platons, hat ein umfassendes Werk über Gesundheitslehre geschrieben, aus dem uns einzelne Kapitel bei Oreibasios erhalten sind. Das grosse Werk des Galen über den gleichen Gegenstand ist uns vollständig erhalten.[2] Diese Werke wenden sich an die Körperpflege des Einzelnen. Die praktischen Maassnahmen zur Förderung der Volksgesundheit haben zwar in den Gemeinwesen der Alten hervorragende Pflege gefunden. Aber die wissenschaftliche Erforschung und Darstellung der Umgebung des Menschen, soweit sie Störungen im Organismus hervorzurufen im Stande ist, ist neueren Ursprungs und Inhalt der heutigen Lehrbücher der Hygiene. Das vorliegende empfiehlt sich durch den reichen Gehalt und klaren Styl. Besonders werthvoll wird manchem Fachgenossen das erste Kapitel sein, von den Mikroorganismen, S. 20–81.

4. Jahresbericht über die Leistungen und Fortschritte im Gebiete der Ophthalmologie, red. von Prof. v. Michel. XXXII, 1 (für 1901). (Tübingen 1902.)

5. Encyclopädie der Augenheilkunde, herausgegeben von Prof. Dr. O. Schwarz in Leipzig. Das Werk ist bis zur 7. Lieferung gediehen. Durch ausserordentliche Theilung der Artikel ist es zum Nachschlagen besonders geeignet.

Referate, Uebersetzungen, Auszüge.

Les affections blennorrhagiques de l'oeil, par le docteur Eperon, Privat-docent d'ophtalmologie à l'Université de Lausanne.

Unter eingehender Würdigung der Literatur bespricht Verf. die Erkrankungen des Auges, die der Gonococcus Neisser verursacht: die Blennorhöe des Neugeborenen, die der Erwachsenen, entstanden durch directe Uebertragung, die metastatische Blennorrhöe, bei der die Krankheitserreger oder ihre Toxine auf dem Wege der Blut- und Lymphbahnen zum Auge gelangen, und die blennorrhoïsche Iritis. Wegen ihrer Aehnlichkeit mit den leichteren (?) Fällen

---

[1] U. v. Wilamowitz-Möllendorff sagt in seinem vortrefflichen griechischen Lesebuch, in welchem er auch zwei griechische Bruchstücke zur Gesundheitslehre (und zwar correcter, als in den gewöhnlichen Ausgaben,) mittheilt, dass das hässliche Wort „Hygiene" für Gesundheitslehre etwa seit dem Jahre 1880 aufgekommen sei. — Aber dies aus einer missverstandenen Stelle des Galen (ad Thrasybul. c. 39) erwachsene Wort *ὑγιεινή* findet sich bereits, griechisch geschrieben, in dem ältesten medicinischen Wörterbuch (Gorraei def. med. S. 472, a. 1578) — und somit auch in Henric. Stephan. Thesaur. ling. gr. (VIII. S. 27); — mit lateinischen Buchstaben geschrieben, in allen späteren medicinischen Wörterbüchern (Castelli, 1688 u. d. flg. bis 1832), und deutsch in einem Werke aus dem Jahre 1805 von Loebenstein-Löbl, und schon in der ersten Encyclopädie der Heilkunde (1829 flg.) sowie in den nachfolgenden. — Der richtig griechische Name war *τὰ ὑγιεινά*.

[2] Was bei den alten Griechen die Gesundheitslehre des Auges vertrat, findet sich in einem kurzen Kapitel bei Oreibas. Synops. V, 27 und bei Paul. Aegin. I, 31. (Vergl. auch die Augenheilkunde des Ibn Sina von J. Hirschberg und J. Lippert, 1902, S. 24.) In obiger Schrift des Galen (VI c. 12, 13, B. VI S. 439) finden wir nur den folgenden Satz: *Ὀφθαλμοὺς δὲ τονώσεις τῷ διὰ τοῦ Φρυγίου λίθου χρώμενος ξηρῷ κολλυρίῳ, τοῖς βλεφάροις ἐπάγων τὴν μήλην, χωρὶς τοῦ προσάπτεσθαι τοῦ κατὰ τὸν ὀφθαλμὸν ἔνδον ὑμένος. οὕτω γοῦν πράττουσιν ὁσημέραι αἱ γυναῖκες.*

von Blennorrhöe fügt er als „leucorrhoïsche“ noch die Conjunctivitis hinzu, die bei kleinen Mädchen mit Scheiden-Ausfluss, der nicht gonokokkenhaltig zu sein braucht, vorkommt.

Den breitesten Raum nimmt die Besprechung der Blennorrhoea neonatorum ein. Prophylaktisch ist gründliche Behandlung des Scheiden-Ausflusses der Mutter schon während der Schwangerschaft nothwendig, sowie sorgfältigste mechanische Reinigung der Augen des Kindes sofort nach der Geburt mit gekochtem Wasser oder besser mit einer antiseptischen Lösung (Sublimat $^1/_{10000}$). Im Gegensatz zu Leopold, der jüngst das Credé'sche Verfahren als durchaus zuverlässig und unschädlich empfohlen hat, hält Verf. die $2\,^0/_0$ Höllenstein-Lösung wegen ihrer kaustischen Wirkung für nicht ungefährlich (?) und will die Credéïsirung, wenn überhaupt, nur mit $0{,}5\,^0/_0$ Höllenstein-Lösung vorgenommen sehen. Zur gleichen Zurückhaltung dem Höllenstein gegenüber räth er bei der Behandlung der Blennorrhöe, weil zu starke Lösungen leicht diphtheroïde Infiltration der Schleimhaut herbeiführen. Als Anwendungsart empfiehlt er die Einträufelung (?), und zwar in leichten Fällen von 0,5 bis $1\,^0/_0$, in schweren von $2\,^0/_0$ Lösung, mit der aber erst begonnen werden darf, wenn die Schwellung der Lider unter Eis-Umschlägen und antiseptischen Spülungen (Sublimat $^1/_{5000}$, Borsäure $3\,^0/_0$) zurückgegangen ist. Sobald die Schleimhaut diphtheroïden Charakter annimmt, müssen die Höllenstein-Einträufelungen unterbrochen und durch Anwendung von $2\,^0/_0$ gelber Quecksilberoxydsalbe ersetzt werden. Beim Auftreten von Hornhaut-Ulcerationen treten an die Stelle der Eis-Umschläge warme; ferner empfiehlt er Einträufelungen von Eserin ($0{,}5\,^0/_0$) und anstatt der Höllenstein-Einträufelungen die Anwendung des Stiftes (?). In jedem Falle ist das Silbernitrat durch $1\,^0/_0$ Salzlösung zu neutralisiren.

Für die Behandlung der Blennorrhöe der Erwachsenen empfiehlt Verf. das Verfahren von Burchardt: 4 Mal täglich wiederholte Spülungen der Bindehaut mit $1\,^0/_{00}$ Silber-Lösung. In den Pausen laue Chlor-Umschläge. Das meist erkrankte Auge ist durch ein mit Pflasterstreifen befestigtes Uhrglas zu schützen, das dem Patienten den Gebrauch und dem Arzte die Ueberwachung des Auges erlaubt

Die Behandlung der blennorrhoïschen Iritis unterscheidet sich nicht von der der rheumatischen Form. Mühsam.

Journal-Uebersicht.

I. A. v. Graefe's Archiv für Ophthalmologie. LIV. 2.

1) **Ueber das Sehen mit längsdisparaten Netzhaut-Meridianen,** von Dr. M. Weinhold, I. Assistent an der Klinik des Schlesischen Vereins zur Heilung armer Augenkranker zu Breslau. (Aus der Univ.-Augenklinik zu Breslau.)

Die Versuche wurden mit der von Heine angegebenen Prismen-Combination angestellt (A. f. O. LI. 1). Als Resultat ergab sich, dass Reizung querdisparater Netzhaut-Punkte einheitliche Bilder mit Tiefen-Vorstellung hervorruft, während bei Erregung längsdisparater Punkte Doppelbilder auftreten, deren geringster Abstand ungefähr eine Minute, entsprechend einer Zapfenbreite der Netzhaut, betragen kann.

Die Unterscheidung zwischen angeborenen und erworbenen Eigenschaften lässt sich schwerlich so scharf durchführen, wie vielfach geschieht. Angeboren

ist die Eigenschaft, Reizung disparater Punkte als getrennte Reize zu empfinden. Wenn nun Verschmelzung disparater Punkte in längsdisparaten Durchmessern viel unvollkommener gelingt, als in querdisparaten, und Tiefen-Wahrnehmung dabei gar nicht auftritt, so liegt die Annahme nahe, dass letztere erst durch Uebung erlernt ist. Dass bei der Beurtheilung von Tiefen-Werthen die sicher grösstentheils empirisch erworbene Vorstellung der absoluten Entfernung eine Rolle spielt, wurde schon früher von Heine nachgewiesen.

---

2) **Zur Localisation der einseitigen Ophthalmoplegia exterior,** von Dr. H. Salomonsohn in Berlin.

Ein 32jähriger kräftiger Mann, der seit Jahren an Gonorrhöe gelitten hatte, aber nicht luetisch war, erkrankte, nachdem die rechte Gesichtshälfte heftigem Zugwind ausgesetzt worden war, unter Schmerzen an Lähmung des Rect. ext. dextr. und nach 3 Monaten an Lähmung aller äusseren Muskeln des rechten Auges, sowie des Trigeminus I und II. Die inneren Augenmuskeln functionirten, Patellar-, Cremaster- und Bauch-Reflexe fehlten. Einen Monat später trat Lähmung des Hypoglossus und des Trigeminus III auf, von dem jedoch die Geschmacksfasern und die Nn. pterygoidei intact blieben. Nachdem sich dann noch eine relativ günstig verlaufende Keratitis neuroparalytica entwickelt hatte, begann langsam fortschreitende Besserung, welche noch nicht abgeschlossen ist.

Ueber das Verhalten der Pupille sei noch hervorgehoben, dass seit Jahren rechts Miosis bestand. Bei der ersten Untersuchung fiel reflectorische Pupilllenstarre auf. Später zeigte sich Lähmung des Dilatator.

Weinen und Schwitzen erfolgte nur an der gesunden Seite.

So sehr der ganze Symptomen-Complex zunächst auf eine cerebrale Krankheits-Ursache hindeutet, so muss doch, wie Verf. eingehend erörtert, nach unsren heutigen Kenntnissen die Annahme andrer Lähmungen ausgeschlossen werden. Die Total-Kreuzung des Trochlearis und die partielle Kreuzung des Oculomotorius bedingt bei Läsion der Kerne eine doppelseitige Erkrankung.

Die Möglichkeit einer Compression der Nervenstämme an der Schädelbasis muss berücksichtigt werden. Dass in einem comprimirten Nerven einzelne Fasern functionsfähig bleiben können, ist bekannt. Gegen einen Process an der Schädelbasis spricht, abgesehen von der Abwesenheit sonstiger cerebraler Symptome, die Erhaltung des Geschmacks trotz Anästhesie im ganzen Gebiete des Trigeminus III und die Functionsfähigkeit der Mm. pterygoidei bei totaler Lähmung des Masseter und des Temporalis.

Demnach bleibt nur die Annahme einer multiplen peripheren Neuritis übrig. Fälle der Art sind anatomisch nachgewiesen.

---

3) **Ueber die operative Behandlung hochgradiger Kurzsichtigkeit mittels der primären Linear-Extraction der klaren Linse und ihre Erfolge,** von Dr. Voigt, Stabsarzt, ehemal. Assist. der Leipziger Univ.-Augenklinik.

Verf. sucht die gegen das genannte Verfahren vorgebrachten Einwände zu entkräften. Die Infections-Gefahr ist nicht grösser als bei jeder andren Eröffnung der Bulbuskapsel und wird dadurch wesentlich herabgesetzt, dass in der Regel nur zwei operative Eingriffe, Schnitt mit nachfolgender Linsen-Entbindung und eine Nachstar-Discission, erforderlich sind. Nach den Erfahrungen der Leipziger Klinik treten bei Individuen bis zum etwa 45. Jahre die klaren Linsenmassen nicht schwerer aus, als getrübte. Etwa zurückgebliebene Reste pflegen nicht zu reizen und bei der grossen Kapsel-Oeffnung

rasch resorbirt zu werden. Jedenfalls liegen die Verhältnisse günstiger, als wenn man nach verrichteter Discission wegen Drucksteigerung rasch zu extrahiren gezwungen ist. Abtragung eines nachträglichen Iris-Vorfalls war selten und nur bei unruhigen Kindern erforderlich, bei Erwachsenen nie. Eines besonders geübten Assistenten bedarf es nicht, man kann sogar allein operiren. Die Bettruhe dauert bei Erwachsenen nur einen Tag, die Entlassung erfolgt nach 7—10 Tagen, die Discission des Nachstars wird frühestens nach einigen Wochen ausgeführt, jedenfalls dürfen resorptionsfähige Linsenmassen nicht mehr vorhanden sein. Die Nadel wird der Scheerenpincette vorgezogen, das Kuhnt'sche Verfahren erschien niemals erforderlich. Die Weber'sche Hohl-Lanze, welche eine Zeit lang bei Seite gelegt war, wird jetzt wieder ausschliesslich benutzt; statt zwei Daviel'scher Löffel ist nur ein etwas breiterer in Gebrauch.

Ein Vergleich zwischen dem Fukala'schen und dem neueren Verfahren ergiebt, dass bei ersterem auf 57 Augen 178 Operationen, bei letzterem auf 81 Augen 151 Operationen fielen, bei ersterem in 1,6 % der Fälle nur ein, in 19 % im Ganzen zwei Eingriffe, bei letzterem in 18 % nur ein, in 54 % im Ganzen zwei Eingriffe erforderlich waren. Prolaps. corp. vitr. trat in 4,6 %, bei dem Fukala'schen Verfahren in 17,4 % auf.

Bei Myopie unter 15,0 D. wird nicht operirt. Die Macula muss intact, der Glaskörper nur wenig getrübt sein, die Netzhaut anliegen. Perimaculare Herde und ausgesprochene Ectasie des hinteren Pols bilden keine Contra-Indication.

Das Alter der Patienten scheint für den Erfolg ohne Bedeutung zu sein.

Möglichst sollen beide Augen operirt werden, damit für die Nähe ein binocularer Seh-Act mit mässiger Convergenz wiederhergestellt wird. Operirt man nur ein Auge, so wird der Partner häufig unter starker Annäherung des Objects für die Nähe benutzt, wobei auch das operirte Auge convergirt. Zweckmässig ist, zunächst das weniger sehtüchtige Auge zu operiren.

Ist ein Auge durch Netzhaut-Ablösung erblindet, so braucht man nicht grundsätzlich auf die Operation des andren zu verzichten. Nur dränge man nicht, sondern lasse lieber den Patienten in seiner Hilflosigkeit die Operation selbst verlangen, obgleich er über die Gefahren derselben genau unterrichtet ist.

Total-Verlust durch Infection in 2 %. In ebenfalls 2 % zeigte sich leichtes Glaucom, welches nach Punction u. a. nur zeitweite und erst nach vollständiger Resorption der Linsenreste ganz verschwand. Bei der Fukala'schen Methode trat in 8 % Drucksteigerung auf.

Die Operation an sich begünstigt das Auftreten von Netzhaut-Ablösung nicht. Störungen im Operationsverlaufe, vor allem Schädigungen des Glaskörpers dürften geeignet sein, dieselbe hervorzurufen, zumal, wenn eine leider nicht erkennbare, Disposition besteht. Man sieht Ablösung auch ohne Glaskörper-Vorfall, und andrerseits war sie in einem Falle trotz Glaskörpervorfall nach 7 Jahren noch nicht aufgetreten. Jedenfalls empfiehlt sich nach der Myopie-Operation längere Schonung, besonders ist schwere körperliche Arbeit zu meiden.

Die Operirten sahen meistens ohne Correction in die Ferne und gebrauchten nur ein schwaches Convexglas für die Nähe. Der Operations-Astigmatismus war sehr gering.

Ein Fortschreiten der Myopie nach der Operation konnte nie beobachtet werden. Das Sehvermögen blieb fast immer gut und wurde durch einzelne

Macula-Blutungen beeinträchtigt. Gegen diese Complication schützt die Operation nicht.

---

4) **Ein Beitrag zur Lehre von der optischen Localisation bei Blind-Geborenen,** von Dr. Walter Schlodtmann, Augenarzt in Lübeck.

Empirismus und Nativismus sind keine scharfen Gegensätze, die Vertreter beider Anschauungen unterscheiden sich nur dadurch, dass die Einen die Grenzen des Angeborenen enger ziehen, als die anderen. Die vielfach als Stütze der empirischen Auffassung verwertheten Beobachtungen an erfolgreich operirten Blind-Geborenen sind nicht einwandfrei. Der bekannte Versuch, bei welchem der Operirte nur durch den Gesichtssinn eine Kugel von einem Würfel unterscheiden soll, stellt in Wirklichkeit die unlösbare Aufgabe, fremde Gesichtswahrnehmungen mit bekannten Tastbegriffen in Einklang zu bringen. Lässt man den Operirten einen Gegenstaud zeigen oder ergreifen, so fordert man thatsächlich die Combination zwischen dem neuerworbenen Gesichtssinn und dem schon ausgebildeten Muskelgefühl.

Sollen Beobachtungen an operirten Blind-Geborenen beweisend sein, so müssen sie sich auf den Gesichtssinn allein beschränken.

Verf. suchte sich aus den Zöglingen der Haller Blinden-Anstalt drei Individuen von 11—18 Jahren aus, welche eine functionsfähige Netzhaut besassen, aber in Folge von optischen Hindernissen nur noch Hell und Dunkel zu unterscheiden, dagegen die Lichtquelle nicht richtig zu localisiren vermochten. Unter diesen Verhältnissen konnte durch Vergleich von Tast- und Gesichts-Eindrücken irgend welches Orientirungsvermögen nicht erworben sein.

Durch mechanische Reizung möglichst äquatorialer Stellen des Bulbus wurden Druckphosphene hervorgerufen und der Versuchsperson die Aufgabe gestellt, anzugeben, woher der wahrgenommene Lichtschein kommt. Dabei wurde in allen Fällen die der Druckstelle gegenüberliegende Seite als Ort der Lichtquelle bezeichnet.

Diese Resultate sprechen für die Existenz angeborener functionaler Raumqualitäten einzelner Netzhautstellen.

---

5) **Klinisch-statistische Beiträge zur Aetiologie der hochgradigen Kurzsichtigkeit,** von Dr. Emil Guttmann in Breslau. (Aus der Augenheilanstalt des Herrn Prof. Magnus in Breslau.)

Verf. fand in den Krankenbüchern der Poliklinik des Prof. Magnus bei etwa 50000 Patienten, unter denen Männer und Frauen annähernd gleichmässig vertreten waren, 3688 Fälle von doppelseitiger Myopie. 73 % zeigten leichte Myopie unter 6,0 D, der Rest hochgradige Myopie von 6,0 D und darüber. Von den Fällen leichter Myopie betrafen 65,3 % Männer, 34,7 % Frauen, dagegen von den Fällen hochgradiger Myopie 64 % Frauen und 36 % Männer. Das Ueberwiegen hochgradiger Myopie bei Frauen kann nicht dadurch bedingt sein, dass diese etwa nur bei hochgradiger Myopie den Arzt aufsuchen und leichtere Myopie ignoriren, oder dass sie durch Nahe-Arbeit die Augen mehr schädigen als die Männer. Man muss vielmehr annehmen, dass die hochgradigs Myopie bei Frauen meistens angeboren ist, und dass das weibliche Geschlecht eine besondere Disposition zu dieser Form besitzt.

Obgleich Verf. unter Berücksichtigung der Berufsthätigkeit der einzelnen Personen die Grenzen der Arbeitsmyopie möglichst weit zieht, so entfallen doch im Ganzen 75 % der Fälle von hochgradiger Myopie auf die genuine Form und nur 25 % auf solche Individuen, von denen man annehmen durfte,

dass sie vom 15. Jahre an die Augen durch intensive Nahe-Arbeit angestrengt hatten.

An der hochgradigen Arbeits-Myopie sind beide Geschlechter ziemlich gleichmässig betheiligt. Berücksichtigt man aber alle Fälle hochgradiger Myopie, so ergiebt sich bei dem Ueberwiegen der an angeborener hochgradiger Myopie leitenden Frauen, dass von den hochgradig myopischen Männern ein Drittel, von den Frauen nur ein Fünftel Arbeits-Myopie besitzt.

Zu den höchsten Graden der Myopie, 10,0 D und darüber, neigen die Frauen ebenfalls doppelt so stark als die Männer. Die höchsten Grade finden sich vorwiegend bei genuiner Myopie, relativ selten bei Arbeits-Myopie.

In 28 % aller Fälle hochgradiger Myopie waren Complicationen nachweisbar, am häufigsten Veränderungen in der Macula, seltener Netzhaut-Ablösung Auch hier sind die Frauen um mehr als die Hälfte stärker betheiligt als die Männer. Die genuine Form neigt mehr als die Arbeits-Myopie zu Complicationen, die im höheren Lebensalter häufiger auftreten als in der Jugend, am häufigsten im 5. Decennium. Je höher die Myopie, um so häufiger die Complicationen.

In mehr als $^2/_3$ Fälle war Erblichkeit nicht nachweisbar.

Verf. kommt zu dem Schlusse, dass der schädliche Einfluss der Nahe-Arbeit vielfach überschätzt worden ist, und dass gerade die Fälle von hochgradiger maligner Myopie meistens in keinem Zusammenhange mit der Nahe-Arbeit stehen. Für diese Form sind daher hygienische Maassnahmen nicht von derselben Bedeutung, wie für die sog. Schul-Myopie.

---

6) **Ueber Opticus-Tumoren**, von Dr. med. Adolf H. Pagenstecher, Volontär-Assistent an der Univ.-Augenklinik zu Heidelberg.

Die kürzlich von Emanuel erörterten Beziehungen der Sehnerven-Geschwülste zur Elephantiasis neuromatodes bestehen schwerlich. In den von Emanuel angeführten Fällen ist die Multiplicität der Tumoren des Opticus keineswegs sicher erwiesen, dazu enthält die Literatur der Elephantiasis neuromatodes nichts über die Betheiligung des Opticus, und endlich nimmt der Opticus den peripheren Nerven gegenüber eine Sonderstellung ein, die sich in der Geschwulstlehre besonders geltend macht.

Verf. bespricht kurz die Symptomatologie und Anatomie der Opticus-Tumoren und geht dann zur eingehenden Beschreibung drei eigener Beobachtungen über.

Im ersten Falle handelte es sich um ein typisches Endotheliom. Die in dem bindegewebigen Gerüste befindlichen Zellen hatten sich zum Theil so gelagert, dass Zwiebelbildungen entstanden, in denen hyaline Degeneration und Kalk-Ablagerung gefunden wurde. Der Tumor war, wie man annehmen darf, von den Endothelien des intraduralen Raumes ausgegangen und in den Nervenstamm hineingewuchert.

Im zweiten Falle konnte weder der Ursprungsort des Tumors bestimmt, noch auch eine sichere anatomische Diagnose gestellt werden. Einzelne Schnittpräparate erinnerten an Gliom, während in Zupfpräparaten Zellen sichtbar waren, wie man sie bei Myxo-Sarcom zu finden pflegt. Im Gewebe lagen zahlreiche geschichtete Kalk-Körper, welche, soweit sich nachweisen liess, in keiner Beziehung zu Zellen standen.

Auch bei Fall III gelang eine sichere Deutung der Verhältnisse nicht. Der Tumor war wohl ein Sarcom, vielleicht Endotheliom, mit starker Verdickung der Bindegewebs-Balken des Opticus und mit Gliawucherung, doch

war nicht zu bestimmen, von wo die Geschwulst ihren Ausgang genommen hatte und wieweit durch Tumor-Reiz bedingte Gewebswucherungen oder eingedrungene Tumorzellen vorlagen.

---

7) **Die Atrophie der Aderhaut im kurzsichtigen Auge,** von Dr. Maximillian Salzmann, Docent für Augenheilkunde an der k. k. Universität zu Wien. (Aus dem Laboratorium der Klinik Hofrath Fuchs).

Verf. hielt 1901 in Heidelberg einen Vortrag über dasselbe Thema und lässt hier eine eingehendere Bearbeitung folgen. (Vgl. dieses Centralblatt, 1902, August, S. 246). Das Referat bringt die wesentlichsten Resultate der umfangreichen Untersuchungen, deren zahlreiche Einzelheiten sich nicht in Kürze wiedergeben lassen. Hervorgehoben zu werden verdient, dass Verf. durch ein besonderes Verfahren lückenlose, bezw. Stufenserien herstellte, welche zur Reconstruction von Flächenbildern benutzt wurden, die vereint als „Karte des Fundus" bezeichnet werden könnten. Flächenschnitte sind unbrauchbar.

Therapeutisch kann nur in Frage kommen, die Spannung der Chorioidea herabzusetzen, was nur durch Herabsetzung des intraocularen Drucks bewirkt werden könnte. Miotica sind zu verwerfen, weil sie die Chorioidea spannen; Punctionen der Hornhaut müssten zu oft wiederholt werden. Vermeidung der Nahe-Arbeit ist erwünscht, aber schwer auf die Dauer durchzuführen. Günstig muss die Entfernung der Linse wirken, und vielleicht beruht die nach Myopie-Operation beobachtete Steigerung der Sehschärfe manchmal auf dieser Nebenwirkung der Phakolyse. Jedenfalls braucht man vom Standpunkte der pathologischen Anatomie aus die Aderhaut-Veränderungen nicht als Contra-Indication der Myopie-Operation anzusehen. Scheer.

II. Archiv für Augenheilkunde. XLV. 1. 1902.

1) **Ein klinischer Beitrag zur Kenntniss der Structur der Iris,** von Dr. Wölfflin. (Aus der königl. Augenklinik zu München.)

Verfolgt man die Structur der Iris unter dem Cornealmikroskop, so findet man in vielen Fällen am Ende eine Anschwellung, die am besten als normales Irisknötchen zu bezeichnen ist. Diese Knötchen besitzen fast ausnahmslos weisse Farbe, wie die Trabekel, sie kommen am häufigsten nahe dem ciliaren Irisrande vor, und zwar in den unteren Quadranten. Sie wurden in 10 % der untersuchten Fälle angetroffen, überwiegend bei blauer Iris. Die Grösse schwankt, erreicht ungefähr Stecknadelkopfgrösse, die Anzahl ist durchschnittlich 10—20. Die Knötchen bestehen aus einem Convolut von feinen gewundenen weissen Strängen. Es handelt sich um normale Gebilde, die entweder wie die Trabekel nach Fuchs als verödete Gefässe, oder als Reste der embryonalen Membrana vasculosa pupillaris aufzufassen sind.

---

2) **Reflectorischer Nystagmus,** von Dr. Bär, Assist. der Univers.-Augenklinik in Innsbruck.

Das Gemeinsame der 6 mitgetheilten Fälle besteht darin, dass durch periphere Reizung des Trigeminus bezw. der Conjunctiva und Cornea clonische Muskelkrämpfe im Bereiche des Oculomotorius entstehen, die durch Entfernung der bestehenden Schädlichkeiten zum Schwinden gebracht werden können. Dieser reflectorisch erregte Nystagmus tritt wahrscheinlich erst dann auf, wenn die Musculatur an und für sich etwas geschwächt ist.

---

3) **Angeborene Anomalie der Cornea und Sklera, sowie andre Missbildungen zweier Pferde-Bulbi,** von Dr. Salffner, Assist. der Univ.-Augenklinik in Würzburg.

---

4) **Ein Fall von pulsirender Chorioidealvene,** von Dr. Thorner in Berlin.

Die Erscheinung ist am wahrscheinlichsten mit einer localen Ursache zu erklären, welche die Circulation des einzelnen Gefässes im Gebiete eines Staphyloms veränderte.

---

5) **Ueber eine eigenartige Combination von Abducensparese und Hemianopsie, zugleich ein Beitrag zur Theorie einer Augenmaass-Störung bei Hemianopikern,** von Dr. Loeser in Berlin.

Vgl. Referat des zu Grunde liegenden Vortrags: Dieses Centralblatt, Januarheft 1902, S. 20.

---

6) **Ueber intrabulbäre Pseudotumoren im Kindesalter,** von Dr. Stoewer. in Witten.

Im ersten Falle täuschten Cyclitis und Netzhaut-Ablösung, im zweiten Cyclitis, schwere Veränderungen der Chorioidea und Netzhaut-Abhebung ein Gliom vor. Für die Therapie war die Fehldiagnose belanglos, da für die vorliegenden Veränderungen die Enucleation der einzig richtige Eingriff war.

---

7) In einer Erwiderung an Dr. Rosenmeyer nimmt Bellarminoff weiter für sich in Anspruch, zuerst erklärt zu haben, dass nur die Toxine allein die Ursache der sympathischen Ophthalmie sind.

---

8) **Sitzungsbericht der englischen ophthalmologischen Gesellschaft.**

---

9) **Die Original-Artikel der englischen Ausgabe.** (Arch. of Ophthalm. XXIX, 4, 5, 6. XXX, 1.) Uebersetzt von Dr. Abelsdorff in Berlin.

1. Ausdehnung der Sehnerven-Scheide durch Cerebrospinal-Flüssigkeit. Osteoplastische Resection der äusseren Orbitalwand (Krönlein), von M. L. Forster in New-York.

Im unteren äusseren Theile der Orbita eines 6jährigen Knaben war ein frei beweglicher fester Tumor zu fühlen. Nach Freilegung zeigte sich, dass er dem Längsverlaufe des Sehnerven entsprach und offenbar Flüssigkeit enthielt. Diese wurde aspirirt und erwies sich als Cerebrospinal-Flüssigkeit. In der Folge wurde der Sehnerv atrophisch, zum Theil in Folge der verschiedenen Einstiche in das Sehnerven-Gewebe.

2. Die Accommodations-Theorie, von W. N. Suter in Washington.

Tscherning führt zur Stütze seiner Theorie an, dass an der mit Zonula entfernten Ochsenlinse Zug an der Zonula die Krümmung der Linsen-Oberfläche vermehrt. Verf. konnte diese Veränderung an 12 Kalbs-Augen nicht erzeugen, wohl aber an der Linse älterer Rinder. Die Ursache sieht Verf. darin, dass bei ausgewachsenen Thieren eine relativ weiche Rinde einen harten Kern umgiebt, während bei Kalbs-Augen analog den Menschen-Augen die Linsen gleichmässig weich sind. Demnach sind die Experimente von Tscherning nicht beweisend. Die Helmholtz'sche Theorie erklärt die Accommodations-Erscheinungen vollständig.

3. Ueber einfache Evisceration des Augapfels, von H. Gifford, Omaha.

Verf. entfernt die Cornea nicht, entleert den Augapfel durch eine einfache Wunde. Der Vortheil ist ein grösserer Stumpf, die Gefahr der Ausstossung einer eingesetzten Glaskugel ist geringer.

4. Spasmus der Obliqui bei Abducenslähmung, von A. Duane, New-York.

In 3 Fällen von Lähmung des Rectus externus sah Verf. einen Spasmus des Obliquus inferior, der bei Rotation des Bulbus nach innen eine Ablenkung nach oben hervorbrachte. Er fasst diese Thätigkeit der Obliqui als eine vicariirende von compensatorischem Charakter auf.

5. Die Ursache einer speciellen Form monocularen Doppeltsehens, von F. Verhoeff.

Durch Vorsetzen cylindrischer Concavlinsen vor normale Augen kann Doppeltsehen, wie es bei vielen Fällen von Astigmatismus vorkommt, erzeugt werden. Bull erklärt dies damit, dass die Sectoren der Linse wie verschiedene einzelne Linsen wirken und so, wenn das Bild verwischt wird, Diplopie und Polyopie hervorrufen.

Verf. erscheint diese Verschiedenheit der Sectoren unwahrscheinlich, er führt das Phänomen auf sphärische Aberration zurück und zeigt experimentell die Möglichkeit dieser Entstehung.

6. Ein Iridectom, ein neues (?) Instrument zur Ausführung der Iridectomie, von J. Wolff, New-York.

Irispincette und Scheere in einem Instrumente vereinigt.

XXX. 1.

1. Ein Fall von Keratitis interstitialis, abgekürzter Verlauf durch Masern-Erkrankung, von H. Harlan, Baltimore.
2. Zwei Fälle von Stahlsplitter im Auge; der erste mit Erhaltung des Bulbus mit dem (Hirschberg'schen) Magneten entfernt; der zweite ruhig im Inneren eines gesunden Auges verweilend, von J. H. Oelang, Erie.
3. Angeborener rechtsseitiger Anophthalmus mit linksseitigem Mikrophthalmus, von L. O. Brox, Evansville.
4. Ophthalmologische Curiosa, von G. Strawbidge, Philadelphia.

a) Vortreibung des Augapfels bei sanftem Oeffnen der Lidspalte, nach Stoss gegen die Schläfe entstanden.

b) Heilung einer ausgedehnten Corneoskleralwunde.

5. Sectionsbericht über einen Fall von angeborenem einseitigem Anopthalmus, von C. Zimmermann, Milwaukee.
6. Zwei Fälle von Verknöcherung der Chorioidea, von O. Webster, New-York.

XLV. 2.

10) **Cystenbildung in der Linse,** ein casuistischer Beitrag vom k. b. Oberarzt Dr. Broxner. (Univ.-Augenklinik in München.)

In den Linsenresten eines Auges, das vor langer Zeit Cataracta traumatica erlitten hatte, zeigten sich Hohlräume, besonders ein cystenartiges Gebilde in isolirter Lage. Es kann sich nur um Spaltbildungen und Verlöthungen gelegentlich der Verletzung handeln.

---

11) **Ueber das Vorkommen infectiöser äusserer Augen-Entzündungen**

im westfälischen Industriebezirk, von Dr. Schmidt, Augenarzt in Prenzlau.

Verf. hat 1560 Conjunctivitis-Fälle bakteriologisch untersucht. Er fand Diplobacillus Morax, Pneumococcus lanc., Gonococcus, Diphtheriebacillus, Koch-Weeks'schen Bacillus. Es zeigte sich, dass vollkommen gleichförmige Krankheitsbilder verschiedene Bakterienbefunde ergeben können, und derselbe Bacillus verschiedene Krankheitsformen zu erzeugen vermag. Nur der Diplobacillus gestattet die Aufstellung einer besonderen Conjunctivitis-Form.

Von 30 Fällen von Ulcus corneae fanden sich 18 Mal Pneumokokken, Pneumokokken und Diplobacillen 2 Mal, Diplobacillen 6 Mal, Bac. pyocyaneus 1 Mal, 5 Mal waren Mikroorganismen nicht nachzuweisen. Sämmtliche Fälle mit Pneumokokkenbefund boten das typische Bild des Ulc. serpens in verschiedenen Stadien, fast alle gingen mit Hypopyon einher.

---

12) **Lidbildung und Transplantation in der augenärztlichen Praxis,** von Dr. M. Meyerhof. (Augenklinik des San.-Raths Dr. Augstein zu Bromberg.)

Bericht über 3 Fälle von Lidbildung mittels gestielter Lappen. Im ersten Falle war zunächst der Versuch gemacht worden, einen stiellosen Lappen einzuheilen, doch wurde dieser gangränös. Bei einem Falle von Symblepharon gelang es, nach vergeblichen Versuchen mit Mundschleimhaut durch Transplantation von Scheidenschleimhaut einen genügenden Bindehautsack zu schaffen.

---

13) **Zur Theorie der Refractionsbestimmungen,** von Dr. W. Thorner in Berlin.

Im Wesentlichen Beschreibung einer Vorrichtung zur Refractionsbestimmung an dem Augenspiegel des Verf.'s und Tabellen dazu.

---

14) **Die optische Bedeutung des accommodativen Spieles der Pupille,** von Dr. J. Weidlich in Elbogen.

Zusammenstellung des Bekannten.

---

15) **Anatomische Untersuchung eines sympathisirenden Auges, nebst Bemerkungen über das Zustandekommen der Chorioretiritis sympathica,** von Dr. S. Osaki aus Niigata. (Univ.-Augenklinik Marburg.)

Die bisher veröffentlichten Untersuchungen von sympathisirenden Augen haben ein constantes Resultat nicht ergeben. Verf. versucht eine Zusammenstellung des einigermaassen Constanten und fügt seinen Fall an. Es war 6 Wochen nach Entzündung des verletzten Auges am zweiten Auge eine Iridocyclitis eingetreten, nachdem einige Wochen vorher aus dem durch Eisensplitter verletzten Auge eine Operation zur Entfernung von Eiter, Linsenmassen und Fremdkörper gemacht war. Nach Enucleation und Schmierkur Herstellung des zweiten Auges. — Der anatomische Befund ergab eine chronische Entzündung in Iris und Strahlenkörper, eine chronische Entzündung der Aderhaut. Es fanden sich zahlreiche Mastzellen, keine tuberkel-ähnliche Herde, auch keine Riesenzellen, und eine Anzahl vielkerniger Plasmazellen. In der Retina Zeichen chronischer Entzündung. Die entzündlichen Erscheinungen nehmen an Intensität im hinteren Bulbus-Abschnitte ab, doch finden sich noch Herde um die Centralgefässe des Opticus.

Mehrere Wochen nach der Entzündung des sympathisirten Auges war darin eine Chorioretinitis symp. aufgetreten, die unter Schmierkuren heilte.

Das Zustandekommen erklärt Verf. durch Ausbreitung reizender Substanzen entlang dem centripetal strömenden Lymphstrome.

Es folgen **Sitzungsberichte.**

XLV. 3.

16) Abhängigkeit des Astigmatismus corneae von der Schädelbildung, von Generalarzt Dr. Seggel in München.

Verf. hatte wiederholt den Eindruck, dass hochgradiger Astigmatismus von der Schädelbildung abhängig sei. In einem genauer beobachteten Falle fand er rechts hochgradigen Astigmatismus corneae inversus bei Lang-Gesicht, links aber wegen Verkürzung des Oberkiefers und bei niedriger Orbita in Folge seiner Längs-Entwicklung der linken Stirnhälfte Astigmatismus nach der Regel.

---

17) Pseudoglaucomatöse Excavation des Sehnerven-Eintritts, von Dr. Glauning, Assistent an der königl. Univ.-Augenklinik in München.

Nach einer Schädelbasisfractur wurde ein Krankheitsbild beobachtet, das nach seinem klinischen Verhalten mit dem Glaucom zwar nichts Gemeinschaftliches hatte, objectiv aber durch das ophthalmoskopische Bild dem Glaucom sehr ähnlich war. Zu erklären wäre die Excavation dadurch, dass der normale Druck auf den durch Verletzung wenig widerstandsfähigen orbitalen Theil des Sehnerven aushöhlend wirkt.

---

18) Ueber die Vorbereitung des Lidrandes und der Cilien für Bulbus-Operationen, von Dr. A. Pflugk in Dresden.

Die Forderung, die Cilien vor Bulbus-Operationen zu entfernen, weil sie nicht genügend von Keimen befreit werden könnten, ist zu verwerfen, da es nach Experimenten des Verf.'s möglich ist, die Cilien durch Abreiben mit Benzintupfern keimfrei zu machen. Benzin ist den andren fettlösenden Mitteln vorzuziehen, da es am wenigsten reizt.

---

19) Ueber Jodoform-Vergiftung, mit besonderer Rücksicht auf deren Erscheinungen am Auge (Papilloretinitis in Folge von Jodoformismus), von Dr. M. Mohr, Primararzt am israelit. Kinderspitale zu Pest.

Verf. bespricht die schädlichen Nebenwirkungen des Jodoforms und berichtet über 2 Fälle, in deren erstem eine Papillitis oc. utriusque und Paresis n. abducentis o. dextri, in deren zweitem Papilloretinitis bestand. Nach Aussetzen des Jodoforms trat allmählich Besserung ein.

---

20) Klinische und bakteriologische Beobachtungen über den akuten Bindehaut-Katarrh, von Priv.-Doc. Dr. Pes in Turin.

Verf. bringt sehr grosse Tabellen über seine Beobachtungen und macht lange Ausführungen dazu. Die klinische Diagnose kann durch die bakteriologische nicht verdrängt werden, da letztere nicht scharfe Krankheitsbilder deckt.

Es folgen **Sitzungsberichte.**

XLV. 4.

21) Zur Indicationsfrage der Sympathicus-Resection gegen Glaucom, von Prof. Dr. Hoor in Klausenburg.

Verf. tritt für möglichste Einengung der Indicationsstellung ein. Bei

Glaucoma inflammatorium acutum ist die Sympathicus-Resection überhaupt zu verwerfen, es sei denn, dass correct ausgeführte Iridectomie und nachfolgende Sklerotomie sich als nutzlos erweisen. In Fällen von Glaucoma simplex wäre die Resection vorzunehmen, falls die Sehschärfe schon bedeutend herabgesetzt und besonders das Gesichtsfeld hochgradig eingeengt ist.

---

22) **Zwei Fälle von Exophthalmus. 1. Sarcoma orbitae. 2. Haemorrhagia retrobulbaris,** von Dr. G. Hirsch in Halberstadt.

---

23) **Zur Dacryocystitis congenita,** von Dr. G. Hirsch in Halberstadt.

Verf. beobachtete 5 Fälle von Dacr. congenita. In drei mikroskopisch untersuchten Fällen war der Fraenkel'sche Diplococcus pneumoniae nachzuweisen. Ferner war bei allen Müttern ein starker Fluor albus vorhanden. In allen Fällen trat Spontanheilung nach einfachem wiederholten Ausdrücken ein.

---

24) **Angiosarcom der Chorioidea,** vierjährige Beobachtung von Dr. K. Pischel in San Francisco.

---

25) **Ueber Frühjahrs-Katarrh,** von Dr. Falta in Szeged.

Verf. bespricht die einzelnen Formen des Frühjahrs-Katarrhs. Bei der Diagnose ist die Anamnese wichtig. Kinder reiben sich bei diesem Leiden sehr häufig und heftig die Augen. Bemerkenswerth ist auch, dass Berühren der entzündeten Flächen heftiges Jucken hervorruft. Bei der Therapie ist schonend vorzugehen, und in Ausnahmefällen operativ, sonst im Winter mit milden Adstringentien, im Sommer ist Aufenthalt in kühler Luft, als Ersatz dunkle Brillen zu empfehlen.

---

26) **Ueber den Sehnenschnitt und die Muskelvorlagerung,** von Prof. Dr. Fröhlich.

Verf. erörtert die Nachtheile des Sehnenschnittes, dessen Wirkungen unberechenbar sind, da die Anfangs-Erfolge im Laufe der Zeit durch rein mechanische Bedingungen und durch den Seh-Act modificirt und umgekehrt werden können. Auch kann die Schwächung des Schielmuskels zu starker Insufficienz führen. Bei der Vornähung wird der Antagonist des Schielmuskels, auf dessen Capacität es ankommt, gekräftigt, ohne dass die Convergenz geschädigt wird, wie dies bei Internotomien der Fall ist.

Das Verfahren des Verf.'s enthält leichte Modificationen.

Nach horizontalem Bindehautschnitt von dem Hornhautsaume bis zum Muskel-Ansatz wird die Sehne mittels Schlosspincette fixirt und dann schonend abgelöst. Sodann wird durch die Mitte des Muskelbauches von der Sklera her eine Weber'sche Schlinge geführt. Das geschieht durch Einführen der zusammengelegten Mitte eines an den Enden mit je einer Nadel armirten Fadens. Die Endnadeln werden an zwei symmetrischen Punkten der Bindehaut an der Hornhautgrenze unterhalb des verticalen Meridians durchgeführt. Nach Entfernung der Nadeln wird durch Anziehen der Schlinge und der Faden-Enden der Muskel gedehnt, dann die freien Faden-Enden durch die Schlinge gezogen und geknotet. Zur Erhöhung der Wirkung kann man die Fäden als Geschlinge um die Ohrmuschel führen. Dadurch wird der Externus ruhig gestellt, kann leichter anwachsen.

Die genaue Dosirung wird durch post-operative Nachbehandlung erreicht. Die Dosirung bei der Operation geschieht durch das Augenmaass, da nicht

narkotisirt wird. Mittlere Schielstellungen lassen sich durch doppelseitige Vorlagerung ohne Hilfe des Sehnenschnitts des Schielmuskels beseitigen. Letzterer bleibt für die hohen Grade als Hilfs-Operation. Auch bei paralytischem Schielen führte Verf. die Vorlagerung mit Erfolg aus. Spiro.

III. Zeitschrift für Augenheilkunde. VII. 1902. Mai.

1) **Ueber Endarteriitis obliterans nodosa der Netzhaut-Gefässe und ihr Verhältniss zur sogen. Embolie der Central-Arterie,** von Prof. E. Raehlmann in München.

Verf. weist darauf hin, dass er zuerst den anatomischen Nachweis des Verschlusses der Central-Arterie durch örtlich begrenzte wandständige sklerotische Wucherung der Intima, ohne eigentliche Thrombose, als Ursache plötzlicher Erblindung erbracht hat. Er wiederholt und erweitert seine Mittheilungen. Nach den verschiedenen Veröffentlichungen kann als hinreichend erwiesen gelten, dass das Symptomenbild der sogenannten Embolie der Central-Arterie durch Endarteriitis zu Stande kommt oder vielmehr, dass diesem Bilde regelmässig eine Endarteriitis vorher geht. Der Zusammenhang der Endarteriitis mit plötzlicher Erblindung ist so aufzufassen, dass durch ödematöse Schwellung die gewucherten Intima-Schichten oder Collaps der Gefässwände bei verminderter Herzaffection plötzlich Unterbrechung der Blutcirculation eintritt.

---

2) **Zur Frage der Ring-Skotome,** von Dr. Gallus in Bonn.

Den Theorien über das Zustandekommen der Ring-Skotome ist die Annahme eines primären Sitzes in den Augenhäuten gemeinsam. Diese Annahme erklärt eine Reihe von Erscheinungen nicht, z. B. nicht, weshalb nach Ablauf einer diffusen Retinitis, deren Einwirkung auf sämmtliche Netzhaut-Partien die gleiche ist, eine ringförmige Zone zurückbleibt. Verf. nimmt als Ursache eine gleichmässige Compression des Sehnerven und der Arteria ophthalmica durch entzündliche Vorgänge im Foramen optic. oder im Canalis optic. an. Die Folge ist für den Nerven eine Functions-Störung der zunächst liegenden Fasern, die einer ringförmigen Zone der Retina entsprechen. Die Arterie leidet meist erst nach längerer Druckwirkung, es werden dann Gefäss-Veränderungen sichtbar.

Verf. macht längere Ausführungen, die auch verschiedene Netzhaut-Leiden umgreifen, um seine Theorie zu stützen.

---

3) **Eine neue Methode der ophthalmoskopischen Refractions-Bestimmung,** von Dr. Lohnstein in Berlin.

Ein complicirtes Verfahren, das mit der Skiaskopie die Beobachtung von Bewegungs-Aenderungen, hier des Augenhinter-Grundes, und das Vorsetzen von Gläsern gemeinsam hat.

---

4) **Ueber einen Fall einer mit dem Pupillar-Reflex einhergehenden Mitbewegung des Auges,** von Dr. Levinsohn, Augenarzt und Dr. Arndt, Assistent der Irren-Anstalt Dalldorf.

Es handelt sich um die Ablenkung eines amblyopischen Auges in der Richtung nach oben und aussen. Wird die Beleuchtung auf dem gesunden Auge verstärkt, so kommt es zu einer langsamen Einwärts-Bewegung des kranken Auges mit einer minimalen Neigung nach unten. Bei Entfernung

der Lichtquelle geht das kranke Auge in die alte Stellung zurück. Dabei verändert das gesunde Auge seine Stellung nicht, es handelt sich also nicht um Schiel-Ablenkung. Verff. führen die Mitbewegung auf eine Erkrankung des Reflex-Centrums zurück. Spiro.

IV. Zehender's Klinische Monatsblätter für Augenheilkunde. 1902. Juli.

1) **Ueber Magnet-Operationen,** von W. Mayweg.[1]

Seit dem Jahre 1892 hat Verf. im Ganzen 92 Magnet-Operationen ausgeführt, wovon 20 auf solche Eisensplitter fallen, welche in die vordere Bulbushälfte eingedrungen waren, also die hintere Linsenkapsel nicht überschritten hatten. Bei allen übrigen Fällen hatte der Eisensplitter seinen Sitz in der hinteren Bulbushälfte, sei es im Glaskörper, sei es in der Netz- und Aderhaut bezw. Sklera oder auch nach Durchschlagung der hinteren Bulbuswand in der Orbita. Bei den 72 Extractionen des Eisensplitters aus dem Innern des Auges wurde A) bei 47 Fällen derselbe (nach Hirschberg) durch die Eintrittsöffnung in die Sklera entfernt bezw. der Meridionalschnitt angewandt; B) in 25 Fällen wurde der Splitter (nach Haab) mit dem Riesen-Magneten in die vordere Kammer gezogen und dort entbunden. A. Bei der ersten Kategorie (47 Fälle) ging das Sehvermögen in 11 Fällen vollständig verloren und 7 Mal war die Enucleation oder Exenteration nothwendig, während bei den übrigen 29 Fällen das Sehvermögen in mehr oder minder hohem Grade erhalten blieb. B. Bei den 25 Fällen, wo vermittelst des Riesen-Magneten der Splitter in die vordere Kammer und hieraus entfernt wurde, ging das Sehvermögen in 14 Fällen vollständig verloren und 2 Mal war die Enucleation nothwendig. [Also sind die Erfolge der Kategorie A besser!]

2) **Beiträge zur angeborenen Star-Bildung,** von W. Stock.

1. Ueber Krystallperlen in Schicht-Staren.

Verf. beobachtete in einem Schicht-Star eigenthümliche perlenartig glänzende Gebilde. Er untersuchte dieselben und fand, dass dieselben aus einer minimalen Menge einer organischen Grundsubstanz, in die sich kohlensaurer Kalk abgelagert hatte, bestanden.

3) **Nachtrag zu unsrer Mittheilung über „angeborene cyclische Oculomotorius-Erkrankung“,** von Th. Axenfeld und E. Schürenberg.

Die Verff. berichten, dass sie bei dem 1901 Bd. XXXIX. S. 64 (s. d. Bl. XXV. S. 185) beschriebenen Falle von angeborenem Beweglichkeits-Defecte des Auges bei einem $6^1/_2$jährigen Mädchen den rhythmischen Krampf im Gebiete des gelähmten Oculomotorius auch während des Schlafes feststellen konnten.

4) **Ueber einen Fall von angeborener grünlicher Verfärbung der Cornea,** von B. Kayser.

Verf. beobachtete bei einem 23jährigen Bauer an der Hornhaut, deren

[1] „Es ist bekannt, dass Hirschberg seinen kleinen Hand-Magneten für das beste Instrument erklärt.“ Dies ist vollkommen unrichtig. Ich habe meinen kleinen Magneten stetig verbessert und auch mittlere und Riesen-Magneten angeschafft und viele Fälle mit letzteren operirt und veröffentlicht. Es fragt sich nur, was im Einzelfalle besser ist. H.

Centrum vollständig klar und durchsichtig war, in der Peripherie eine ringförmige, in Form und Ausdehnung dem Gerontoxon ähnliche Trübung von dunkelgrünbrauner Farbe.

5) **Ein eigenartiger Fall von Motilitäts-Störung am Auge,** von Dr. zur Nedden.

Bei einem 22jährigen Patienten hing das rechte obere Lid schlaff herab und bedeckte fast die ganze Hornhaut. Beim weiten Oeffnen beider Augen wich der Bulbus etwas nach oben ab, beim Fixiren in der Nähe drehte sich derselbe nach aussen in horizontaler Richtung. Beim Blick beider Augen nach rechts wandte er sich weit nach oben aussen. Beim Blick beider Augen nach links wich das rechte stark nach unten innen. Auch war es dem Pat. nicht möglich, den rechten Bulbus allein in die rechte Hälfte des Blickfeldes hinüberzuführen.

6) **Ueber den diagnostischen Werth grosser Elektro-Magnete,** von Dr. Gelpke.

Bei einem 30jährigen Arbeiter fand sich eine Hornhaut-Narbe, eine rundliche Oeffnung im Irisgewebe und partielle Cataract, welche auf eine vor 7 Jahren erlittene perforirende Verletzung hindeuteten. Bei erweiterter Pupille liess sich in der Gegend des Aequator eine etwa $1^1/_2$ P. lange und 1 P. breite Prominenz von gelblichem Aussehen mit dem Spiegel nachweisen, auf deren Spitze mehrere Pigmenthäufchen lagerten. Die Prüfung mit dem Sideroskop verlief resultatlos (?). Darauf wurde der Volkmann'sche Elektro-Magnet mit seinem Flachpol auf etwa 5 cm dem Auge genähert. Jetzt erfolgte eine deutlich mit dem Spiegel wahrnehmbare Form-Veränderung jener Prominenz. Nun führte Verf. einen skleralen Meridionalschnitt aus, lockerte durch Heranbringen des grossen Magneten in verschiedenen Richtungen den Eisensplitter und extrahirte ihn vermittelst der kleinen Magneten. Er war 1,5 mm lang und 0,8 mm breit.

7) **Zur Bakteriologie der Conjunctivitis crouposa,** von Alfred Roscher.

Verf. berichtet über 5 Fälle von Conjunctivitis crouposa, beim ersten Falle liessen sich im Secrete Gonokokken nachweisen, im zweiten Pneumokokken, in den übrigen Xerose-Bacillen, doch keine Diphtherie-Bacillen.

8) **Erworbene Achromatopsie mit voller Sehschärfe,** von Ed. Pergens.

Bei einem 23jähr. Mädchen trat nach Unterleibs-Typhus vollständige Farbenblindheit bei voller Sehschärfe auf. Dasselbe starb im 28. Jahre an Lungenschwindsucht. Die Augen wurden anatomisch untersucht. Doch fand sich weder in Netzhaut oder Sehnerven eine Abnormität, so dass keine andre Annahme möglich war, als eine Erkrankung der farbenpercipirenden centralen Elemente, welche durch das Typhus-Leiden bedingt wurde.

9) **Ein Fall von völliger Heilung der Verrostung des Augapfels,** von E. Cramer.

Bei einem 17jährigen Maurer bestand Siderosis bulbi. In der getrübten Linse fand sich ein kleiner Eisensplitter. Nach Entfernung derselben und der verrosteten Linsenfasern schwanden auch die übrigen Erscheinungen der Siderosis bulbi.

10) **Augenbefund bei Erythema exsudativum multiforme (Hebra)**, von Dr. Steffens.

Verf. beobachtete in einem Falle von Erythema exsudativum multiforme (Hebra) eine umschriebene Injection und Infiltration der Conjunctiva im Lidspalten-Bezirk mit Bildung von gruppenweise zusammenstehenden wasserhellen Bläschen oder follikelähnlichen Knötchen.

11) **Ein Fall von einseitigem Ergrauen der Wimpern bei einem Kinde**, von Dr. Rindfleisch.

Bei einem 5jährigen Mädchen hatten sich seit einem Vierteljahre ohne bekannte Ursache weisse Wimpern am linken Auge entwickelt, welche anfangs vereinzelt auftraten, im Laufe der Zeit aber bedeutend an Menge zunahmen.

August—September.

1) **Histologische Artefacte im Sehnerven**, von Prof. Elschnig.

Sigrist berichtete seiner Zeit über fleckförmige Herde im Sehnerven bei enucleïrten Augen und bei Nerven aus der Leiche entnommen, welche sich unmittelbar in der Nähe des Bulbus fanden, stellenweise auch im ganzen Verlauf des Sehnerven, oder ausschliesslich in der Gegend des Canalis opticus. Er bezeichnet dieselben als fleckförmig auftretenden Zerfall und fettige Degeneration der Nervenfaserbündel. Verf. weist auf experimentellem Wege nach, dass diese Affection nur ein Resultat der Quetschung des Sehnerven ist. Durch Quetschung beim Herausmeisseln des Sehnerven aus dem Canalis opticus, bei Durchtrennung des Sehnerven mit der Scheere werden einzelne Sehnervenbündel ihres Inhalts entleert, und die weiche Nervenmasse in die angrenzenden Partien des Sehnerven, in die Bündel und mitunter die Septa durchbrechend in Nachbarbündel eingepresst.

2) **Einseitiger Nystagmus**, von Ernst Heimann.

Einseitiger Nystagmus wird bei hochgradig amblyopischen, strabotisch abgelenkten Augen beobachtet als Begleit-Erscheinung nervöser und cerebraler Erkrankungen und transitorisch zugleich mit oder nach Spasmus nutans der Kinder.

3) **Ein Fall von Adenom der Krause'schen Drüsen**, von K. Rumschewitsch.

Verf. berichtet über Fälle von Neubildungen, von den Krause'schen Drüsen ausgehend, und zwar in dem einen Falle um ein Adeno-Granulom, in dem andren um ein Fibro-adenoma cystoideum.

4) **Zwei Fälle von Hypertrophie der Plica semilunaris**, von K. Rumschewitsch.

5) **Ueber ein Angiom der Aderhaut mit ausgedehnter Verknöcherung bei Teleangiektasie des Gesichts**, von Dr. Steffens.

Bei einem 22jährigen Menschen, dessen ganze linke Gesichtshälfte von einem grossen, blauvioletten Naevus eingenommen war, wurde das linke Auge wegen eines Tumors entfernt. Es handelte sich um ein an der Oberfläche ossificirtes Angiom der Chorioidea.

6) Ein Beitrag zur Kenntniss der „intraskleralen Nervenschleifen“, von Toru Naito.

Schon im Jahre 1893 berichtete Axenfeld, dass nahe hinter dem Ciliarkörper ein Nerv die Sklera durchsetzt, welcher die doppelte Dicke eines gewöhnlichen Ciliarnerven besitzt und sich im Suprachorioidealraum in eine vordere und eine schmälere rückläufige Partie theilt. Verf. konnte dies bestätigen. Es handelte sich um intrasklerale Nervenschleifen: der Ciliarnerv biegt senkrecht in die Sklera ein, kehrt, an ihre Oberfläche angelangt, senkrecht zurück und verläuft weiter nach vorn, verzweigt sich aber hier zum Theil im Strahlenkörper.

7) Ueber die Beziehungen der elastischen Elemente der Chorioidea zum Sehnerven-Eintritt, von Dr. Sagaguchi.

Eine directe Fortsetzung der Lamina-vitrea-Fasern der Chorioidea in den Sehnerv hinein ist nicht nachweisbar. Das Netz feinster elastischer Fasern, das der Aussenfläche der Lamina vitrea schon im Bereich der Chorioidea auf das Dichteste anliegt, auf dem Querschnitt in dem Sehnerven weiter abliegenden Gebiet sich durch feinste blaue Striche und Pünktchen zu erkennen giebt, wird nach der Papille hin deutlicher, tritt mit den elastischen Fasern des Grenzgewebes in innige Berührung und diese strahlen in den Sehnerv ein. Doch ist diese Einstrahlung relativ fein.

8) Ein casuistischer Beitrag zur Aetiologie der Concremente in den Thränenröhrchen, von Dr. Segelken.

Bei einem 25jährigen Manne, dem vor $1^1/_2$ Jahren Heu in das linke Auge geflogen war, entwickelte sich ein Thränenleiden. Am oberen Thränenröhrchen fand sich eine erbsengrosse, dunkelrothe Anschwellung. Verf. spaltete dieselbe und entleerte daraus kugelige Concremente von 3—4 mm Durchmesser. Nach 14 Tagen war der Patient geheilt. Die Concremente erwiesen sich als eine Leptothrix-Art.

9) Subconjunctivaler Weg einer Schrotkugel, von Dr. Bergemann.

Ein junger Mensch erlitt eine Verwundung im Gesicht durch einen Schrotschuss. Ein Korn hatte das linke Oberlid gestreift, ein andres fühlte man im linken Oberlid in der Höhe des oberen inneren Orbitalrandes, woselbst es entfernt wurde. Das Schrotkorn schlug annähernd tangential auf den Bulbus auf, durchtrennte die Conjunctiva, hatte aber nicht mehr die Kraft, die Sklera zu durchbohren und suchte sich seinen Weg in dem lockeren Gewebe zwischen Conjunctiva und Sklera. Horstmann.

Vermischtes.

1) Nathanael Feuer, geb. am 18. August 1844 zu Szobotist in Ungarn, ist am 25. November 1902 zu Budapest verstorben. Als Schüler Arlt's war er 1873—1875 als stellvertretender Professor in Klausenburg, dann als Privatdocent in Wien thätig, wurde aber wegen starker Ausbreitung des Trachom in Nieder-Ungarn nach Maria-Theresiopol entsendet. 1886 zur Leitung des behördlichen Vorgehens gegen das Trachom ins Ministerium des Innern nach Budapest berufen, entfaltete er eine grossartige Thätigkeit auf diesem Gebiete; er organisirte Trachom-Spitäler, Trachom-Kurse für Aerzte, welche

in die durchseuchten Gegenden entsendet wurden, Anzeigepflicht und Zwangsbehandlung — Maassregeln, die übrigens, trotz grossen Eifers der daran Betheiligten, bisher leider noch keine Erfolge gezeitigt haben. Gleichzeitig habilitirte er sich als Docent für Augenheilkunde an der Universität zu Budapest und wurde 1895 zum ausserordentlichen Professor ernannt. Auch gehörte er zu den beliebten Praktikern der ungarischen Hauptstadt.

Seine hauptsächlichsten Veröffentlichungen sind die folgenden:

I. 1) Die Trachom-Endemie im Torontaler Comitat. (Szemészet 1884.) 2) Die Augen-Untersuchung der Wehrpflichtigen (Wiener med. W. 1888.) 3) Das Trachom in der österreich.-ungar. Armee. (Klin. Zeit- u. Streitfragen 1890.) 4) Die Verbreitung des Trachom in Ungarn. (Stuttgart 1897.) 5) Meine gegenwärtige Trachom-Behandlung. (Centralbl. f. Augenheilk. 1899 S. 98 u. 135.) 6) Distichiasis-Operationen. (Schulek's Beitr. z. Augenh. 1895.) — II. 7) Untersuchungen über die Keratitis nach Trigeminus-Durchschneidung. (Sitzungsber. d. Akad. d. W. zu Wien, 1876.) 8) Ueber die klin. Bedeutung der Kerat. xerotica. (Wiener med. Pr. 1877.) — III. 9) und 10) Ueber seröse Iris-Cysten. (Klin. Mon.-Bl. f. A. 1873 und Wiener med. Pr. 1873.) — IV. 11) Die Operation des weichen Star. (Wiener med. Pr. 1881.) — Sein liebenswürdiges Wesen sichert ihm ein freundliches Andenken bei allen, die ihn kennen gelernt haben.

2) Dr. Aaron Friedenwald, geboren zu Baltimore im Jahre 1836, studirte an der Maryland-Universität und erwarb 1860 den Doctor-Grad, studirte dann in Europa unter A. v. Graefe, Arlt und Desmarres, und wurde 1873 zum Professor der Augen- und Ohren-Heilkunde am College of Physicians and Surgeons zu Baltimore gewählt und verblieb in diesem Amt bis zu seinem im Herbst 1902 erfolgten Tode. Seine Arbeiten zur Augenheilkunde haben wichtige Beziehungen zur allgemeinen Medicin. Neben seiner Lehr- und praktischen Thätigkeit widmete er sich mit grossem Eifer den ärztlichen Vereinen und mit aufopfernder Menschenliebe den Werken der Humanität. Jedem, der ihn gekannt hat, wird sein freundliches, liebenswürdiges Wesen unvergessen bleiben.

Seine Professur ist auf seinen Sohn Harry Friedenwald übergegangen, der von 1886—1888 Assistent an Prof. Hirschberg's Augenklinik zu Berlin und in Baltimore bis jetzt „associate professor" gewesen und den Lesern dieses Centralblattes durch seine zahlreichen Arbeiten genügend bekannt ist.

Journal-Uebersicht.

1) Ulcus corneae septicum, von Primararzt Dr. Emil Bock in Laibach. (Allgemeine Wiener med. Zeitung. 1902. Nr. 40—48.) In einem für den praktischen Arzt bestimmten Aufsatz veröffentlicht Verf. seine Ansichten über Pathogenese und Therapie des septischen Hornhaut-Geschwüres. Er befürwortet das frühzeitige Ausbrennen des Eiter-Herdes mit der Platin-Schlinge. Perforation der Cornea wirkt begünstigend auf den Heilungs-Process. Unter 300 Fällen machte er 229 Ausbrennungen und hatte nur 3 Verluste durch Panophthalmitis. Er empfiehlt weiter Bettruhe, 1—2 Mal täglich Einträufungen von Scopolamin, 2 Mal des Tages feuchtwarme Umschläge und Anlegung eines Schutz-Gitters; ist es bereits zur Granulations-Bildung gekommen, so stäubt er Jtrol ein. Einen Verband lässt er erst dann tragen, wenn die

eitrige Absonderung verschwunden, oder wenigstens bedeutend vermindert ist. Gleichzeitige Erkrankungen der Lider, des Thränen-Sackes und der Bindehaut müssen bei der Behandlung berücksichtigt werden. Blepharitis ulcerosa wird mit 2 % Lapis-Salbe, chronischer eitriger Catarrh des Thränen-Sackes mit Protargol-Injectionen, veraltete Bindehaut-Entzündungen mit Pinselungen von 1 — 2 % Lapis-Lösungen behandelt. Gegen die Lidhaut-Eczeme kommt Zinkamylum-Paste oder Bismutum subgallicum in Verwendung. Verf. macht niemals mehr die Spaltung des Geschwüres nach Saemisch. Schenkl.

2) Ueber metastatische Bindehaut-Entzündung bei Gonorrhoë (aus der Universitäts-Augenklinik des Prof. Fuchs) von Dr. Anton Kurka, k. u. k. Fregattenarzt. (Wiener klin. Wochenschrift. 1902. Nr. 40.) Verf. berichtet über 2 Fälle von Conjunctivitis-Gonorrhoica metastatica. In beiden Fällen war die Conjunctivitis gekennzeichnet durch eine tiefe episklerale Injection, starke Schwellung und Secretion. Als Complication trat in beiden Fällen Iridocyclitis, in einem Falle nebstbei auch Polyarthritis metastatica hinzu. Bei einem der Patienten wurde das Conjunctival-Secret mikroskopisch untersucht. Es fanden sich grampositive, dem Influenza-Bacillus ähnliche, abgerundete Stäbchen, sowie Gram-positive Diplokokken. Auf Serum-Agar-Platte ging nur letzterer auf. Später wiederholt vorgenommene Secret-Untersuchungen ergaben niemals Gonokokken. Stückchen excidirter Bulbus-Bindehaut zeigten: Blut und Lymphgefässe strotzend gefüllt; im Stroma mässige Anhäufung von Leukocyten ohne Andeutung einer Follicel-Bildung; keine pathogenen Mikro-Organismen. Die Therapie bestand in Touchiren mit 2 % Lapis-Lösung und in den gegen Iritis gebräuchlichen Mitteln. Schenkl.

3) Ueber Vaselin-Injectionen am Auge, von Doc. Dr. Alfred Topolanski. (Wiener med. Wochenschrift. 1902. Nr. 42.) Verf. hat 25 Fälle nach der Methode von Gersuny operirt; und zwar: narbige Einziehungen am unteren Orbital-Rande nach Caries, Ectropien, Entropien, partielle Trichiasis, Verbrennungs-Narben am Oberlide und Stellungs-Fehler nach Knochen-Erkrankungen. Der Erfolg war in allen Fällen ein günstiger; das einzige Störende war die Wulst-Bildung nach der Injection. Schenkl.

4) Ueber die Anwendung des Itrol und Cuprocitrol, von k. u. k. Regimentsarzt Dr. Cervicek in Agram. (Wiener med. Wochenschrift. 1902. Nr. 42. Militärarzt. Nr. 19—20.) Itrol reizt stärker als 2 %. Lapis-Lösung, wirkt aber nachhaltiger. Verf. wendet dasselbe mittels eines Pulverbläsers an, wodurch die Wirkung des Lichtes und der Luft auf das sehr empfindliche Präparat ausgeschlossen wird. Nach öfterer Anwendung des Mittels vermindert sich die Reizbarkeit des Auges. Die Behandlung erstreckte sich auf 124 Fälle von Conjunctivitis blenorrhoica und 18 Fälle secernirenden Trachoms. Mit Cuprocitrol (5—10 %) wurden 26 Fälle von Trachom in den verschiedenen Stadien behandelt; die Erfolge waren mitunter überraschende, doch bedeutet die Behandlung des Trachoms mit Cuprocitral im Gegensatze zum citronensaueren Silber einen gesteigerten Zeitaufwand für den Arzt. Schenkl.

5) Oculistische Mittheilungen, von R.-A. Dr. Josef Hamburger in Lemberg. (Wiener med. Wochenschrift. 1902. Nr. 37.) In 2 Fällen handelt es sich um Säbelstich-Verletzungen des Bulbus mit geringem Glaskörper-Verlust; in beiden Fällen trat Heilung mit normaler Sehschärfe ein. Auch in einem Falle von Zerreissung des Bulbus durch Explosion einer Patrone und Einkapselung eines Kapselstückes am Boden des Glaskörpers kam es zur Heilung mit normaler Sehschärfe. In einem Falle von Gumma an der Iris

des linken Auges trat während der Rückbildung dieses Gummas unter antiluetischer Behandlung ein Gumma an der Iris des früher ganz normalen rechten Auges auf. Schenkl.

6) Ueber Operation der hochgradigen Myopie, von Doc. Dr. Adolf Sachsalber in Graz. (Wiener med. Wochenschrift. 1902. Nr. 39—41.) Als den niedrigsten Grad der Myopie, welcher der Operation zugänglich ist, bezeichnete Verf. 10 D., und fixirt als die niedrigste Grenze der absoluten Operations-Indication 15—18 D. Der jüngste Myope, den er operirte, war 6 Jahre alt, der älteste 65 Jahre. Im Ganzen operirte er 25 Individuen (35 Augen), darunter 4 aus der Privat-Praxis, die übrigen aus der Universitäts-Augenklinik des Prof. Borysikiewicz. Bei allen Fällen handelte es sich um angeborene Formen. Eine Nichtbesserung der Sehschärfe war nur bei einem Falle von Amblyopie durch Nichtgebrauch und bei einem Auge, welches durch fibrinös-eitrige Iritis zu Grunde ging, zu constatiren. Unter den 35 Augen wurde in 9 Fällen (Individuen unter 25 Jahren) die Iridectomie vorausgeschickt, dann die Discission eventuell mit nachfolgender Punktion und Discission der Secundär-Cataracta gemacht. Bei der Punktion pflegt Verf. die zertreuten Linsen-Partikelchen im Pupillar-Gebiete zu sammeln, die geschlossenen Massen im Kapsel-Sacke zu lockern und dann einmal, höchstens 2 Mal mit dem Löffel in die Kammer einzugehen. In den 35 operirten Fällen genügte eine Punktion in 4 Fällen, 2 Punktionen waren in 11 Fällen, 3 Punktionen und Discission in 16 Fällen nothwendig; 4 Fälle wurden in anderer Weise operirt. Amotio retinae trat nur in einem Falle, 3 Monate nach Abschluss des Heil-Verfahrens bei einem Auge mit M 30 D, Glaskörper-Trübungen, Chorioiditis centralis auf; bei der Operation war es zu Glaskörper-Verlust gekommen. Die Gelegenheits-Ursache gaben diverse Stürze während eines Rausch-Zustandes ab. Die bekannten Contra-Indicationen für die Myopie-Operation ergänzt Verf. durch: Amblyopie durch Nichtgebrauch des zu operirenden Auges, Myopie unter 10 D bei Kindern, unter 13 D bei Erwachsenen, ausreichend corrigirbare Sehschärfe selbst bei hochgradiger Myopie und Netzhaut-Ablösung des zweiten Auges. Schenkl.

7) Weitere Bemerkungen zur Frage der cerebralen Blasen-Störungen, zugleich ein Beitrag zur Diagnostik der Balkengeschwülste, von Dr. Czyhlarz und Dr. O. Marburg in Wien (Klinik des Hofrath Nothnagel). (Wiener klin. Wochenschrift. 1902. Nr. 31.) Die 32jährige Patientin bot folgenden Befund dar: Papillitis, Kopfschmerz, Erbrechen, Schwindel, Herabsetzung der motorischen Kraft bei intacter Motilität mit Ausnahme der Störung des Gehens und Stehens mit Tendenz nach Rückwärts zu fallen, sowie des Widerstandes beim Versuch den Kopf nach vorn zu bewegen; endlich: gesteigerte Reflexe, leichte Unsicherheit bei intendirten Bewegungen, Incontinentia urinae et alvi bei erhaltener willkürlicher Sphincter-Erschlaffung. Bei der Section fand sich ein Tumor, der beiderseits fast symmetrisch die Köpfe des Nucleus caudatus und des angrenzenden Putamen mit der dazwischen befindlichen inneren Kapsel zerstört hatte und in dessen Massen das Mittelmark des Stirnhirnes, Balkenrostrum und Balken-Knie aufgegangen war. Das darunter liegende Septum und Umgebung war durch entzündliches Oedem schwer lädirt. Schenkl.

Um Einsendung von Separatabdrücken wird gebeten (Berlin NW. 26 Schiffbauerdamm).

Verlag von Veit & Comp. in Leipzig. — Druck von Metzger & Wittig in Leipzig.

Centralblatt
für praktische
AUGENHEILKUNDE.

Herausgegeben von

Prof. Dr. J. Hirschberg, Geh. Med.-Rath, in Berlin.

Monatlich ein Heft. Preis des Jahrganges 12 Mark. Zu beziehen durch alle Buchhandlungen des In- und Auslandes und die Postanstalten des Deutschen Reiches.

Supplement zum Jahrgang 1902.

[Aus der Augenabtheilung der Mährischen Landes-Krankenanstalt in Olmütz.
Primarius Dr. Ed. Zirm.]

Ein Fall von hyaliner Entartung der Bindehaut.

Von Dr. Ernst Guth.

Eine relativ seltene Erkrankung: Zehn Jahre nach v. Oettingen's[1] erster Beschreibung stellte Kubli[2] 30 Krankengeschichten sämmtlicher bis dahin bekannten Fälle, einschl. 3 eigener Beobachtungen in einer Monographie zusammen. Weitere zehn Jahre später, d. i. im Jahre 1892, konnte Rumschewitsch[3] diese Zahl um 9 Fälle aus der Literatur und um 4 aus eigener Beobachtung vermehren. Von diesen 43 Fällen gehören 31 Russland an, je 5 den an Russland grenzenden Gebieten Ostpreussens und Finnlands, 7 vertheilen sich auf Deutschland (5) und Italien (2). Im letzten Decennium scheinen die russischen Autoren den entsprechenden Krankheitsformen weniger Aufmerksamkeit zu schenken, wie aus dem am Schlusse folgenden Verzeichniss der nach 1892 erschienenen Publicationen darüber hervorgeht.

Es ist auffallend, dass allmählich aus allen Gebieten Mittel-Europa's über ähnliche, wenn auch vereinzelte, Erkrankungsfälle berichtet wird, während aus Oesterreich mit seinen grossen an Russland grenzenden, zum Theil geographisch, klimatisch und kulturell dazu gehörigen Gebieten eine Publication meines Wissens noch nicht vorliegt, ein Umstand, welcher die Veröffentlichung des folgenden Falles rechtfertigen möge.

Der am 19. Februar d. J. aufgenommene Franz Kr. aus Mittel-Betschwa (Südost-Mähren) ist aus der Umgebung seines Heimathsortes nie herausgekommen. In seiner Heimath, insbesondere unter seinen Blutsverwandten kennt Patient keinen ähnlichen Krankheitsfall. Eine vorausgegangene Erkrankung an Trachom ist nach seinen Angaben nicht anzunehmen. Er bemerkt seit etwa einem Jahre, dass ohne Auftreten von Schmerz das rechte Auge häufiger thränt, und die Lider anschwellen. Nur manchmal bestand leichtes Brennen. Vor einem Jahre soll Kalk in das rechte Auge gefallen

---

[1] G. v. Oettingen, „Die ophthalmologische Klinik Dorpats". Dorp. med. Zeitschr. II, 1871.

[2] Th. Kubli, „Die klinische Bedeutung der sogenannten Amyloidtumoren". Arch. f. Augenheilk. 1881.

[3] K. Rumschewitsch, „Ueber die hyaline und amyloide Entartung der Bindehaut." Arch. f. Augenheilk. 1892.

In den beiden letzten Arbeiten findet sich die gesammte bis dahin erschienene Literatur angeführt, weshalb von einer neuerlichen Aufzählung Abstand genommen wird.

sein, in das linke jedoch nicht. Der von Herrn Primarius Dr. Zirm aufgenommene

Status praesens lautet: Gesund aussehendes Individuum von mittlerem Ernährungszustande. Die Untersuchung der inneren Organe ergiebt nichts Auffälliges.

Rechtes Auge. An beiden Lidern ist die Lidhaut unverändert, leichtes Oedem und Ptosis des oberen Lides, während am unteren der Lidrand mässig ectropionirt ist. Bei Berührung der Lider, besonders des unteren, fällt die derbe, knorpelartige Consistenz auf.

Zieht man das untere Lid stärker ab, so bemerkt man, dass die hintere Fläche desselben von einem gelblich-röthlichen Wulst gebildet wird, welcher in der inneren Hälfte des Lides eine glatte Oberfläche hat, in der äusseren Hälfte durch schräg verlaufende, tiefe Spalten abgetheilt wird. Diese Schicht, aus welcher die Conjunctiva tarsi inf. besteht, hat eine Dicke von mindestens 5—8 mm. In der Uebergangsfalte befindet sich eine beim Abziehen des unteren Lides vorspringende und bis über die Corneal-Mitte hinaufreichende, wie versteinert aussehende Falte von mächtiger Breite, an den Rändern leicht durchscheinend und grau-rötlich.

Am oberen Lide erstrecken sich die Wucherungen bloss auf die innere Hälfte der Conjunctiva tarsi, indem sie hier der Fläche nach abgeplattete, gelblich-röthliche Auswüchse vorstellen. Die äussere Hälfte der Bindehaut ist vollständig frei, ihre Oberfläche nur zart, sammtartig, das Gewebe leicht verdickt, trübe roth, ohne Anzeichen von Schrumpfung oder Narbenbildung.

Lässt man den Pat. nach abwärts blicken, so wölbt sich die Uebergangsfalte wiederum als eine breite, gelbliche Falte vor, welche, wie man sich beim starken Emporziehen des oberen Lides leicht überzeugt, in Hinsicht ihrer Imprägnirung mit den knorpelartigen Massen in die erwähnten Auswüchse am oberen Lide unmittelbar übergeht.

Die Conjunctiva bulbi ist bis auf eine Entfernung von 1 cm am unteren und inneren Rande, etwas mehr an den übrigen Rändern vollständig frei von Veränderungen. Die halbmondförmige Falte ist in einen gelben Wulst verwandelt, neben welchem die Carunkel nur noch undeutlich hervortritt. Die Cornea ist spiegelglatt.

Linkes Auge. Das äussere Aussehen der Lider kaum verändert, auffallend nur das Vortreten der in einen Wulst verwandelten Plica semilunaris und Carunkel.


Am unteren Lide sowohl, wie an der Uebergangsfalte hat die Bindehaut in der äusseren Hälfte fast normale Beschaffenheit, indem hier nur leichte Verdickung und dunkle Röthung besteht, aus welcher sich nach innen zu die gelblich-grauen Wucherungen, deren Oberfläche durch Einrisse in verschiedenen Richtungen vielfach gespalten ist, kammartig abheben. Der innere Theil der Uebergangsfalte bietet auch hier ein mit der halbmondförmigen Falte zusammenhängendes, einem versteinerten Vorhange ähnliches Gebilde.

Am oberen Lide ist die ganze Conjunctiva tarsi frei, nur leicht aufgelockert, sonst durchsichtig, mässig injicirt, ohne jede Spur einer Narbe oder Körnerbildung. Beim gewaltsamen Hervordrücken der Uebergangsfalte erkennt man, dass dieselbe die vollständig normale Beschaffenheit einer glatten, dünnen Falte zeigt, nur innen gegen die Carunkel befinden sich zwei warzige

Gebilde, von gelblicher, wachsartiger Farbe, welche sich bis in den inneren Winkel hinein ausdehnen.

Conjunctiva bulbi und Cornea sind auch hier unverändert.[1]

Auf Grund dieses Befundes wurde die Diagnose „Amyloide oder hyaline Bindehaut-Entartung" gestellt. Am 21. Februar wurde ein Theil der Wucherungen aus dem linken Auge entfernt, wobei die Conjunctiva möglichst geschont und brückenförmige Streifen von derselben stehen gelassen wurden. Am 25. Februar wurde die gleiche Operation am rechten Auge vorgenommen. Die Heilung erfolgte glatt unter Dermatol. Am 17. März wurde Patient entlassen: die Entstellung war vollkommen behoben, an den Resten der entarteten Bindehaut waren die Anfänge einer Schrumpfung wahrnehmbar.



Zur Bestimmung der anatomischen Veränderungen wurden ausgeschnittene hahnenkammartige Duplicaturen in Zencker'scher Flüssigkeit fixirt, in Alkohol gehärtet und in Celloidin, andre nach Paraffinbehandlung, auf dem Schlittenmikrotom in Schnitte zerlegt.

Die Präparate zeigen nebst einer Vermehrung der conjunctivalen Platten-Epithelschichten ein feinmaschiges Netz reticulären Bindegewebes mit zahlreichen Zellen, einem entzündlichen Infiltrate nicht unähnlich. Sie häufen sich hauptsächlich um die Gefässe herum an, zeigen sonst keine Veränderungen. Diese betreffen nur die Gefässwandungen und zwar insbesondere die arteriellen, aber auch die capillären und bestehen in einer Umwandlung derselben in eine homogene glasig glänzende Substanz. Die angewandten Färbemethoden sollten entscheiden, ob diese Substanz als

---

[1] Das beigegebene Bild soll die geschilderten Verhältnisse am rechten Auge bei ektropionirten Lidern demonstriren.

„amyloid“ oder „hyalin“ anzusprechen wäre. Ich will das Resultat vorwegnehmen. Es fand sich durchwegs hyaline Substanz vor.

Es ist dies von Wichtigkeit für die Pathogenese der einschlägigen Erkrankungen, weil die streng localisirten Entartungsvorgänge der Conjunctiva ein günstiges Studienmaterial für die allgemeine Pathologie der amyloiden und hyalinen Entartung darbieten (Leber, Raehlmann, Cohnheim u. A.). So z. B. findet die Theorie, welche die Gefässwandungen als Ausgangsort der degenerativen Vorgänge anführt, an unsren Präparaten günstige Beweisobjecte: während die Gefässwandungen an einigen Stellen ganz mit Substanz „ausgegossen“ erschienen, bot das umgebende Gewebe, von der Zellenwucherung abgesehen, kaum irgendwelche Veränderung dar.

Die Frage über die Art der Entartungsvorgänge bleibt noch immer offen. Nur so viel steht fest, dass die hyaline und die amyloide Degeneration zwei von einander völlig zu trennende Processe darstellen. Raehlmann [1] stellte zwar die Behauptung auf, dass die amyloide Bindehautentartung sich in mehreren Phasen vollziehe, und dass die hyaline Substanz eine Vorstufe der amyloiden vorstelle. Gegen diese Behauptung, welcher sich Porywajew, Rumschewitsch, Krüdener, Raabe und van Duyse anschlossen, stellt Kamocki (4 u. 5) die obenerwähnte Trennung fest. Das ältere Material ist schwer zu sichten, weil die klinischen Erscheinungen beider Processe ziemlich gleichartig zu sein scheinen, die früher verwendeten Reactionen aber nicht in allen Fällen zuverlässige Resultate ergaben. Ich habe von den von Kamocki empfohlenen Tinctionsmethoden mehrere in Anwendung gebracht, nachdem die Färbung mit Methylviolett die geléeartige Infiltrationssubstanz stets nur in glänzend blauvioletter, nie in rosenrother Farbe hervortreten liess. Sie erschien bei allen Methoden in der von Kamocki angegebenen Weise electiv tingirt und zwar mit Thionin grünlich auf blauviolettem Grund des übrigen Gewebes; nach der Methode von Ziehl-Nielsen roth, während alle andren Gewebe durch die Salpetersäure entfärbt, bezw. mit Anilinfarbstoffen nachgefärbt wurden; bei der Färbung nach Gram blieb die Substanz blauschwarz, alles andre verlor die Farbe oder wurde nachgefärbt. Da nun die Virchow'sche Reaction nicht zu erzielen war, die Färbung mit Methylviolett ebensowenig die typische Amyloidreaction hervorbrachte, dagegen die für die hyaline Substanz als specifisch angegebenen Tinctionsmethoden die charakteristische Färbung erzeugten, glaube ich behaupten zu dürfen, dass der vorliegende Fall reine hyaline Degeneration der Bindehaut darstellt.

Um noch einige strittige Fragen kurz zu streifen, sei bezüglich der Aetiologie auf die eingangs gemachte Bemerkung über den Einfluss der meistbeschuldigten kulturellen und klimatischen Verhältnisse hingewiesen.

[1] Raehlmann, „Hyaline und amyloide Degeneration der Conjunctiva“. Arch. f. Augenheilk. X. Bd. 1883 und Virchow's Archiv LXXXVII. Bd. 1882.

Dass einer vorausgegangenen Trachom-Erkrankung keine ätiologische Bedeutung zukommt, hat schon RUMSCHEWITSCH endgiltig nachgewiesen. KRUCH und FUMAGALLI (6 u. 7) fanden in einem von ihnen untersuchten Falle zwei Bakterien-Arten und sprechen nun diese als Krankheitserreger an. Infectionsgelegenheiten gäbe es ja genug, wie aber wäre eben darum das sporadische Auftreten der Krankheit zu erklären?

Ebenso unklar wie die Aetiologie ist die Genese der Degeneration. Während RINDFLEISCH sie als Infiltrationsvorgang ansieht, betrachten andre die Substanz als Product der in dem reticulären Bindegewebe vorgefundenen Riesenzellen (LEBER) bezw. der Gewebszellen selbst (RAEHLMANN, BÖTTCHER, KÜBER). Eine breite Erörterung fand auch die Frage, ob die Gewebswucherung oder die Degeneration den primären Vorgang darstellt. Die Befunde der meisten Autoren constatiren Vermehrung des Epithels, des Bindegewebes und Riesenzellen in diesem. Es wäre demnach nicht ausgeschlossen, dass die erstere Ansicht zu Recht besteht, da ja bekanntlich Tumoren gerne degenerativen Vorgängen anheimfallen. Auch berichtet RUMSCHEWITSCH (l. c. S. 381) über einen Fall von Recidiv nach Exstirpation der tumorartigen Bildungen, wo „nur eine Wucherung des adenoiden Gewebes ohne jegliche Spur einer Entartung vorgefunden wurde.“ Trotz dieses Befundes aber nimmt er nicht die Tumorenbildung, sondern die Degeneration als primären Vorgang an (l. c. S. 373). Die Wucherung wäre dann als eine Art reactiven Vorganges anzusehen. In dem von uns beobachteten Falle war die Wucherung sehr weit vorgeschritten, besonders am rechten Auge, weiter scheinbar, als dem Stadium des Degenerationsprocesses entsprochen hätte, wenn dieser die Intumescenz bedingen sollte.

Als rationelle Therapie gilt allgemein die, wenn auch nur partielle Excision der Wucherungen, welcher, von seltenen Recidiven abgesehen, Stillstand bezw. Rückschritt des Krankheitsprocesses folgt. In unsrem Falle wurden denn auch, wie bereits erwähnt, die Wucherungen nicht radical entfernt; der Kranke kam bisher nicht wieder zur Beobachtung, es bleibt also abzuwarten, ob nun, wie allgemein angegeben wird, eine vollständige Wiederherstellung der normalen Verhältnisse Platz greifen wird.

Dem verehrten Chef der Abtheilung, Herrn Primarius Dr. ZIRM, sage ich für die Ueberlassung des Falles, insbesondere aber für das Interesse, welches er meinen Untersuchungen entgegenbrachte, herzlichsten Dank.

Verzeichniss der nach 1902 erschienenen Publicationen.

1) G. WAGNER, „Ueber Amyloid-Degeneration der Conjunctiva“. Inaug.-Dissert. Berlin 1892.

2) Baron KRÜDENER, „Ein Beitrag zur pathologischen Anatomie der Amyloidtumoren.“ Inaug.-Dissert. Dorpat 1892.

3) G. Wichmann (Leipzig), „Die Amyloid-Erkrankung.“ Ziegler's Beitr. zur pathol. Anatomie XIII. Bd. 1893.

4) V. Kamocki (Warschau), „Untersuchungen über hyaline Bindehaut-Entartung.“ Deutschmann's Beitr. z. Augenheilk. VIII. Heft 1893 (5 Fälle).

5) Derselbe, „Ueber amyloide Bindehaut-Entartung.“ Ebendort XXII. Heft 1896 (1 Fall).

6) G Kruch und A. Fumagalli, „Degenerescence amyloide de la conjunctiva.“ Annale d'Occul. T. CXII 1894.

7) Dieselben, Arch. per le science medic. XIX. (Vom XI. internat. mediz. Congress in Rom) (2 Fälle).

8) van Duyse, „Deux cas de dégénérescence hyaline de la conjonctive.“ Arch. d'Ophtalm. XIV. 1894.

9) Vennemann, „Boules hyalines au corps colorables dans les tissus de la conjonctive enflammée.“ Bull. et Mécu. de la Soc. Franc. d'Ophtalm. 1892.

10) Ljubimow, Ref. im Bericht über den VII. Congress russischer Aerzte im Centralbl. f. allg. Pathol. u. pathol. Anat. 1899.

11) Colucci (Neapel), „Di uno tumore ialino-amiloideo della conjonctiva.“ Annali di Ottalm. XIX. 1900.

12) Raabe (?) cit. bei Kamocki.

Gesellschaftsberichte.

1) Bericht über die 30. Versammlung der Ophthalmologischen Gesellschaft, Heidelberg 1902. Unter Mitwirkung von Th. Leber, redigirt durch A. Wagenmann.

1. wissenschaftl. Sitzung am 4. August.

Vorsitzender: Dor (Lyon).

I. Weitere Untersuchungen zur Serumtherapie des Ulcus corneae serpens, von P. Roemer, Würzburg.

An der Hand von Aktenmaterial zeigt Vortr. die grosse sociale Bedeutung, welche das Ulcus serpens in landwirthschaftlichen und forstwirthschaftlichen Betrieben beansprucht. Es handelt sich um eine specifische Infection, wie denn Roemer in Bestätigung alter Untersuchungen neuerdings unter 80 Fällen in 95% den Pneumococcus in Reincultur fand. Diese specifische Infection zeigt sich einer Serumbehandlung zugänglich, auch ist der Nachweis von Antikörpern in der Vorderkammer dem Vortr. gelungen. Sein Serum zeigte sich in 8 behandelten Fällen bei beginnendem Ulcus wirksam. Vortr. behält sich Schlüsse nach Mehrung des Materials vor, er verspricht sich gute prophylaktische Wirkung.

In der Discussion weist Axenfeld auf den prophylaktischen Werth der Thränensack-Exstirpation bei Dakryocystitis gegenüber dem Ulcus hin.

II. Ueber trachomatöse Erkrankung des Lidrandes und Lidknorpels, von E. Raehlmann.

Die starken Veränderungen des Knorpels bei Trachom, die im Gegensatz zur Nichtbetheiligung des Knorpels bei allen übrigen Krankheiten der Conjunctiva stehen, weisen auf eine frühzeitige und selbständige Betheiligung

desselben am Krankheitsprocesse hin. Raehlmann's Untersuchungen ergaben, dass die Tarsitis trachomatosa frühzeitig einsetzt, die sämmtlichen Phasen der Krankheit begleitet und im Wesentlichen den Verlauf mit bestimmt.

Klinisch zeigt sich zuerst Veränderung des Secretes der Meibom'schen Drüsen zu einem trüben und vermehrten öligen Secrete. Im Verlaufe entwickelt sich, proportional der Erkrankung, eine Hyperämie des Intermarginaltheiles um die Meibom'schen Drüsen herum. Der Ausgang ist in schweren Fällen häufig fettige Degeneration mit nachfolgender atrophischer Verkleinerung.

Interessant ist der Nachweis deutlicher Follikel im Knorpel selbst.

Die Grösse und Festigkeit des Knorpels ist bestimmend für das Entstehen und den Grad des Entropiums.

III. Ueber Pupillencentra, von L. Bach (Marburg),

Beim Studium der Beziehungen zwischen Pupillenreflex und Medulla oblongata fand Vortr. durch Versuche bei Katzen: Vollständige Durchschneidung des Halsmarks hat keinen Einfluss auf den Lichtreflex. Doppelseitige Durchschneidung der Medulla oblongata hat bei bestimmter Schnittlage sofortige Lichtstarre beider Pupillen zur Folge; bei einem rechtsseitigen am unteren Ende der Rautengrube angelegten Schnitte trat linksseitige Lichtstarre auf. Reizung der Medulla oblongata genügt meist, um den Lichtreflex auf ein Minimum herabzusetzen.

Die Starre wird sofort in prompte Reaction verwandelt durch einen in der Mitte der Rautengrube gelegenen doppelseitigen Schnitt durch die Medulla oblongata.

Danach ist ein Hemmungscentrum am spinalen Ende der Rautengrube anzunehmen. Als ein Pupillencentrum ist ferner das Ganglion ciliare anzunehmen, dessen sympathische Fasern durch Nicotin gelähmt werden.

In Bezug auf die Edinger-Westphal'sche Zellgruppe kann Vortr. die Versuche Bernheimer's, der nach Evisceratio bulbi Degenerations-Erscheinungen an diesen Zellen gesehen hatte, nicht bestätigen.

IV. Ueber Veränderungen an den Ciliar-Epithelien bei Naphthalin- und Ergotin-Vergiftung, von A. Peters (Rostock).

Vortr. hat beim experimentellen Naphthalin-Star von Kaninchen mit der Entwicklung der Cataract sich beschäftigt. Es fanden sich stets Erscheinungen an den Ciliar-Epithelien in dem einschichtigen Epithel in Form von Blasenbildung, im Pigment-Epithel in Verdrängung der Pigmentkörner an die Peripherie der Zellen, und blasiger Auftreibung derselben.

Bei Unterbindung der Venae vorticosae beherrschen die Blutungen in die Ciliarfortsätze und die Bildung eiweissreicher Exsudate das Bild. Der Salzgehalt des Kammwassers ändert sich auch durch Veränderung der Epithelien und bewirkt die Entstehung der Cataract. Versuche mit Ergotinum purum führten nicht zur Cataractbildung, da die Thiere zu früh eingingen, doch bildeten sich Veränderungen der Ciliar-Epithelien ähnlich der bei Naphthalin-Vergiftung.

V. Struma und Cataract, von A. Vossius (Giessen).

Vortr. glaubt nach Beobachtung von 14 Fällen an ätiologischen Zusammenhang zwischen Struma und Cataract. Die Form ist dabei überwiegend Kern-Star von besonderer Härte. Das Alter der Patienten jugendlich (30

bis 60). Der Star könnte durch eine Auto-Intoxication entstehen, welche durch Aufhebung der physiologischen Function der Schilddrüse in Folge des Kropfes herbeigeführt wird.

In der Discussion sprechen sich Uhthoff, Pflüger, Sattler gegen die Annahme einer ätiologischen Beziehung zwischen Struma und Cataract aus.

VI. Ueber histologische Artefakte im Sehnerven, von A. Elschnig (Wien).

Die von Siegrist gelegentlich des vorigen Congresses beschriebenen fleckförmigen Veränderungen des Sehnerven sind nicht pathologischer Natur. Sie entstehen durch Quetschung bei der Enucleation bezw. Entnahme des Sehnerven. Vorsichtig behandelte Nerven zeigten diese mechanisch entstandenen Flecke nicht.

VII. Embryologische Untersuchungen über die Entstehungsweise der angeborenen typischen Spaltbildungen des Auges, von E. v. Hippel (Heidelberg).

Ein Versuch, ob ein männliches Kaninchen mit Sehnervencolobom seine Anomalie vererben würde, fiel positiv aus, so dass von 112 untersuchten Augenblasen 23 (20 %) Colobom zeigten. Die Untersuchung in verschiedenen Alterstadien ergaben, dass das Colobom reine Hemmungsbildung ist, indem ein Leisten mesodermalen Gewebes den Schluss der Fötalspalte verhindert. Entzündung war stets ausgeschlossen, Anomalien des Amnion und ähnliche zufällige Schädlichkeiten haben mit der Entstehung des Coloboms, dessen Vererbung sicher ist, nichts zu thun. Abnorme Grösse der Linse wurde stets vermisst. Die Ursache der perversen Lage der Netzhaut in der Cyste wurde dahin klargestellt, dass vom 18. Tage an das Wachsthum der Augenblase das des Augeninhalts überwiegt. Die Retina stülpt sich am Rande des Mesodermzapfens nach aussen um und bildet eine Duplicatur. Die pervers gelagerte Retina ist nichts anderes als das nach aussen umgestülpte innere Blatt der Augenblase.

In der Discussion berichten Wagenmann, Bahr, Haab über Vererbung der Augen-Anomalien beim Menschen.

VIII. Ueber Lokalanästhesie mit Aethylchlorid, von A. Wagenmann (Jena).

Vortr. empfiehlt Aethylchlorid für kleine Operationen am Lid und Thränensack. Der Bulbus wird geschützt. Eine neue Spritzflasche mit Luftgebläse leistet gute Dienste.

In der Discussion bemerkt Schmidt-Rimpler, dass nur Hautanästhesie erzeugt wird. Franke empfiehlt das Schleich'sche Verfahren. Augstein ist gegen letzteres für Aethylchlorid.

IX. Die allgemeine Narkose in der Berner Augenklinik, von E. Pflüger (Bern).

Empfehlung eines Chloroform-Luftgemisches, das durch den Kronecker'schen Apparat eingeblasen wird. Es wird dabei weniger Chloroform gebraucht, die Gefährlichkeit herabgesetzt.

In der Discussion weist Nieden auf die Vorzüge des Junker'schen Apparates bei der Chloroformirung hin. Thier ist Anhänger der Aethernarkose. Gutmann glaubt, dass das Angelucci'sche Verfahren, Fixation des Bulbus durch Fassen der Rectus superior-Sehne mittels der Pincette,

mehr Allgemeinnarkosen entbehrlich machen wird. Mayweg und Augstein sahen gute Wirkung von Morphium-Injection bei der Chloroformnarkose.

X. Scleritis posterior, von E. Fuchs (Wien).

Vortr. berichtet über eine acut abgelaufene Scleritis am hinteren Pole des Auges, die bei einem 16jährigen nach Rachendiphtherie einsetzte. Es bestand Röthung und Trübung des Sehnerven, Trübung der Netzhaut in der Maculagegend mit Vortreibung derselben bis zu Hypermetropie von 5 D. und grosse Schmerzen. Der Anfall verlief rasch, alle Symptome verschwanden völlig. Ebenso verlief einige Monate darauf eine Erkrankung des andren Auges.

Charakteristisch für das Krankheitsbild ist die verhältnissmässig geringe Sehstörung, das rasche Zurückgehen der Trübungen ohne Hinterlassung von Spuren und die starken Schmerzen.

In der Discussion berichten Schlösser, Peters, Pflüger über ähnliche Beobachtungen.

XI. Experimentelle Beiträge zur Frage der Localisation endogener Schädlichkeiten am Auge, zugleich zur Frage der Entstehung der Iritis und Chioiorditis, von W. Stock (Freiburg i. B.).

Vortr. schliesst aus seinen Experimenten:

Bei einer allgemeinen Blut-Infection mit Bakterien traten auch klinisch nachweisbare Metastasen am Auge des Kaninchens in einem grossen Procentsatz von Fällen auf. Der Procentsatz steigt mit der Schwere der Infection.

Die Metastasen verlaufen unter dem Bilde einer knötchenförmigen Iritis. Diese kann als einfache Iritis abheilen. Demnach können virulente Bakterien auf dem Wege der Blutbahn eine milde Entzündung verursachen, während dieselben Bakterien, direkt eingespritzt, Panophthalmie hervorbringen. Ob das Auftreten der Metastasen dadurch beeinflusst wird, dass man ein Auge reizt, darüber möchte Vortr. ein Urtheil nicht abgeben.

Bei allen Thieren, denen Tuberkelbacillen in die Blutbahn gebracht waren, trat Chorioiditis disseminata auf, die sich von andrer bakterieller Chorioiditis nicht unterschied. Bei einem Thiere, das der Infection nicht erlag, heilte die Chorioiditis aus.

In der Discussion theilt Uhthoff mit, dass er ein Chorioidealtuberkel ausheilen sah. Roemer will in einer Arbeit den Beweis erbringen, dass die sympathische Ophthalmie sich aus Metastasen erklären lässt. Vossius weist darauf hin, dass Iritis mit tuberkelähnlichen Knötchen ohne tuberkulöse Basis beobachtet wird.

2. wissenschaftliche Sitzung am 5. August.

Vorsitzender: Gullstrand (Upsala).

XII. Folgerungen für die Praxis aus der Theorie der Augenmagnete, von A. Volkmann (Berlin).

Die Augenmagnete sind in Zugkraftmagnete und in Tragkraftmagnete zu scheiden. Beim Zugkraftmagneten, der aus der Ferne den Splitter heranziehen soll, ist beim Auge die Splittergrösse nebensächlich[1], wichtig nur die Splitterform. Gemessen wird die Zugkraft am besten durch Anziehung von Stahlkugeln. Der grosse Einfluss des Dimensionsverhältnisses mahnt zu sehr vorsichtiger Annäherung an den Magneten.[1]

[1] Wer hierauf vertraut, wird feine Splitter aus der Netzhaut nicht holen. H.

Bei Tragkraftmagneten, die den Splitter, mit dem sie in Berührung kommen, mit sich zurücknehmen sollen, ist die Grösse des Splitters von Wichtigkeit. Die Tragkräfte erscheinen um so grösser, je kleiner der Splitter ist. Ausgenutzt werden nur die Punkte, mit denen der Splitter in Berührung kommt, deshalb ist es ohne Nutzen, die Sonde viel dicker als den Splitter zu machen. Zur Messung der Tragkraft sind kleinste Stahlkugeln zweckmässig. Der Zugkraftmagnet ist bei frischer Wunde mit lose liegendem Splitter anzuwenden. Sitzt der Splitter fest, so wären sehr starke Zugkräfte zur Loslösung erforderlich und diese müssten bei der Einwirkung nach der Befreiung des Splitters Schaden durch die übermässige Bewegungskraft des Splitters verursachen. Hier tritt der Tragmagnet in seine Rechte.

In der Discussion spricht Haab über die Anwendung des grossen Magneten (bereits referirt). Schreiber hat mit dem Volkmann'schen Magneten gute Erfolge gehabt. Schlösser sah bei starker Zugwirkung Herausreissen der ganzen Iris durch den Fremdkörper. Leber bemerkt, dass fest eingespiesste Fremdkörper nicht auszuziehen sind.

XIII. Zur Diagnose und Behandlung retrobulbärer Erkrankungen, von E. Franke (Hamburg).

Besprechung der Bedeutung der Röntgen-Bilder bei der Feststellung retrobulbärer Geschwülste und Mittheilungen über die Krönlein'sche Operation.

In der Discussion bemerkt Axenfeld, dass ein negativer Ausfall der Röntgen-Aufnahme bei der Diagnose einer Geschwulst nichts beweist. Schmidt-Rimpler empfiehlt zur Diagnose intraocularer Geschwülste Sondenbetastung. Es liessen sich in einem Falle die Grenzen des Tumors genau aufzeichnen, da die Resistenzvermehrung sehr gut zu fühlen ist.

XIV. Ueber Iridocyclitis syphilitica, von E. Krückmann (Leipzig).

Vortr. sucht die syphilitischen Erkrankungen der Iris mit den gleichartigen Erkrankungen der Haut in klinische Uebereinstimmung zu bringen.

XV. Ueber intrasklerale Nervenschleifen, von Th. Axenfeld (Freiburg i. B.).

Vortr. hatte bereits mitgetheilt, dass er in der vorderen Hälfte einiger normaler Augen einen senkreckt die Sklera durchbohrenden Nervenstamm gefunden hätte. Weitere Untersuchungen ergaben, dass es sich um eine intrasklerale Schleife eines Ciliarnerven handelt. Die Bedeutung ist nicht klar. Der Zustand ist angeboren.

XVI. Ueber Thränenabsonderung und Thränenabfuhr nach Exstirpation des Sackes, von O. Schirmer (Greifswald).

Bei der überwiegenden Mehrzahl der Patienten, denen vor längerer Zeit ($3-8^1/_2$ Jahre) der Thränensack exstirpirt war, thränte das Auge im Zimmer gar nicht, im Winde dagegen erheblich. Daraufhin angestellte Untersuchungen ergaben, dass die Thränenabsonderung bei Fortfall aller andren Reize als der unbewegten Luft eine so minimale ist, dass es bei den Patienten nicht zum Thränenträufeln kommt. Diese Flüssigkeit ($^1/_4-^1/_2$ g in 24 Stunden) wird von der Thränendrüse abgesondert, die nicht atrophirt und durch deren Exstirpation das Thränenträufeln vermindert wird.

Die Befeuchtung des Conjunctivalsackes hat mit der Drüsenthätigkeit wenig zu thun, sie wird von der Bindehaut selbst besorgt.

Bei stärkeren Reizen (Wind) wird die Drüsenthätigkeit vermehrt und bei fehlendem Abfluss als Thränenlaufen empfunden.

Discussion: Axenfeld bemerkt, dass leichtes Thränenträufeln nach der Operation viel erträglicher ist als die Dakryocystitis vor der Operation. Der Hautschnitt ist vor die Crista zu legen.

Simon empfiehlt den Thränensack vor der Operation mit Paraffin zu füllen. Greef wiederholt, dass die Thränendrüse nichts mit der normalen Befeuchtung des Auges zu thun hat. Wagenmann warnt vor vollständiger Entfernung der Thränendrüse.

XVII. Ueber die Skiaskopie-Theorie, skiaskopische Refraktionsbestimmung und über mein elektrisches Skiaskop-Ophthalmometer, nebst Bemerkungen über die sphärische Aberration und die Accommodationslinie des Auges, von H. Wolff (Berlin).

XVIII. Bemerkungen über die Farbe der Macula, von A. Gullstrand (Upsala).

Vortr. konnte an frisch enucleïrten Augen, deren Netzhaut vorsichtig abgelöst wurde, keinen Farbenunterschied zwischen Macula und übriger Netzhaut finden. Mit Schweigger hält er die Gelbfärbung für postmortal.

In der Discussion erklärt Schmidt-Rimpler, dass er bei ganz frischem Material Gelbfärbung der Macula fand. Gullstrand glaubt, dass diese Beobachter zu viel Gewalt bei der Ablösung der Netzhaut ausübten.

XIX. Ueber eine Fovea externa in der Retina des Menschen, von R. Greef (Berlin).

Messungen ergaben, dass die Zapfen der Fovea um mindestens 25 μ länger sind als die längsten Stäbchen. Es muss demnach eine Ausbuchtung der Membrana limitans externa, eine Fovea externa, an dieser Stelle vorhanden sein, die allerdings 8 Mal flacher als die Fovea interna ist.

3. wissenschaftliche Sitzung am 6. August.

Vorsitzender: Vossius (Giessen).

XX. Die Innervation der Musculi recti interni als Seitenwender, von A. Bielschowsky (Leipzig).

Vortr. schildert das Krankheitsbild eines Falles, der in eindeutiger Weise zeigt, dass die Interni für sich allein ihrer Funktion als Seitenwender verlustig gehen können. Anfangs bestand noch Lähmung der Heber, während die Externi völlig intact blieben.

Vortr. nimmt an, dass bei der Verletzung kleinste Blutungen innerhalb der Oculomotoriuskerne auftraten, die bei symmetrischer Lage theoretisch das Krankheitsbild gut erklären würden.

XXI. Ueber pathologisch-anatomische Veränderungen am Sehnerven bei Gehirngeschwulst und über die Pathogenese der Stauungspapille, von Liebrecht (Hamburg).

Vortr. fasst die Ergebnisse seiner Untersuchungen von 14 Augen in

Fällen von Gehirntumor, 6 bei Hämorrhagia cerebri, 6 bei Meningitis tuberculosa, 2 bei Meningitis gummosa in Folgendem zusammen.

Die Stauungspapille wird hervorgerufen durch eine Lymphstauung im Sehnerven und der Papille. Entzündung kann dabei vorhanden sein oder fehlen. Fehlt dieselbe anfangs, so kann sie bei entzündlicher Erkrankung des Sehnerven nachträglich hinzutreten. Die entzündliche Erkrankung der Scheiden ist ein anatomisches Frühsymptom und wird durch entzündungserregende Stoffe im Liquor cerebrospinalis der Scheiden hervorgerufen. Die Erkrankung der Scheiden führt dann zu interstitieller Entzündung und atrophischen Vorgängen im Nerven. Die Betheiligung der Lamina cribrosa an dem Aufbau der Stauungspapille ist mehr secundärer Natur. Sie kann auch fehlen. Das primäre Moment ist das Oedem.

In der Discussion bemerkt Leber, dass ein Beweis gegen die Entzündungstheorie nicht erbracht ist; in den Präparaten fand er überall Entzündungs-Erscheinungen.

XXII. Ueber angeborene Chorioretinis, von Fr. Best (Giessen).

Die Fälle von heller Tüpfelung des Augengrundes untermischt mit feinen Pigmentpunkten, die Vortr. beobachtete, sind anderwärts für Lues congenita erklärt worden. In seinen 9 Fällen fand Vortr. jedoch keine Lues congenita, die demnach nicht Voraussetzung ist.

XXIII. Ein Beitrag zur Kenntniss der Sehstörungen nach Hirnverletzung nebst Bemerkungen über das Auftreten functioneller nervöser Störungen bei anatomischen Hirnläsionen, von W. Uhthoff (Breslau).

Vortr. beobachtete einen Fall von Hirnabscess nach Trauma, der nach wiederholten Besserungen, die durch Operationen herbeigeführt waren, zum Tode führte. Von besonderem Interesse war dabei das Auftreten subjectiver Licht-Erscheinungen und Gesichtshallucinationen, die sich in die defecten rechtsseitigen Gesichtsfeldhälften localisirten. Die Hallucinationen waren zum Theil farbig. Um sie zu ermöglichen, muss ein Theil der Hirnrinde erhalten bleiben. Der Patient hatte auch Schwierigkeiten, auf willkürliche Aufforderung hin die Augen im associirten Sinne nach rechts zu wenden, während er beim Fixiren eines nach rechts geführten Gegenstandes leicht folgte.

Die Hemianopsie war hier wie im Experiment Folge der Verletzung des Hinterhauptlappens.

Hervorzuheben ist noch die Combination einer functionellen concentrischen Gesichtsfeld-Einengung der homonymen erhaltenen linken Hälften mit der completen rechtsseitigen Hemianopsie und das Auftreten einer rechtsseitigen sensorischen Hemianästhesie. Letztere ist als functionelle Störung anzusehen.

Hervorzuheben ist ferner das Wechseln der rechtsseitigen sensorischen Störung und der Gesichtsfeld-Beschränkung und die Möglichkeit für den Kranken, diesen Symptomencomplex willkürlich durch leichte Compression des durch die Verletzung gesetzten Schädeldefectes hervorzurufen.

Die Stauungspapille trat erst spät auf und verschwand nach Operation des Abscesses, um beim Rezidiv wiederzukehren.

Vortr. geht näher auf Einzelheiten ein.

XXIV. Zwei seltene Fälle von Orbitalaffectionen, von A. Vossius (Giessen).

Im ersten Falle schloss sich an die Infection einer Conjunctivalwunde eine Thrombophlebitis der Orbitalvenen mit Eiterung, Exophthalmus, Unbeweglichkeit und Anästhesie des Bulbus, der Amaurose, Lidgangrän und Abstossung des vorderen Bulbusabschnittes folgten. Ebenso selten wie diese primäre Orbitalphlegmone war eine Actinomycose der äusseren Wand der Orbita bei einem 28jährigen Schäfer. Der Process war von der Mundhöhle ausgegangen. Ein Tumor war durch das linke Felsenbein nach dem Cavum cranii durchgewachsen, der Eintrittsstelle des Trigeminus entsprechend. Die Augensymptome bestanden in linksseitigem Exophthalmus, neuroparalytischer Keratitis und beiderseitiger Papillitis. Es kam zum Exitus.

XXV. Zur Aetiologie der Panophthalmie nach Hackensplitter-Verletzungen, von Th. Baenziger und W. Silberschmidt (Zürich).

In der Nord- und Nordostschweiz sind bei Bearbeitung des steinigen Ackerbodens Verletzungen mit kleinen Eisensplittern der Hacke häufig, denen meist Panophthalmie folgt. In einem Falle des Vortr. wurde als Erreger der Panophthalmie ein Mikroorganismus gefunden, der zur Gruppe des Heubacillus gehört; wie auch bei künstlich durch Injection einer Aufschwemmung von Erde in den Glaskörper erzeugter Panophthalmie sich solche Bacillen vorfanden.

XXVI. Ueber doppelseitigen pathologischen Lichtreflex der Macula lutea (Retinitis serosa centralis), ein neues Diagnostikon der Morbus Brightii. Anhang: Ueber doppelseitige Retinitis serosa centralis; diabetica, gravidarum, luetica; Retinitis serosa peripheria myopica; ferner einseitige Chorio-Retinitis serosa traumatica, von H. Wolff (Berlin).

Vortr. berichtet über Frühveränderungen, deren Beobachtung sein elektrischer Augenspiegel ermöglicht.

XXVII. Ueber das Verhalten der Pupille nach Resection des Halssympathicus, bezw. Entfernung seines obersten Ganglions, von Levinsohn (Berlin).

Thierversuche zeigten, dass die im Gegensatze zur Sympathicus-Durchschneidung erhöhte Wirksamkeit der Ganglionausrottung auf einen im Ganglion restirenden Tonus zurückzuführen ist, dass dieser Tonus aber von höherstehenden cerebrospinalen Verbindungszweigen abhängt. Die Rückbildung in der Pupillen-Verkleinerung ist in erster Linie einer compensirenden Sphinkterparese zuzuschreiben. Der Dilatator-Tonus ist dauernd geschwächt.

XXVIII. Ueber Erfahrungen mit den Angelucci'schen Modificationen der einfachen Star-Extraction und ihre Verwerthung bei andren Operationen, von Gutmann (Berlin).

Das Verfahren besteht im Fassen der Sehne des Rectus superior durch die cocaïnisirte Conjunctiva hindurch. Durch die Pincette wird das Oberlid zurückgehalten, der Bulbus ist immobilisirt. Dabei kann das Cystitom oder die Kapselpincette eingeführt werden. Zur Irisausschneidung wird die Pincette abgenommen, die Lider auseinander gehalten. Vortr. glaubt, dass durch das Verfahren die Operationen an Sicherheit gewonnen haben, da der lästige Sperrer entbehrlich wird.

XXIX. Zu der Frage, woher das Kammerwasser stammt, von C. Hamburger (Berlin).

Vortr., der mehrfach erfolgreiche experimentelle Veröffentlichungen über dies Thema gemacht hat, fasst seine Ausführungen dahin zusammen:

Die herrschende Auffassung Leber's und seiner Schule, dass ausschliesslich der Ciliarkörper die intraoculare Flüssigkeit liefere, ist nicht bewiesen. Die Auffassung von der ungehinderten Durchgängigkeit der Pupille ist unrichtig; es ist ein physiologischer, ventilartiger Pupillenabschluss anzunehmen.

Das Fluorescin, in kleinen Dosen verabreicht, markirt im Auge eine Saftströmung, welche von der Irisvorderwand, nicht aber vom Ciliarkörper ausgeht; da das Fluorescin die Saftströmungen im Thierkörper anzeigt, so folgt hieraus, dass in physiologischen Zeiten die Absonderung von Seiten der Iris über die des Ciliarkörpers überwiegt: mithin muss das Kammerwasser seiner Hauptmenge nach von der Vorderwand der Iris stammen.

In der Discussion bemerkt Leber, dass er an andrer Stelle seine abweichende Ansicht äussern wird.

XXX. Ueber sichtbare Blutbewegung in neugebildeten Hornhautgefässen und ihre Bedeutung, von Augstein (Bromberg).

In neugebildeten Hornhautgefässen zeigt sich als Rückbildungs-Erscheinung eine sichtbare Blutströmung. Vortr. wird in der Zeitschrift für Augenheilkunde eingehender berichten, vgl. Referat.

Erste Demonstrationssitzung am 4. August.

Vorsitzender: Schirmer (Greifswald).

I. Roemer (Würzburg), II. Raehlmann (München), III. Peters (Rostock), IV. Elschnig (Wien), V. v. Hippel (Heidelberg) demonstriren Präparate zu ihren Vorträgen.

VI. Axenfeld (Freiburg) demonstrirt Präparate 1. von völliger Verglasung der Iris bei einem alten Glaucom, 2. einer in den Glaskörper luxirten und an der Bulbuswand fixirten Cataracta calcarea, die beginnende Resorptions-Erscheinungen zeigt, 3. einer Hernia orbitocerebralis nach schwerem Sturz.

VII. Wagenmann (Jena): Zur pathologischen Anatomie der Aderhautruptur und Iridodialyse.

Präparate einer streifenförmigen Aderhautruptur nach Contusion ohne Bulbusruptur.

VIII. W. Uhthoff (Breslau): Demonstration anatomischer Präparate von Diphtherie der menschlichen Conjunctiva. In allen Fällen war die Hornhaut betheiligt, im ersten auch Iris und Ciliarkörper, auch bestand Neuritis optici, die auf Toxinwirkung zurückzuführen ist.

IX. Thier (Aachen): Demonstration eines Orbitaltumors. Es handelte sich um ein Osteom, das vom Stirnbein ausging. Während der Operation, die erfolgreich war, hatten Luxationen von Tumorstücken durch Strangulation des hinteren Lymphraumes Glaucom erzeugt.

Dimmer (Graz): Demonstration von Photogrammen des Augenhintergrundes. Vortr. beschreibt Verbesserungen seines Apparates.

XI. Heine (Breslau): Demonstration stereoskopischer Photogramme.

XII. Gullstrand (Upsala): Demonstration eines Instrumentes zur Erzeugung von Strahlengebilden um leuchtende Punkte.

Der mathematische Beweis, dass die Strahlen, die wir um leuchtende Punkte sehen, nicht durch Unregelmässigkeiten oder unregelmässigen Astigmatismus entstehen, sondern durch eine Art gesetzmässiger Aberration in der Linse, wird dadurch geliefert, dass gewisse bicylindrische Combinationen eine ähnliche, wenn auch nur vierstrahlige Aberration zeigen.

XIII. Pflüger (Bern) demonstrirt 1. ein Schiebemesser zur Ausführung von Operationen in der Vorderkammer, 2. ein verbessertes Cooper'sches Optometer.

XIV. Stoewer (Witten) zeigt einen Löffel mit Ansaugevorrichtung zur Ansaugung der Linse zwecks Extraction in der Kapsel.

XV. v. Pflugk (Dresden): Phantom zu Augenspiegel-Uebungen.

XVI. Herzog (Berlin): Ueber die Entwicklung der Binnenmuskulatur des Auges.

Von der Entdeckung Nussbaum's ausgehend, dass der Sphinkter pup. aus einer Wucherung der Epithelzellen an der Uebergangsstelle beider Retinalblätter im Gebiete des Pupillarrandes sich entwickelt, untersuchte Vortr. die Entwicklung der Binnenmuskulatur des Auges. Er fand in Bezug auf den Sphinkter das Gleiche; der Dilatator ist ebenfalls aus dem Retinalepithel entstanden. Für den Ciliarmuskel ist ein epitheliales Bildungsmaterial nicht nachzuweisen, vielmehr ist er ein Product des Mesenchymgewebes.

Zweite Demonstrationssitzung am 5. August.

XVII. Leber (Heidelberg) zeigt einen Durchleuchtungs-Apparat für das Auge, bestehend aus einem Glühlämpchen, dessen Licht auf einen Glasstab fortgeleitet wird. Dieser kann auf das Auge aufgesetzt werden, da er sich nur langsam erwärmt. Ist ein Tumor an der Anlagestelle, so leuchtet die Pupille nicht auf.

XVIII. Volkmann (Berlin): Demonstration verschiedener Augenmagnete.

XIX. Franke (Hamburg): Demonstrationen zu seinem Vortrage.

XX. Wintersteiner (Wien): Ueber secundäre Veränderungen in peribulbären Atheromcysten.

In des Vortr. Fällen veränderten sich die Wandungen bis zur Abstossung des Epithels und Ausfüllung des Cystenraumes durch fremde Gewebsarten durch Verkalkung und Verknöcherung. Die traumatische Entstehung dieser Umwandlungen ist die wahrscheinlichste.

XXI. Liebrecht (Hamburg): Demonstrationen zu seinem Vortrage.

XXII. Heine (Breslau): Ueber Zerreissungen der Elastica im kurzsichtigen Auge.

Aus seinen Präparaten folgert Vortr., dass primäre Schädigungen der Lamina elastica den Grund zur sogenannten Chorioretinitis myopum in macula

abgeben, dass es sich also zunächst um einfach degenerative Processe handelt. Dann aber können auch regenerative oder doch reactive Processe von erheblicher Ausdehnung einsetzen, die zu festen Narben oder Schwarten führen, ohne dass man von einer eigentlichen Entzündung reden könnte.

XXIII. K. Grunert (Tübingen): Ueber Retinitis septica und metastatica.

Die Präparate des Falles, den Vortr. mittheilt, beweisen, dass auch metastatische entzündliche Processe bei genügender Virulenzschwäche der Erreger das klinische Bild der sogenannten Retinitis septica erzeugen können.

XXIV. Stock (Freiburg) demonstrirt Präparate zu seinem Vortrage und von einem Falle von Keratitis parench. e lue cong. In letzterem waren die vorderen Schichten normal, die hinteren verändert.

XXV. Best (Giessen) demonstrirt Präparate von bandförmiger Hornhauttrübung und von Doppelfärbung der Mastzellen mit Hämatoxylin-Bismarkbraun.

XXVI. de Lieto Vollaro (Neapel) demonstrirt Präparate der fettigen Degeneration der Cornea bei Gerontoxon.

XXVII. Bänziger und Silberschmidt (Zürich): Demonstrationen zu ihrem Vortrage.

XXVIII. Mayeda (Giessen): Demonstration mikroskopischer Präparate von Lidcarcinom.

XXIX. Hess (Würzburg): Zur Physiologie und Pathologie des Pigmentepithels.

Bericht über Pigmentwanderung in Cephalopoden-Augen unter Einwirkung des Lichtes, über Verschiebung des Pigmentes bei einem Kaninchen nach Naphthalinfütterung, und bei anscheinender Chorioiditis, über Degeneration des Pigmentes bei einem Menschen an Stellen, die durch Lidcarcinom gedrückt wurden.

XXX. Haab (Zürich): Ueber einen Fall von Magnet-Operation. (An andrer Stelle referirt.)

XXXI. C. Hamburger (Berlin): Demonstration zu seinem Vortrage.

XXXII. Dor (Lyon): Ueber eine Blase auf der Hornhaut. Ein Fall von recidivirender Blasenbildung. Die mikroskopische Untersuchung ergab nichts sicheres.

XXXIII. Dimmer (Graz): Demonstration von Photogrammen nach Schnittpräparaten durch die Fovea.

Vortr. hält es für wahrscheinlich, dass eine Fovea externa sammt der Verlängerung der Zapfen daselbst ein Kunstproduct ist.

XXXIV. v. Siklossy (Budapest): Modification der Lidbildung nach Dieffenbach.

Spiro.

2) **Aerztlicher Verein in Nürnberg.** (Deutsche med. Wochenschrift. 1902. Nr. 38. 42. 51.)

Sitzung vom 5. Juni 1902.

Neuburger stellt ein Mädchen vor, bei welchem durch ein traumatisch entstandenes Iriscolobom hindurch sehr schön die Zonulafasern mit dem Lupen-Spiegel zu sehen sind. Durch unregelmässige Strahlen-Brechung am Linsenrand besteht ausserdem monoculare Diplopie.

Hauenschild: Bericht über einen Fall von urämischer Amaurose bei einem 20jährigen Soldaten im Verlauf einer schweren akuten Nephritis beobachtet. Am 9. Tage der Krankheit völlige Erblindung, bei normalem Augenspiegel-Befund. Die Erblindung verschwand nach 18 Stunden plötzlich. 11 Tage später trat der Tod ein.

Sitzung vom 6. November 1902.

Alexander demonstrirt ein Melano-Sarkom der Aderhaut, welches vorn die Lederhaut und nach hinten auf dem Wege des Sehnerven den Augapfel durchbrochen hat. Bei der Operation (Exenteratio orbitae) fiel die geringe Blutung auf: die mit Geschwulst-Massen erfüllten Gefässe bluteten sehr wenig. In Nürnberg sei das Sarkom des Uveal-Tractus sehr selten. (?)

Sitzung vom 20. November 1902.

Neuburger bespricht an der Hand zweier Beobachtungen die Kurzsichtigkeit bei Diabetes. In dem einen Falle verschwand die Myopie nach 3 Wochen, der Zuckergehalt und die Allgemein-Störungen nahmen jedoch zu. Die Linse blieb dauernd klar. — Im zweiten Falle stieg bei gleichzeitiger Linsen-Trübung die Kurzsichtigkeit bis zu 8 D.

Sitzung vom 4. December 1902.

F. Giulini demonstrirt einen Fall von partiellem Kryptophthalmus in Folge von Symblepharon bei einem 18 Tage alten Kinde (Missbildung). „Die Lider sind hochgradig ektropionirt, die Bindehaut ist über den Augapfel hinüber gezogen, die Oberlider weisen grosse kolbige Zapfen auf, die durch Verwachsung des Amnion mit der Lidhaut entstanden sind."

Alexander demonstrirt einen 54 jährigen Mann mit Keratitis neuroparalytica, welcher vor 5—6 Monaten eine Basis-Fractur erlitten hatte mit Betheiligung des Trochlearis, Trigeminus, Abducens, Facialis. Trotz mehrmonatlicher Anästhesie des Augapfels trat die Keratitis neuroparalytica zunächst nicht auf, sondern erst im Anschlusse an eine 5 Monate später auftretende Sympathicus-Lähmung. Vortr. hat dieses Zusammentreffen schon mehrfach beobachtet; er nimmt an, dass bei der Fractur (Fissur) im Felsenbein vielleicht das Ganglion Gasseri getroffen wurde, in welchem sich Sympathicusfasern befinden.

3) **Medicinische Gesellschaft in Göttingen.** (Deutsche med. Wochenschrift. 1902. Nr. 5.)

Sitzung vom 4. December 1902.

v. Hippel: Ueber die Verwendbarkeit der Hornhaut-Transplantation bei schweren geschwürigen Processen der Cornea (wird in v. Gräfe's Archiv veröffentlicht).

Dr. Karl Wessely, Berlin: Experimentelles über subconjunctivale Injectionen.

In Beantwortung der Frage: was wird aus den injicirten Flüssigkeiten? entleerte Vortr. bei Kaninchen die subconjunctival beigebrachten Kochsalzlösungen nach kurzer Zeit durch Ausquetschen und bestimmte den Salzgehalt durch Titrirung. Er fand, dass sich die Lösungen „rapide verdünnen"; dasselbe ist bei Traubenzucker-Lösungen der Fall. Ins Kammerwasser dringen von den gelösten Substanzen (Ferrocyankali, Kochsalz, Traubenzucker) nur ganz geringe Mengen ein, — Sublimat noch viel spärlicher, wenn überhaupt, da es eiweissfällend wirkt. Interessant ist die Feststellung, dass subconjunctivale Injectionen (Kochsalz, Harnstoff, Jodkali u. A.) den Eiweissgehalt des Kammerwassers ganz enorm steigern, bis zu 1 %. Der Flüssigkeits-Strom in der vorderen Kammer wird durch die Kochsalz-Injectionen nicht beschleunigt. Die Ursache der vermehrten Eiweiss-Ausscheidung ist nicht auf die geringen Mengen der ins Augen-Innere eindringenden Substanz, sondern auf den Reiz zurückzuführen, welcher durch die Reizung der Bindehaut reflectorisch auf die Gefässe des Ciliarkörpers ausgeübt wird: schon die Bepinselung der Conjunctiva mit einem feinen Haarpinsel hat dieselbe Wirkung. Die im Blut enthaltenen Schutzkörper werden durch alle diese Manipulationen dem Auge in demselben Maasse zugeführt, wie der Eiweissgehalt des Kammerwassers steigt. Vielleicht ist dadurch bei Tuberculose des Auges die Wirkung des — an irgend einer Körperstelle injicirten — Tuberculins zu verstärken. Wie die klinisch beobachteten günstigen Einflüsse der Kochsalz-Injectionen auf Glaskörper-Trübungen und Netzhaut-Ablösungen zu Stande kommen, ist einstweilen noch nicht erklärlich; die Kochsalz-Injectionen sind nach den vorliegenden Versuchen nichts andres als ein locales Reizmittel.

Dr. Enslin: Ueber die diagnostische Verwerthung des Alt-Tuberculins bei der Keratitis parenchymatosa. (Aus der Universitäts-Augenklinik zu Breslau.)

Da die Anschauungen betreffs der Tuberculose als Aetiologie der Keratitis parenchymatosa sehr auseinander gehen — von der einen Seite werden 14—18 %, auf der anderen 96 % angegeben —, prüfte Vortr. auf Anregung Uhthoff's bei 24 Kranken mit diesem Augenleiden (18 weiblichen, 6 männlichen Geschlechts), ob die Tuberculin-Einspritzung eine charakteristische Reaction ergab. Das Ergebniss war folgendes: Von denjenigen 11 Fällen, bei denen Lues hereditaria mit Sicherheit oder grosser Wahrscheinlichkeit nachgewiesen war, reagirte einer in typischer Weise mit Fieber auf die Tuberculin-Einspritzung; obwohl selbst durch die genaueste Allgemein-Untersuchung nichts Tuberculöses oder auch nur Verdächtiges gefunden werden konnte und auch die Familien-Anamnese nicht das Geringste ergab. Die Ursache der Reaction erscheint also in diesem Falle durchaus dunkel, wobei noch hervorzuheben ist, dass es sich um ein kräftiges Individuum handelt; auch waren die Dosen recht gering (anfangs nur $^1/_4$ mg). — Hin-

gegen trat regelmässig Reaction ein, wo nach dem Befunde und der Vorgeschichte Lues auszuschliessen war, dafür aber Anhaltspunkte für Tuberculose bestanden. Dasselbe war der Fall, wenn Lues und Tuberculose zusammentrafen. — In allen diesen Fällen handelte es sich um Allgemein-Reactionen (Fieber u. s. w.). Die locale Reaction (Röthung und Schwellung, auch Entzündung), wie sie bei Tuberculose der Iris u. s. w. beobachtet wird, kam in keinem einzigen Falle zum Vorschein.

Vortr. nimmt an, dass wir es bei der hier in Frage stehenden Hornhaut-Entzündung wohl nur in wenigen Fällen mit einer an sich tuberculösen Erkrankung zu thun haben, und dass „neben der Lues hereditaria die sonst irgendwo im Körper sitzende Tuberculose häufig die ätiologische Grundlage für die Keratitis bildet".

Dr. E. Oppenheimer: Naevus pigmentosus der Conjunctiva und Cornea.

Die Geschwulst besteht seit der Kindheit und umgiebt im Halbkreis die Hälfte der Hornhaut, an deren Limbus auf die Bindehaut hinüberreichend. Pat. ist 75 Jahre alt. Farbe tiefschwarz.

---

4) **Schlesische Gesellschaft für vaterländische Kultur.** (Deutsche med. Wochenschr. 1902. Nr. 33.)

Sitzung vom 6. Juni 1902.

Eichel: Schädelschuss, Verletzung aus nächster Nähe durch einen 6 mm-Revolver in der rechten Schläfe dicht an der Haargrenze, oberhalb des Jochbeines. Lähmung des Stirntheils des rechten N. facialis und Amnesie für Alles, was sich vor der Verletzung ereignet hatte. Das rechte Auge war stark vorgetrieben. Die Röntgenaufnahme zeigte, dass die Kugel in der linken Seite der hinteren Schädelgrube sich befand, so dass sie das Gehirn in schräger Richtung von vorn nach hinten durchbohrt haben musste.

Klinischer Abend am 28. Nov. 1902.

Fittig: Einige Fälle von Carcinom, mit Röntgenstrahlen behandelt.

Fünf Fälle, in günstigster Weise beeinflusst. Zum Schutz der nicht afficirten Körperstellen werden Bleifolien verwendet. — In der Discussion betont v. Mikulicz, dass diese Behandlung vielversprechend sei: die flachen Carcinome seien schon heut als heilbar zu bezeichnen. Vorsicht vor den — schwer zu heilenden — Röntgen-Geschwüren!

Enslin stellt eine Hebamme vor mit Primäraffect an der Bindehaut: bei der Geburt eines syphilitischen Kindes war ihr etwas Frucht-Wasser ins Auge gespritzt. Nach 4 Wochen Beginn der Erkrankung. Nicht das Frucht-Wasser an sich, sondern das gründliche Reiben beim Auswaschen sei Schuld an der Infection.

---

5) **Medicinische Gesellschaft in Giessen.** (Deutsche med. Wochenschr. 1902. Nr. 35 u. 36.)

Sitzung vom 10. Juni 1902.

Best stellt a) einen achtjährigen Knaben mit Riesenwuchs vor und bespricht die Beziehungen zwischen Riesenwuchs und Akromegalie und die bei beiden Krankheiten vorkommenden Augenstörungen.

b) Ueber Jequiritol-Behandlung nach Römer. Das zuerst von De Wecker als specifisches Mittel gegen Trachom empfohlene Jequirity-Infus scheiterte bezüglich der Anwendung daran, dass keine Möglichkeit bestand, die toxische Dosis zu reguliren.

Sitzung vom 15. Juli 1902.

Vossius: Struma und Katarakt.

Bericht über 11 Fälle, welche mehrfach Frauen im Alter von etwa 40 Jahren betrafen. Vortr. nimmt einen Zusammenhang zwischen Struma und Katarakt an im Sinne einer Auto-Intoxication, durch Ausschaltung bezw. Veränderung der physiologischen Schilddrüsen-Function. Als Analogon führt er die Beziehungen der Tetanie zur Strumektomie einerseits, sowie den besonders von Peters hervorgehobenen Zusammenhang der Tetanie mit Katarakt an. Ein Theil dieser Beobachtungen ist in einer Dissertation von Becker besprochen; auch in seinem Lehrbuch weist Vossius auf diesen Zusammenhang hin.

Dr. H. Neumann, Berlin: Bemerkungen zur Barlow'schen Krankheit.

Vortr. beobachtete in den letzten $1^1/_2$ Jahren 21 Fälle von Barlow'scher Krankheit, hervorgerufen durch die „Zufügung der gebräuchlichen Sterilisirung zu der schon erfolgten Pasteurisirung" der Milch, also durch zu intensive Erhitzung. Bei dieser Krankheit, bei welcher vor Allem der Widerwille gegen Nahrungs-Aufnahme, ferner die Anschwellungen der Knochen und die Zahnfleisch-Blutungen bemerkenswerth sind, kamen auch wiederholt Blutungen in den Augenlidern[1], sowie an andren Hautstellen vor; auch wurde Vortreibung der Augenlider beobachtet und zwar meist bei denselben Kindern, welche die Blutungen der Lider aufzuweisen hatten. Hervorzuheben sind weiterhin die Nieren-Blutungen. Die Behandlung hat „durch Darreichung roher oder vorsichtig pasteurisirter Milch die weitere Zufuhr giftiger Stoffe abzuschneiden; die Darreichung von Vegetabilien hat den Zweck, die Blutschädigung schneller auszugleichen".

---

6) Physiologische Gesellschaft in Berlin. (Deutsche medic. Wochenschrift. 1902. Nr. 33.)

W. Nagel: Ueber das Sehen durch Schleier. (Schon referirt.)

Pieper: Ueber Adaptation des Auges.

Vortr. begab sich aus dem Hellen ins Dunkle und bestimmte den Schwellen-Werth der Licht-Wahrnehmung; der Reiz wurde passend durch eine grosse Iris-Blende abgestuft. Die Dunkel-Adaptation ging in 30—40 Minuten vor sich, schneller bei jungen, langsamer bei älteren Individuen, und es war dann noch $^1/_{3000}$ der zuerst wahrgenommenen Lichtmenge sichtbar, der Schwellen-Werth war also auf $^1/_{3000}$ gesunken; dann blieb er gleich. Wurde nun für kurze Zeit das Auge mässig stark belichtet, so konnte eine noch grössere Adaptation erreicht werden. — Santonin war auf die Adaptation ohne Einfluss. C. Hamburger.

[1] Auch in der Orbita, sowie in der Netzhaut. H.

7) Bericht über den 16. Italienischen Ophthalmologen-Congress in Florenz, vom 12.—16. October 1902.

Präsident: Prof. Guaita in Florenz. Anwesend 68.

1. Gesetze der Secretion des Humor aqueus, von Angelucci in Palermo.

Der physiologische Mechanismus, durch welchen der Humor aqueus entsteht, beruht auf der functionellen Activität der Gefässwände, speciell der Capillaren der Uvea und in ganz hervorragender Weise derjenigen der Processus ciliares und der Basis der Iris, unter dem Einfluss der Gefässnerven (Trigeminus und Sympathicus). S. Archivio d'Ottalmologia. Vol. X.

2. Ueber Transfusion von Glaskörper und ein bezügliches Instrument, von Gradenigo in Padua.

Vortr. beschreibt einen für genannten Zweck construirten Apparat, welcher aus Druck- und Saugpumpe besteht, deren beide Stempel gleichzeitig functioniren. Beide Pumpen laufen in je einen Gummischlauch mit terminaler Pravaz-Canüle aus, deren eine in der Gegend des Bulbus-Aequators zwischen Rectus externus inferior, die andre zwischen Rectus internus und inferior in das Auge eingeführt wird.

3. Ueber die Nachbehandlung bei Star-Extraction, von Tornatola in Messina.

Verf. empfiehlt, obwohl nicht Anhänger der Nachbehandlung à ciel ouvert, in den Fällen, wo kein Verband angelegt werden kann, die Lider durch zwei Suturen zu schliessen, welche vor der Extraction durch die Haut des Lidrandes so gelegt werden, dass die Länge der Lider in etwa drei gleiche Theile getheilt wird. Die Fäden werden natürlich erst nach der Extraction geknüpft.

Discussion: Gradenigo räth, die Cilien der beiden Lider zu vereinigen. Bietti erinnert an die von Schiötz vorgeschlagene Methode.

4. Subconjunctivale Strychnin-Injectionen, von Bajardi in Turin.

Eine Lösung 1 $^0/_{00}$ soll bei Intoxications-Amblyopien injicirt, eine stärkere 2 $^0/_{00}$ instillirt werden. Vortr. erzählt, dass er auf diese Weise bessere Resultate erzielt habe, da das Medicament den retinalen Ganglienzellen und Nervenfasern, von denen die Krankheit ausgeht, näher gebracht werde, als bei temporaler Injection.

Discussion: Angelucci meint, dass Strychnin im speciellen Falle als Lymphagogum wirke. Addario spricht über die Diffusion der injicirten Substanzen.

5. Schnellmethode für die operative Behandlung der Myopie, von Basso in Genua.

Im atropinisirten Auge wird mit dem Knapp'schen Iridotomie-Messer die Kapsel und Linse ausgiebig discindirt, ohne Abfluss des Humor aqueus. Darauf wird, 1 mm entfernt vom oberen Cornealrande, mit einer Iridectomielanze ein 6 mm langer Einschnitt gemacht. Beim Zurückziehen der Lanze wird durch Druck auf die hintere Wundlefze ein Theil der Linse entfernt. Nach Entfernung des Blepharostats wird nach einiger Zeit die Linsenmasse durch mehrmaliges Einführen eines Daviel'schen Löffels nach aussen befördert. 8 Fälle verliefen gut. Mitunter ist später Discission des Nach-Stars nothwendig.

Discussion: Gradenigo frägt, ob Vortr. eventuell beide Augen operirt. Bietti referirt über einige Einzelheiten der von Axenfeld ausgeführten Myopie-Operationen. Bocchi hat 3 Fälle mit vorhergehender Reifung des Stars operirt. Bajardi empfiehlt, nach der Discission vor Auftreten von Reiz-Erscheinungen zu extrahiren.

6. Die Wirkung des Nichtsehens auf die Entwicklung des Auges, von Lodato in Palermo.

Neugeborenen Hunden wurde durch Tarsorraphie ein Auge geschlossen. Nach 8 Monaten zeigte dasselbe starke Amblyopie, leichte Mydriasis, Verlangsamung der Irisbewegungen. Bei der Autopsie constatirte er Entwicklungshemmung des betreffenden Auges, welche im Nervus opticus wenig, in den Munk'schen corticalen Centren desselben, ganz besonders aber im Cuneus deutlich ausgeprägt war. Die Ganglienzellen der betreffenden Retina waren chromatinreicher, in den corticalen Centren war die Hirnrinde dünner und nicht normal geschichtet.

Discussion: Bietti fand bei ähnlichen Experimenten nach einem Monate keine retinalen Veränderungen. Baquis bemerkt, dass das verschlossene Auge stets durch die Lider hindurch vom Lichte getroffen wird und daher die von Lodato gefundenen Alterationen schwer zu erklären seien. Bocchi meint, dass nach den obigen Befunden die Thatsache ihre Begründung finde, dass Sehstörung durch Nichtgebrauch mit Seh-Uebungen nicht zu bessern ist.

7. Netzhaut-Veränderungen bei der experimentellen Glykosurie, von Orlandini in Siena.

Die Glykosurie wurde hervorgerufen: a) bei Fröschen durch Immersion in Traubenzuckerlösung, b) bei Kaninchen und Meerschweinchen durch Injection von Phloridzin, c) bei Katzen durch Exstirpation des Pancreas, welche Methoden auch andre Symptome des Diabetes bewirken. Bei a ergaben sich Alterationen der Gefässwände des hyaloidealen Netzes und Hämorrhagien, bei b Hämorrhagien mit Zerstörung der Retinal-Elemente, speciell der Ganglienzellen, bei c ebenso, sowie starke Gefässwand-Veränderungen. Es scheint sich mehr um degenerative als phlogistische Vorgänge zu handeln.

8. Ueber moleculäre Concentration, sowie Toxicität des Urins bei intraoculären Krankheiten, von Orlandini in Siena.

Bei experimenteller Retinitis albuminurica des Kaninchens wächst die Toxicität des Urins proportional der Verringerung des secernirenden Parenchyms. Dasselbe Factum fand Verf. beim Menschen in Fällen von Seh-Störungen durch Herzfehler bestätigt.

9. Netzhaut-Veränderungen durch experimentelle Nieren-Läsionen, von Orlandini in Siena.

Ausgedehnte Zerstörung einer Niere beim Kaninchen durch Aetzung mit Arg. nitr. nebst operativer Entfernung der zweiten ergab um so schwerere Netzhaut-Veränderungen, je grösser die Insufficienz des Nieren-Gewebes resultirte. Jene bestanden in Gefäss-Veränderungen, Hämorrhagien, Zerstörung der Ganglienzellen, Oedem der Netzhaut und Papille.

10. Conjugirte Paralyse und Deviation, von Mazza in Genua.

Ein Mann von 36 Jahren erlitt bei einem Eisenbahn-Unglück eine Contusion der rechten Stirn- und Orbitalgegend. Im Laufe von 15—17 Monaten trat Paralyse des 6. und 3. Hirnnerven-Paares, sowie conjugirte Paralyse

und Deviation auf. Nach 30 Monaten begann der Zustand sich etwas zu bessern. Vortr. dachte zunächst an nucleäre Läsion und vermuthete später hystero-traumatische Lähmung.

Baquis stimmt der letzteren Diagnose bei.

Angelucci beobachtete einen ähnlichen Fall, wo Tod durch Bulbärparalyse erfolgte.

11. Ueber Cataract-Extraction, von Vitali in Bari.

Vortr. legt namentlich Werth auf Entfernung eines Stücks Vorderkapsel mittels specieller Pincette, wodurch Secundär-Cataract vermieden werde.

Basso zweifelt bei Beobachtung der Genese des Nachstars, dass durch Ectomie der Kapsel letzterer vermieden werde.

12. Subconjunctivale Kochsalz-Injectionen, von Vitali in Bari.

In 16 Fällen von Keratohypopium gab die Methode des Mellinger ein gutes Resultat.

13. Ueber sympathische Ophthalmie, von Petella.

Vortr. sucht die Bedingungen festzustellen, denen das klinische Bild entsprechen muss, um Simulation zu vermeiden.

14. Airol in der Oculistik, von Kruck in Mailand.

In 124 Fällen von Ulcus rodens, Corneal-Abscess u. s. w. hatten Einstäubungen von Airol guten Erfolg. Das Präparat wird gut vertragen und ist nicht unverträglich mit Jodpräparaten.

15. Die Mercurialien in der Oculistik, von Kruck in Mailand.

Vortr. macht bei syphilitischen Augenleiden ausser der Allgemeinkur subconjunctivale Injectionen von Hydr. cyanatum 1 : 300.

16. Johimbin-Spiegel, ein neues locales Anästheticum, von Magnani in Smyrna.

Lösung von 1 % anästhesirt nach einer Minute die Conjunctiva, nach 10 Minuten die Cornea. Die Accommodation bleibt unbeeinflusst. Man kann das Präparat mit Adrenalin vereinigen.

17. Melanosarcom der Caruncula, von de Berardinis in Neapel.

Bei einem 20jährigen wurde der Tumor exstirpirt. Kein Recidiv nach 6 Monaten. Er war aus einem Pigmentnävus hervorgegangen, kleinzellig, mit vorwiegend pigmentirten Zellen. In der exstirpirten Masse sollen Moll'sche Drüsen vorhanden gewesen sein.

18. Methode der Tarsoraphie, von Bossalino in Pisa.

S. Bericht über Annali di Ottalmol. 1902.

19. Hämorrhagische Knochencyste am unteren Orbitalrande, von Bossalino in Pisa.

20. Therapie des Keratohypopyon, von Bocchi in Cremona.

Prophylaktische Exstirpation des Thränensacks. Waschung und Abreibung des Geschwürs mit Watte, welche mit Sublimat 1:2000 getränkt ist, Galvanocausis, breite periphere Paracenthese. Vortr. verwirft die Spaltung nach Sämisch, sowie die subconjunctivalen Sublimat-Injectionen.

Discussion: Baquis, Gallenga treten in gewissen Fällen für die Sämisch'sche Spaltung ein. Cirincione bespricht einen anatomischen Befund von Verbreitung des Entzündungsprocesses auf den vorderen Uveal-Abschnitt. de Vincentiis besteht auf der Nothwendigkeit einer je nach den Fällen wechselnden Behandlung.

21. Strabotomie bei Amblyopie, von Bocchi in Cremona.

Verf. räth bei Erwachsenen die Operation.

Reymond empfiehlt, vor der Operation die Refractionsfehler zu bestimmen und zu corrigiren.

22. Pathologie und Entwicklung der Thränenwege, von Cirincione in Siena.

In manchen Fällen von Dacryocystitis der Neugeborenen fand Vortr. eine geschlossene Cyste im unteren Theile des Thränen-Canals. Er räth in diesen Fällen rhinoskopische Untersuchung. Vortr. bespricht ferner unter Vorzeigung von Präparaten die verschiedenen Phasen pathologischer Veränderungen der Thränenwege, insbesondere das Vorkommen von Divertikeln, aus denen prälacrymale Abscesse sich entwickeln können. In andren Fällen entsteht der Abscess vom aufsteigenden Aste des Oberkiefers oder vom Thränenbein ohne Alteration des Sacks. Behufs Diagnose empfiehlt sich Injection gefärbter Flüssigkeit. Vortr. wendet den Scarpa'schen Nagel öfter an, dessen oberes Ende im Thränensee, dessen unteres Ende auf dem Boden der Fossa nasalis liegt. Er hält die stufenweise Erweiterung bei narbigem Verschluss für irrationell.

Discussion: Monesi erinnert an das Auskratzen nach Tartuferi, Bardelli an die Methode Guaita: Drainage mittels absorbirbarer Canüle. Addario bevorzugt die Exstirpation des Sacks. Guaita erinnert an die Arbeit von Tartuferi und verficht seine eigene Methode. Cirincione wahrt die Priorität seiner Untersuchungen.

23. Das Lymphadenom der Conjunctiva, von Frugiele in Neapel.

Einem 10jährigen Knaben wurde der Tumor, dessen Grösse etwa zwei Weizenkörnern entsprach, von der Conjunctiva bulbi nahe der Plica semilunaris exstirpirt. Nach 6 Monaten kein Recidiv. Der Tumor bestand aus einem lymphadenoiden Gewebe mit kleinen grosskernigen Rundzellen und grösseren oft mehrkernigen Zellen. Unabhängig von Leukämie sind nur 4 Fälle von conjunctivalem Lymphadenom beschrieben, welches stets nasalwärts seinen Sitz hatte. Vortr. vermuthet, dass eine parasitäre Ursache vorhanden sei.

Discussion: Gallenga frägt nach den Beziehungen der Blutgefässe zum Tumor; gewisse Peritheliome der Conjunctiva seien von gutartigem Verlaufe. Frugiele giebt an, dass die Tumor-Elemente nach der Anordnung der Gefässe sich richten, der Tumor also längs den Gefässen fortschreite.

24. Anatomischer Befund der Incision des Iriswinkels nach de Vincentiis, von Scalinci in Neapel.

Referirt im Berichte über dieselbe in Annali d'Ottalmol.

Discussion: de Vincentiis betont, dass Duclos und Valude zum Theil wegen unrichtiger Ausführung der Operation zu unexacten Schlüssen kommen. Angelucci meint, dass die Operation de Vincentiis die Secretion des Humor aqueus modificire. Cirincione fand die Operation nützlich, wenn sie regelrecht ausgeführt ist.

25. Histologie des Pannus trachomatosus, von Bietti.

Vortr. fand gegen Rählmann, Ritter, Greef, dass der Pannus trachomatosus sowohl zwischen Epithel und Membrana Bowman, als auch zwischen letzterer und der Substantia propria corneae sich bildet, je nach der Tiefe, bis zu welcher die Krankheit fortschreitet. Wenn die Membrana Bowman intact ist, wird die Resorption vollständiger sein. Daher ist auf Grund des Sitzes des Pannus oberhalb und unterhalb der Membrana Bowman eine Unterscheidung zwischen Pannus trachomatosus und degener. nicht gerechtfertigt.

Discussion: de Vincentiis bestätigt die Beobachtungen von Bietti und erinnert daran, dass die successive Alteration der Membrana Bowman durch Vacuolisation geschieht, welche er schon 1877 beschrieben hat. Gallenga findet die Veränderungen bei Pannus bis zu einem gewissen Punkte denen des beginnenden Pterygiums ähnlich, indem auch hier im Anfange die Membrana Bowman verschont bleibt, später der Process unter die letztere dringt.

26. Morphologie der Thränenwege des Menschen während des intrauterinen Lebens, von Monesi in Bologna.

Bei Föten fand Vortr. den Thränensack vertical in zwei Theile getheilt, einen hinteren inneren und einen vorderen äusseren. Der Thränen-Kanal geht bald von der einen, bald von der andren Abtheilung aus. Nach oben communicirt die vordere Abtheilung vermittelst einer Ausweitung (der Cavitas canalicularis von Tartuferi) mit den Thränen-Canälchen, welche vereint oder einzeln daselbst einmünden. Auch der Thränen-Canal ist streckenweise doppelt, auch mit Divertikeln versehen.

27. Die Sklerocyclotomie gegen Glaucom, von Querenghi in Mailand.

Das Glaucom soll auf passivem oder activem Hydrops des Spatium perichoroideale beruhen. Gegen diesen führt Vortr. seine (Centralblatt 1901 S. 319 referirte) Operation aus, mittels welcher er die Insertion des Musc. ciliaris hinter der Iriswurzel durch Eindringen mit einem dünnen Messerchen in die hintere Kammer zu durchschneiden denkt.

Ueber 40 Fälle verliefen mit gutem Resultate.

Discussion: Basso glaubt, dass bei Glaucom nicht Hydrops des Perichoroideal-Raums besteht. Querenghi ist der Ansicht von Elschnig, dass Glaucom nicht auf Entzündung beruhe.

28. Ein Fall von Tetanus in Folge von Orbitalverletzung, von Pes in Turin.

Ein Knabe von 15 Jahren verletzte sich durch Fall auf geschnittene Hölzer am Augenlide. Nach einigen Tagen Tetanus und Trismus. Drei dünne Holzstückchen wurden aus der Wunde extrahirt. Auf ihnen hafteten Tetanus-Bacillen mit Sporen. Tod am 10. Tage.

29. Sklerale Extraction des Kapsel-Linsenstars, von Gradenigo in Padua.

Vortr. bespricht die Vortheile, welche mitunter diese Operation gewährt.

Bietti erinnert an den Apparat von Stoewer (Heidelberg, August 1902).

30. Sichere Methode der Asepsis, von Gradenigo in Padua.

31. Eine seltene Keratitisform, von Baquis in Livorno. (Vgl. Centralblatt f. Augenheilk. 1901, S. 507.)

32. Modificationen der Lidplastik nach Fricke, von Puccioni in Rom.

Um die Torsion des Stils zu vermeiden, legt Vortr. die Basis des Lappens $1^1/_2$ cm von der äusseren Commissur entfernt und umschreibt den Lappen mit zwei leicht gebogenen Schnitten. Wo die Fricke'sche Methode nicht anwendbar ist, befestigt er stillose Hautlappen, welche er zuvor in physiologischer NaCl-Lösung hält, mittels Nähten und applicirt darüber einen feuchtwarmen Verband mit derselben Lösung für 2 oder 3 Tage. Photographien werden demonstrirt.

33. Ueber infantilen Daltonismus, von Rosselli in Rom.

Kinder zwischen 4 und 12 Jahren unterschieden oft nicht die Farben der Holmgren'schen Wollen. Es handelt sich dabei aber mehr um Unkenntniss als um Daltonismus, da bei angestellten Uebungen alsbald die Farben unterschieden wurden. Die Mädchen kennen die Farbe früher als die Knaben. Die Kinder kennen am frühesten das Roth, dann Violett, darauf Grün.

34. Seltener Fall von Exophthalmus, von Rosselli in Rom.

Hochgradiger Exophthalmus durch cylindrische Exostose der unteren Orbitalwand bei einer seit 6 Jahren syphilitischen Person.

35. Tuberculose der Iris, von de Berardinis in Neapel.

Ausbreitung auf das Corpus ciliare, glaucomatöse Erscheinungen. Positiver Erfolg bei Impfung von Kaninchen. Demonstration von Präparaten.

36. Oculistische Chirurgie, von Tornatola.

Bei perforirenden Skleralwunden soll die Conjunctiva unter Verschiebung darüber genäht werden, aber die Naht nicht auf die Skleralfissur zu liegen kommen. In 2 Fällen wurde durch exacte Conjunctivalnaht das Auge gerettet.

de Vincentiis näht in solchen Fällen erst die Sklera, darauf die Conjunctiva.

37. Ueber den Ursprung des Corpus vitreum, von Tornatola. (S. Centralblatt 1899 S. 518.)

Vorzeigung von Präparaten. Vortr. betont die fibrilläre Structur des Glaskörpers und die Abwesenheit von Pseudozellen an den Knotenpunkten der Fibrillen. Die rosenkranzartigen Fasern sind alterirte Stränge; es existirt weder eine Hyaloidea, noch eine wahre Limitans interna; der Glaskörper setzt sich in den basalen Theil der kernlosen Zellen der Pars ciliaris retinae und im hinteren Bulbus-Abschnitte in die Stützfasern (Neuroglia) der Retina fort.

Discussion: Cirincione meint, dass die Glaskörperfibrillen vom Mesoderm herrühren, welches durch die Augenspalte eindringt, hält auch die Existenz der Limitans interna für bewiesen. Addario bestätigt das Letztere. Tornatola betont die genetische Beziehung des Mesoderms zu den Blutgefässen des Glaskörpers und ist nicht der Ansicht, dass das Mesoderm die prälenticuläre Kapsel von Cirincione bilde.

38. Ueber Star-Extraction ohne Iridectomie, von Sbordone.

Punction und Contro-Punction am Ende des horizontalen Meridians der Cornea. Der Schnitt wird 2 mm entfernt vom oberen Hornhautrande beendigt. Capsulectomie. Das 3. Tempo besteht nach Entfernung des Lidhalters in der Expulsion der Linse mittels der Finger bis die letztere sich zur Hälfte eingestellt hat, worauf dieselbe durch eine Discissionsnadel unter

Rotation um ihre Polar-Axe nach aussen befördert wird. 1227 Fälle wurden derart mit gutem Resultate extrahirt

Businelli bestätigt diese Resultate.

Addario fürchtet Einklemmung der Iris bei dieser Methode und hält die Reinigung des Pupillarfelds für schwierig.

39. Ueber die pathogene Wirkung des Bacillus der Xerose, von Bietti.

Vortr. machte unter Berücksichtigung der Arbeiten von Gelpke und Pes 4 Versuchsreihen. 1. Er injicirte Meerschweinchen den von 99 Fällen catarrhalischer Conjunctivitis isolierten Bacillus sowie den von einem Falle der Conjunctivitis pseudomembranacea. Das mit dem letzteren Bacillus injicirte Thier starb, von den andern 99 Meerschweinchen starb nur eines. 2. Er injicirte Meerschweinchen im Laufe von 15—37 Tagen 150—280 ccm Bouilloncultur des Xerosebacillus, um zu untersuchen, ob dieser mit dem Diphtheriebacillus verwandt sei und gegen den letzteren immunisire. Diesen so behandelten sowie ausserdem einer Anzahl normaler Meerschweinchen wurde darauf je $^1/_4$ ccm Diphtheritisbacillencultur injicirt. Alle Thiere starben, woraus hervorgeht, dass der Xerosebacillus nicht gegen Diphtheritis immunisirt. 3. Kaninchen wurden Xerosebacillen subconjunctival injicirt. Einem Theil derselben wurde darauf antidiphtherisches Serum injicirt. Bei keinem Thiere zeigten sich besondere Symptome. 4. Beim Menschen wurden in 9 Fällen Xerosebacillen in den gesunden Conjunctivalsack eingeführt, ohne dass die geringste Reaction erfolgte.

Der Xerosebacillus ist demnach nicht pathogen.

Discussion: Pes meint, dass technische Irrtümer vorliegen könnten. Er hält den Bacillus Koch-Weeks für eine Form des Bacillus diphthericus, Gallenga tritt für die Ansichten von Bietti ein und glaubt, dass der Bacillus Koch-Week's durchaus vom Bacillus Löffler sowie vom Xerosebacillus verschieden sei. Pes legt Gewicht auf die degenerativen Formen dieser Bacillen. De Berardinis hat nie Virulenz bei Xerosebacillen beobachtet.

40. Metastatiche Ophthalmie durch Pneumokokken, von Bietti.

Beim Menschen nimmt die metastatische Entzündung ihren Ausgang meist von den Retinalgefässen, beim Kaninchen öfter von denen des Corpus ciliare und der Iris nach Stock. In einem Falle von Pneumokokken-Metastase war die Choroidea stärker als die Retina afficirt, auf welche sich der Process erst durch Contiguität fortgepflanzt hatte.

41. Die Wirkung einiger Bakterientoxine auf die Retina, von Gatti in Ferrara

Kaninchen-Netzhäute wurden im Reagensglase mit den Toxinen der Pneumokokken, Diphtheriebacillen, Staphylokokken in Contact gebracht. Die ersteren 2 Gifte bewirkten Alterationen einzelner Retinalelemente, liessen aber die inneren Körner und die Kerne der Ganglienzellen bestehen. Das Staphylokokkentoxin hingegen zeigte starke auflösende Wirkung gegenüber allen Elementen der Retina.

42. Cirincione demonstrirt Präparate von Anophthalmus congenitus, Retinitis von Manz, Melanosarcom des Ciliarkörpers, von einem Falle von Chloroma orbitae.

Discussion: Auf Verlangen Gallenga's erläutert Circincione die klinischen und anatomischen Einzelheiten des seltenen Falles von Chloroma.

43. Perimeter mit Kurbel zur Bewegung des Probeobjects, von Pes.

44. Astigmometer, von Lucciola.

45. Apparat zur Bestimmung der Heterophorie, von Panni in Florenz.

46. Demonstration von Präparaten zur Genese des Corp. vitreum, von Tornatola.

47. Demonstration von Präparaten der Membr. limitans interna und des Glaskörpers, von Addario (cf. Annali d'Ottalmologia 1902).

48. Untersuchungen über den Hals-Sympathicus, von Lodato (cf. Annali d'Ottalm. 1902).

49. Tuberculose der Conjunctiva, von Petella.

2 Fälle wurden operirt. Das Serum Koch ist Zwecks der Diagnose nützlich.

50. Mikroskopische Untersuchung der Conjunctivalgefässe im Leben, von Bajardi in Turin.

Es wurde der Apparat von Czapski-Zeiss angewandt.

Discussion: Gradenigo hält diese Untersuchungen für unwichtig.

51. Elastische Fasern der Cornea, von Colombo in Bologna.

Zur Demonstration ist vorheriges Aufquellen des Gewebes mittelst Kalium hydricum oder Natriumhyposulfit sowie Stückfärbung mit Orcein anzuwenden.

Bietti und Capellini betonen die Vortheile der Metall-Imprägnation.

52. Mucocele des rechten Stirnsinus, von Morini in Turin.

Man vermuthete eine Neoplasie, fand bei der Operation Mucocele auf vielleicht syphilitischer Basis.

53. Argentum fluoratum bei Dacryocystitis, von Benedetti in Rom.

Die Einspritzungen in die Thränenwege wird mittelst v. Wecker'scher Sonde gemacht, welcher ein Kautschukrohr angesetzt ist. Ein Glasrecipient enthält die Lösung des Salzes 1:1000—1:100000. Die Sitzungen dauern 5—10 Minuten.

54. Aneurysma anastomoticum der Augenbraue, von Gallenga.

Coagulirende Injectionen. (Vgl. Annali d'Ottalmol. 1903.)

55. Experimentelles Glaucom, von Rombolotti in Mailand.

Beim Kaninchen wurden Stückchen indifferenter Substanz (Celluloid, Taffet) in die Vorderkammer eingeführt, wodurch Iridocyclitis, auch Keratitis mit Tensionsvermehrung und successiver Adhärenz der Iris an die Cornea und Occlusio pupillae durch Exsudat entstanden.

56. Verletzungen der Augen, von Capellini in Parma.

Unter 24066 Kranken fanden sich 1196 Fälle leichter und schwerer Verletzungen des Auges und der Orbita, 1 Todesfall durch Verletzung der inneren Orbitalwand und des Gehirns. 104 Fälle von Cataracta traumatica, 14 Fälle von Ruptur des Bulbus.

57. Augen-Irrigator für Blennorrhoea neonat., von Galiani in Salerno.

Der Apparat dient für längere Irrigation des Auges.

58. Entropium-Operation, von Galiani in Salerno.

Verbindet die Methode Jäsche-Arlt mit der triangulären Tarsotomie.

59. Subconjunctivale Carbolsäure-Injectionen gegen Trachom, von Fumagalli in Turin.

In 20 Fällen wurden Injectionen von 5 % Carbolsäure-Lösung in die obere und untere Uebergangsfalte gegen sulziges Trachom gemacht. Injicirte Menge je 1/3 Pravazspritze, Erfolge werden als gut angegeben.

60. Primäres Syphilom am obern Lidrande, von Pes in Turin.

61. Palpebrales Gumma, von Pes in Turin.

Dasselbe simulirte ein Epitheliom in der Gegend des Thränensacks.

62. Keratitis parenchymatosa, von Santucci in Savigliano.

Der Fall ging mit Gelenkrheumatismus einher. Heilung durch energischen Gebrauch von Natr. salicylicum.

63. Fibrom des Nervus infraorbitalis, von Marchetti in Florenz.

Patient von 30 Jahren hatte einen Naevus congenitus des Unterlides. Der Tumor hatte die untere Orbitalwand occupirt, auch bestand Elephantiasis des Unterlides. Der exstirpirte Tumor erwies sich als ein vom Nerven ausgegangenes Fibrom.

64. Lymphcyste des Limbus, von E. Sgrosso in Neapel.

Dieselbe fand sich bei einem 60jährigen an nasalem Hornhaut-Rande.

Discussion: Gallenga erinnert an ähnliche bei Pterygium von ihm und von Cirincione gefundene Cysten.

65. Gumma der Iris bei Syphilis hereditaria tarda, von Gasparrini in Siena.

22jähriger Mann mit zahlreichen Manifestationen von Syphilis hereditaria (Zähne, Knochen, Augenhintergrund u. s. w.). Injectionen von Hydr. cyanatum und Gebrauch von KJ führten zur Heilung.

66. Zusammenhang zwischen Neuritis und Glaucom, von Gasparrini in Siena.

Erläuterung von 2 diesbezüglichen Fällen.

67. Entstehung des Nystagmus, von Trombetta. (Vgl. Centralblatt f. A. 1901. S. 320, 476.)

Nystagmus kann beim Menschen und Hunde in Folge fortgesetzter Geräusche sich entwickeln, sowohl bei spärlicher, als gewöhnlicher Beleuchtung. Der Nystagmus entsteht dabei durch Reizung des Labyrinthes.

Discussion: Gradenigo fragt, ob Symptome von Chorea dabei auftreten. Trombetta verneint.

68. Volkmann's Löffel gegen Trachom.

Discussion: Pardo fand die Anwendung von verdünntem Acidum jodicum nach Simi erfolgreich.

69. Metastatische Ophthalmie durch Diplococcus Talamon-Fränkel, von Casali in Florenz.

41jähriger Alkoholiker mit Diplokokkenpneumonie. Nach 14 Tagen Metastase im linken Auge. Aus der Vorderkammer entnommenes Exsudat zeigte zahlreiche Pneumokokken. Tod 12 Tage später.

70. Die Entfernung zwischen Macula lutea und Papille, von Casali in Florenz.

Mit dem Perimeter wurden 10 Emmetropen, 20 Hypermetropen und 22 Myopen untersucht.

Der Winkel E (Landolt) beträgt bei E, leichter H und M 12°3′ bis 13°3′, und wächst bei starker H, verkleinert sich bei starker M. Der Durchmesser der Papille ist bei E und H horizontal 5″, vertical 6—7°. Derselbe wächst beträchtlich bei H mit Staphyloma post. Bei E besteht eine gewisse Beziehung zwischen $\sphericalangle\ \alpha$ und der Distanz zwischen Papille und Macula lutea.

71. Subconjunctivale Injectionen von NaCl bei Netzhaut-Ablösung, von Tarducci in Florenz.

Injectionen von 3—20 % gaben nur geringe und transitorische Resultate bei frischer Netzhaut-Ablösung, bei älterer gar keinen Erfolg.

Discussion: Rombolotti, Denti, Guaita sind derselben Ansicht.

72. Cysticercus intraocularis, von Bordelli in Florenz.

Beschreibung eines Falles, in welchem die Extraction des Parasiten verweigert wurde. Nach $3\frac{1}{2}$ Monaten sehr schmerzhafte Iridochoroiditis, Enucleation. Der Wurm war durch die Retina in den Glaskörper gelangt und war noch nicht von einer Kapsel umgeben.

Sitz des nächsten Congresses: Neapel.

Gallenga. Uebersetzung von Peschel.

Journal-Uebersicht.

I. Deutsche med. Wochenschrift. 1902. Nr. 42.

1) **Ein Visimeter,** von Dr. Uzuhiko Mayeda aus Nagoya, Japan. (Aus der Universitäts-Augenklinik in Giessen).

Apparat zur Vermeidung von Fehlern bei der Sehprüfung. Zu kurzem Referat nicht geeignet.

Nr. 51.

2) **Ueber einen neuen Elektromagneten zur Extraction von magnetischen Fremdkörpern aus Augen,** von Dr. phil. Hans Schenkel, Bern.

Der durch Patent geschützte Apparat ist „gekennzeichnet durch Polschuhe, die mittels Kugelgelenk nach verschiedenen Richtungen drehbar sind“; Vortr. bezweckt hiermit die Angriffs-Richtung der Kraft beliebig ändern zu können, ohne die Stellung des Patienten oder des Auges abändern zu müssen. — Krankengeschichten sind nicht beigegeben.

1903. Nr. 5.

3) **Die Thränenschlauch-Eiterung der Neugeborenen,** von Dr. E. A. Hermann, Charlottenburg.

Als Therapie dieser nicht so seltenen Krankheit empfiehlt Vortr. zuerst durch einige Wochen Massage des Thränen-Sackes, eventuell auch von den Angehörigen des Kindes täglich mehrfach vorzunehmen. Führt die Behand-

lung nicht zum Ziel, so muss geschlitzt und sondirt werden, und hierbei ist zu beachten, dass die — stets sehr leicht einzuführende — Sonde tief genug nach abwärts geführt und mehrmals um ihre Längs-Achse gedreht werden muss, denn das Hinderniss sitzt stets am unteren Ende des Ductus nasolacrimalis, dessen Atresie angeboren ist. Die Einführung der Sonde bewirkt momentan die Heilung.

Beim Bindehaut-Katarrh Neugeborener sollte nie versäumt werden, einen Druck auf den Thränensack auszuüben, um eine eventuell bestehende Thränenschlauch-Atresie sofort erkennen und behandeln zu können.

II. Zeitschrift für Augenheilkunde. Bd. VIII. Heft 4. 1902.

1) **Der Netzhautzapfen in seiner Function als Endorgan,** von Dr. G. J. Schoute, Amsterdam.

In Ergänzung früherer Untersuchungen beschäftigt sich Verf. mit dem Zapfen als Endorgan. Als solches ist er nur im Stande, die Stärke eines Reizes zu übermitteln. Es ist nicht möglich, die Form eines Gegenstandes, der auf einem Zapfen abgebildet werden kann, zu erkennen, es erscheint alles rundlich. Ferner ist die mit einem Zapfen wahrgenommene Grösse nicht von der Ausdehnung des Gegenstandes abhängig, sondern nur von der Lichtmenge. Ist dies richtig, so muss das constante Product von Lichtmenge und Oberfläche einen constanten Grösseneindruck schaffen. Experimente bestätigen dies. Eine Vergrösserung des Bildes kann durch Verringerung der Lichtmenge und umgekehrt compensirt werden. Bildgrösse und Beleuchtungsdauer stehen in ähnlichem Verhältnis.

---

2) **Zur Exstirpation des Thränensacks,** von Dr. Adolph, Assist. an der Univ.-Augenklinik Königsberg.

Verf. bespricht die verschiedenen Methoden der Exstirpation, um die von Kuhnt als beste zu streifen. Unter 1008 Thränensackleiden der letzten 8 Jahre wurden 566 (56,2 %) Exstirpationen in der Kuhnt'schen Klinik ausgeführt.

---

3) **Gefässstudien an der Hornhaut und Iris,** von San.-Rat O. Augstein, Bromberg.

Verf. theilt die patholog. Gefässe der Hornhaut in subepitheliale und lamellöse.[1] Die Verschiedenheit ihrer Erscheinung ist in den anatomischen Verhältnissen begründet. Die subepithelialen Gefässe neigen zur Rückbildung, die lamellösen zu unbeschränkter Dauer. Die dauernden oberflächlichen lamellösen Gefässe sind meist nach scrophulöser, die mittleren nach parenchymatöser, die tiefen nach iritischer oder iridocyclitischer Entzündung zu finden. Bei der Rückbildung beider Gefässarten wird ein Flüssigkeitsstrom mit roten Blutkörperchen unter der Lupe sichtbar; diese sichtbare Blutströmung ist von der Verlangsamung des Blutstromes abhängig. Verf. hat nach Ulcerationsprocessen nach Blenn. neonatorum und nach scrophulösen Entzündungen hin und wieder gleiche Gefässbildungen wie nach Kerat. parenchymatosa gefunden, auch heilte Parenchymatosa ohne Gefässbildung (?). In etwa 15 % aller blauen Augen fand Verf. unter der Lupe rote Gefässfäden in den Leistchen der Iris. Irisgefässe werden bei Reizungen leicht sichtbar, sind also kein sicheres Zeichen für Entzündung der Iris.

[1] Ich hoffe, dass dieser schlechte und überflüssige Name sich nicht einbürgern werde. H.

Heft 5.

1) **Ueber Luft-Einblasungen in die vordere Augenkammer, eine neue Methode zur Behandlung der Iris- und Cornealtuberculose,** von Dr. H. Felix in Utrecht.

Nach einer Besprechung der wenig erfolgreichen bisherigen Behandlung der Cornea- und Iris-Tuberculose, berichtet Verf. über ein neues Verfahren Koster's, das in Luft-Einblasung in die Vorderkammer besteht und in 3 Fällen guten Erfolg hatte. Nach Aufsaugung des Kammerwassers mittelst einer Pravazspritze, die zur Hälfte mit Luft gefüllt ist, wird die Luft eingedrückt. Zur schwierigen Erklärung des Erfolges wird auf die günstige Wirkung des Luftzutritts bei Peritoneal-Tuberculose hingewiesen und die baktericide Wirkung der Kohlensäure als das wesentlichste angenommen.

---

2) **Ueber die Beziehungen zwischen Grosshirn-Rinde und Pupille,** von Dr. Levinsohn, Berlin.

Die Versuche des Verf.'s wurden an 4 Affen, 5 Katzen, 4 Hunden angestellt, denen auf einer Seite der Sympathicus resecirt war. Während es nicht gelang, bestimmte Rindenpunkte zu finden, von denen aus eine typische Pupillen-Verengerung zu erzielen war, fand eine Pupillen-Erweiterung durch schwächere Ströme von der Nackensphäre, der Augenfühl-Sphäre und der Seh-Sphäre aus statt. Durch stärkere Ströme wurde eine Pupillen-Erweiterung mit der Auslösung des epileptoiden Krampfes und bei Reizung der motorischen Sphäre beobachtet. Die Ergebnisse stimmen mit denen früherer Beobachter gut überein. Die erzielte Pupillen-Erweiterung ist ein einziges Symptom, es treten associirte Augenbewegungen hinzu.

Die Exstirpation von Rindentheilen zur Ermittlung isolirter Reizungspunkte liess im Stich. Die Pupillen-Erweiterung ist als secundäre Erscheinung aufzufassen, die bei Reizung bestimmter Hirntheile zu Tage tritt. Sie ist durch Dilatator-Contraction zugleich mit Sphinkter-Erschlaffung zu erklären.

---

3) **Zur Kenntnis der Erwerbsverhältnisse der Augen-Invaliden,** von Dr. Ammann in Winterthur.

Durch Ermittlung der Arbeitsverdienste Unfallverletzter nach ihrem Unfall kommt Verf. zu dem Resultate, dass die zugebilligten Entschädigungen meist erheblich grösser sind, als sich die Verluste in vermindertem Einkommen ausdrücken. Verf. geht bei Einzelbeurtheilungen entschieden zu weit, so bei der Beurtheilung der operirten Cataracta traumatica, wenn er erklärt: „Wo eine gute Seh-Schärfe nach der Operation erzielt wird, ist ein bleibender Nachtheil nicht vorhanden." So gering ist die Hilfe des zweiten Auges beim binocularen Sehen doch nicht einzuschätzen, wenn auch zuzugeben ist, dass die Ermittlungen die Renten meist zu hoch erscheinen lassen.

Heft 6.

1) **Ueber die Anwendung des grossen Magneten bei der Ausziehung von Eisen-Splittern aus dem Auge,** von Prof. O. Haab in Zürich.

Der Artikel gilt der Jahrzehntfeier des Haabschen Riesenmagneten. Verf. erklärt polemisch, dass er zuerst (?) mit grösserer magnetischer Fernwirkung gearbeitet habe. Bei der Handhabung des Magneten sei es besonders wichtig, dass der Operateur den Strom zum Magneten mit dem Fusse (?) öffnen und schliessen könne. In allen Fällen in denen die Lage des Splitters nicht genauer bekannt ist, giebt Verf. die Regel, das Auge zunächst mit der Mitte

der Cornea der Magnetspitze gegenüber zu bringen. Dadurch wird vermieden, dass der Splitter ins Corpus ciliare gezogen wird. Vorsicht ist geboten, wenn der Splitter die Iris vorbuchtet. Durch Drehung des Auges oder Einführung einer kleinen Magnetspitze wird der Splitter hinter der Iris geholt.

Folgt ein Splitter dem Zuge von der Cornea-Mitte her nicht, so bringt man ihm die Magnetspitze vom Aequator bulbi her näher. Bei festhaftenden Splittern ist es sehr wichtig, durch wechselndes Stromöffnen und -schliessen ruckweise anzuziehen. Verf bringt einige Beispiele, die für die notwendige Individualisirung sprechen. Zwei Mal wurde ein Splitter durch eine operative Iridodialyse geholt, in einem Falle wurde der Splitter unter Leitung des Augenspiegels mit der Reklinationsnadel gelockert und dann ausgezogen. Wenn Verf. sich die Bemerkung Knapps zu eigen macht, die zeitraubende Anwendung des Sideroskops erfordere die Geduld eines Heiligen, so muss Ref. dem entgegenhalten, dass diese Untersuchung in der Hirschberg'schen Klinik bei Durchschnittsgeduld nie zeitraubend war und auch dann erfolgreich, wenn der grosse Magnet keine Schmerzempfindung auslöste. Dass die Röntgen-Untersuchung in den meisten Fällen entbehrlich ist, kann für die älteren Fälle und feinen Splitter nicht zugegeben werden.

In des Verf.'s Klinik sind 170 Fälle (134 „schwierigere", 34 mit Splitter in oder an der Netzhaut)[1] operirt, die Resultate sind günstig. In 86 % von 165 zusammengestellten Fällen wurde der Fremdkörper ausgezogen, 23 Mal versagte die Methode. Letzteres beruhte auf zu fester Einheilung bezw. Umhüllung des Splitters.

39 Augen mussten enukleirt werden, davon 28 vom Splitter befreite. Meist waren schon Anzeichen eitriger Entzündung vorhanden. 55 Fälle heilten mit gutem Sehen, bei 21 war die Aussicht auf operative Besserung gut.

Verf. wendet sich gegen die Angabe, dass bei seiner Methode die Linse verletzt werde. In der Hälfte der Fälle sei die Linse primär verletzt, kleine Fremdkörper glitten gut um die Linse herum.

Es kann dem Verf. nicht beigestimmt werden, dass eine etwaige Linsenverletzung weniger schlimm wäre, als ein Scleralschnitt. Der Verlust der Accommodation, die geschwächte Fernsicht ist höher zu bewerten. Zum Schluss theilt Verf. die Extraction eines Splitters durch notwendig gewordenen Scleralschnitt mit. Hier war durch Stich mit einer Discissionsnadel in der vermuteten Splittergegend eine Marke, die nach Augen-Spiegel-Untersuchung richtig war, für den Scleralschnitt vorher gemacht worden.

---

2) **Ein Beitrag zur Kenntnis der pathologischen Anatomie der Retina bei chronischer Nephritis mit besonderer Berücksichtigung der Sternfigur in der Macula lutea,** von A. Koppen, Vol.-Assist. an der Univ.-Augenklinik in Marburg.

Gefässerkrankungen und Circulationsstörungen sind die Grundlage der pathologisch anatomischen Veränderungen bei Retin. albumin. Speciell die Sternfigur besteht aus Herden zwischen den Radiärfasern, die neben vereinzelten Exsudatmassen im wesentlichen alte Blutungen darstellen. Die Zwischenkörnerschicht scheint für die Blutungen besonders prädisponirt zu sein.

[1] Die Statistik sollte klar Splitter im Glaskörper und in der Netzhaut von den vorderen sondern. H.



3) **Zur Operation des Lagophthalmos,** von O. Helbron, I. Assist. Univ.-Augenklinik in Berlin.

Nach der praktischen Mittheilung gelingt es durch Exstirpation eines Hautstückes vom Canth. externus und Herunternähen eines entsprechenden Stückes zur Ausfüllung gute Erfolge bei Lagophthalmos zu erzielen. Es ist eine Modification des Dieffenbach-Szymanowski'schen Verfahrens.

Ergänzungsheft.

1) **Die pathologische Anatomie der Conjunctivitis granulosa nach neuen Untersuchungen,** von O. Janius in Königsberg.

Die Arbeit bringt eine gute Uebersicht ohne wesentliches Neues zu bieten.

2) **Die operative Beseitigung der durchsichtigen Linse wegen hochgradiger Myopie,** von K. Bjerke in Linköping.

Die Zusammenstellung von Theorie und Praxis der Myopieoperation wie die Mittheilung von 4 Fällen bestätigt altbekanntes.

3) **Beiträge zur Anatomie und Pathogenese des Kryptophthalmus congenitus,** von O. Golowin, Priv.-Doc. in Moskau.

An eine klinische Beschreibung zweier neuer Fälle knüpft Verf. eine Uebersicht der Casuistik, in der er verschiedene Fälle der Literatur als nicht hingehörig ausscheidet; nur 11 Fälle sind bisher beschrieben. Mangel der freien Augenlider und der Augenspalte bei Anwesenheit eines Augapfels unter der Haut, welche die Orbitalöffnung verschliesst, sind charakteristisch. Nach den anatomischen Befunden nimmt Verf. an, dass die Ursache der Missbildung intrauterine entzündliche Processe sind, die denen bei Erwachsenen gleichen.

Spiro.

III. Archiv für Augenheilkunde. XLVI. 1902. October.

1) **Der Hirnrindenreflex der Pupille,** von Prof. Dr. Haab in Zürich.

Verf. beschreibt seinen Aufmerksamkeits-Reflex, der nicht genügend beachtet ist, von neuem, indem er seine Ausführungen von 1891 zum grossen Theil wörtlich citirt. Er wendet sich gegen inzwischen versuchte Andersdeutungen des Vorganges.

2) **Die Augen der in Breslau Medicin-Studirenden,** von Prof. Dr. H. Cohn in Breslau.

Wie vor 36 und 22 Jahren unternahm Verf. neuerdings Augenprüfungen der Studirenden. Es ergab sich, dass der Procentsatz der Myopie (60 %), wie deren Durchschnittsgrad (3 D.), in allen drei Jahren gleich war. Verf. schliesst daraus, dass die hygienischen Maassnahmen nicht genügen.

Verf. spricht sich im Ganzen günstig über Vollcorrectur aus. Er geht damit jetzt bis 8 D. (statt früher 6 D.) für das Fernsehen. Für das Nahesehen corrigirt er bis 2 D. nicht, bis 8 D. meist 2 D. unter Vollcorrection, letztere öfter probeweise. Die Frage der Vollcorrection über 8 D. hält Verf. noch nicht für spruchreif. Stärkere Gläser verkleinern und verzerren. Bisherige Statistiken beweisen nur, dass in vielen Fällen die Vollcorrectur nicht geschadet hat.

3) **Die normalen Pupillenweiten nach Bestimmungen in der Poliklinik,** von Dr. Tange, königl. Niederländ. Marinearzt.

Verf.'s Untersuchungen ergaben, dass die Grösse der Pupille individuell verschieden ist. Frauen haben weitere Pupillen als Männer. Die Pupillenweite nimmt mit dem Alter ab. Sie ist bei Hypermetropen kleiner als bei Emmetropen, bei Myopen unter 20 Jahren grösser als bei Emmetropen. Im Alter werden die Unterschiede geringer. Die Farbe der Iris hat keinen Einfluss auf die Pupillenweite.

---

4) **Melanom der Iris,** von Dr. Anargyros. (Universitäts-Augenklinik des Prof. Fuchs in Wien.)

Beschreibung einer über die Pupille ragenden Irisgeschwulst, die wohl identisch ist mit den bisher als Ectropion uveae und Traubenkörner beschriebenen angeborenen Missbildungen. Die bei einer Cataract-Extraction excidirte Geschwulst war aus dem retinalen Pigmentblatt der Iris hervorgegangen.

---

5) **Einige Bemerkungen über das doppelseitige Colobom der Chorioidea in der Maculargegend nebst Mittheilung eines neuen Falles,** von J. van der Hoeve, Assistent an der Univ.-Augenklinik in Leiden.

Verf. nimmt als Ursache der Anomalie in seinem Falle eine intrauterine Entzündung mit secundärer Ectasie der dadurch entstandenen schwächeren Stellen an.

---

6) **Ueber einen Fall von multipler Cystenbildung beider unteren Uebergangsfalten,** von Dr. Ackermann, Assistent an der Universitäts-Augenklinik in Halle.

Nach den Ausführungen des Verf.'s waren die Cysten aus Krause'schen Drüsen entstanden.

November.

7) **Ueber Epiphora als Initialsymptom von Basedow'scher Krankheit,** von Dr. E. Berger in Paris.

Die Erklärung, das Thränenträufeln bei Basedow sei durch das Klaffen der Lidspalte und den seltenen Lidschlag verursacht, hält Verf. nicht für stichhaltig. Er sah das Thränenträufeln auch ohne diese Symptome, beobachtete es bei Beginn des Leidens oder auch dem Leiden vorangehend. Das Thränenträufeln stelle bei der Basedow'schen Krankheit wie die spätere Verminderung der Thränensecretion eine Secretions-Neurose dar, verursacht durch Erkrankung der vasomotorischen Zweige des Sympathicus.

---

8) **Ueber markhaltige Nervenfasern in der Retina,** von Dr. Mayerweg. (Univ.-Augenklinik in Wien.)

Anatomische Untersuchung von 4 Fällen. Eine congenitale Veranlagung bedingt die Anomalie. Eine vom Verf. beschriebene congenitale Bindegewebsbildung auf der Membrana limitans interna scheint eine unterstützende Rolle bei der Markscheidenbildung zu spielen.

---

9) **Experimentelle Untersuchungen über die Einwirkung inficirter Verbände auf aseptische Wunden des Augapfels nebst Bemerkungen über Augenverbände überhaupt,** von Dr. Genth. (Univ.-Augenklinik in Marburg.)

Bei 64 inficirten Verbänden verwundeter Kaninchen-Augen trat nur 6 Mal Infection auf. Verf. zieht daraus nicht den Schluss, dass die Verbandwatte nicht zu sterilisiren sei, wohl aber hält er eine übertriebene Vorsicht in dieser Hinsicht nicht für nöthig. Das ist sehr unklar. Sterilisiren des Verbandmaterials bei Augenwunden ist sicher keine übertriebene Vorsicht.

Verf. berichtet, dass in der Marburger Klinik an Stelle der schlecht (?) sitzenden Occlusiv-Verbände Heftpflasterstreifen-Verbände üblich sind, auch solche mit Aluminiumkapseln.

---

10) **Beiträge zur Lehre der Differentialdiagnose zwischen Glioma und Pseudoglioma retinae,** von Dr. Fejer in Budapest.

In einem Falle, der einem Gliom sehr ähnlich war, halfen chorioretin. Veränderungen in dem anscheinend gesunden und im kranken Auge das Pseudogliom erkennen, nachdem zuerst Gliom angenommen war. Der Verlauf ergab Chorioretinitis combinirt mit Exsudation und theilweiser Netzhautablösung.

---

11) **Ein seltener Fall von persistirender Pupillarmembran,** von Dr. Rumschewitsch in Wien.

---

12) **Zur Frage der einfachen Extraction des Stares.** (Auf Grund von 442 Fällen im Krankenhause von Popow in den Jahren 1896—1900), von Dr. Kozlowski in Kiew.

Nach der Operation träufelt Verf. Atropin, nicht Eserin, ein, lässt die Patienten nach 24 Stunden sitzen, nach 48 Stunden herumgehen. In 5 % aller Fälle wurde während der Operation Irisausschneidung nöthig, da die Iris stark angegriffen wurde. In der Nachbehandlung trat in 8 % der Fälle Irisvorfall auf, der sofort abgeschnitten wurde.

Bei dichten Corticalresten wurde am 10. bis 12. Tage bereits eine Discission ausgeführt ($17\frac{1}{2}$ %), die stets gute Resultate gab. 6 Mal folgte Iritis, 2 Mal Iridocyclitis, 2 Mal Glaucom. Die Sehschärfe war erheblich besser, als bei 570 combinirten Extractionen.

---

13) **Beiträge zur Lehre vom Schielen,** von Dr. van der Hoeve, Assistent an der Univ.-Augenklinik in Leiden.

Ein Sammelreferat über Schiel-Operationen und Mittheilung der Modificationen der Arlt'schen Rücklagerung und der Muskelverkürzung, wie sie in der Klinik zu Leiden üblich sind.

December.

14) **Beitrag zur Kenntniss des Xeroderma pigmentosum,** von Dr. Velhagen in Chemnitz.

Verf. beobachtete zwei verwandte Geschwisterpaare mit Xeroderma pigmentosum. Ueber die Krankheit sind die Ansichten noch nicht geklärt. An den Augen fanden sich, wie sonst auch beschrieben, theilweiser Ausfall der Cilien, Geschwulstbildungen in der Lidhaut, Schrumpfungsvorgänge mit

Stellungsanomalien, Hornhautgeschwüre u. s. w. Erheblich waren die Schrumpfungsvorgänge in der Bindehaut. In einem Falle, dem dritten der Literatur, fand sich ein epibulbärer Tumor, der aus einem Naevus hervorgegangen zu sein schien und dessen Structur dem Carcinom näher stand, als dem Sarcom.

---

15) **Ueber eine eigenthümliche Aderhaut-Veränderung nach Ophthalmia nodosa,** von Dr. Reis, Assistent an der Universitäts-Augenklinik zu Bonn.

An einem vor $12^1/_2$ Jahren an Ophthalmia nodosa erkrankten, jetzt reizlosen Auge fand sich unterhalb der Papille ein gleichmässig breiter atrophischer Streifen, der scharf begrenzt, stellenweise von Pigmentsaum umrandet nach unten zog. Verf. begründet des näheren, dass in dieser Veränderung der Weg zu erblicken ist, den ein in die Aderhaut gedrungenes Raupenhaar-Fragment bei seiner Wanderung in dieser Membran bisher zurückgelegt hat. Dass das Haar in der langen Zeit nicht resorbirt ist, stimmt mit den Befunden in der Conjunctiva überein. In einem Knötchen der letzteren liess sich ein wohlerhaltenes Raupenhaar nachweisen.

---

16) **Ueber die Erkrankung des Tarsus und Lidrandes bei Trachom,** von E. Raehlmann in Weimar.

Auf Grund klinischer und anatomischer Beobachtungen ist Verf. überzeugt, dass die das Trachom der Conjunctiva begleitende Tarsitis eine selbständige Bedeutung hat. In manchen Fällen scheine die folliculäre Entzündung schon in den Initialstadien von der Conjunctiva auf den Lidknorpel überzugehen und dann hier vorzugsweise zur Entwicklung zu gelangen.

Klinisch zeigt sich die Knorpel-Erkrankung in Veränderung des Secrets der Meibom'schen Drüsen, das vermehrt ist und ölig-trübe aussieht. Im Verlaufe entwickelt sich proportional der Erkrankung eine Hyperämie des Intermarginal-Theils um die Meibom'schen Drüsen herum. Die Verdickung geht oft in progressive Atrophie des Knorpels über, selten wird sie bei hyaliner oder amyloider Degeneration hochgradiger.

Anatomisch fand sich als Folge des folliculären Processes fortschreitender Schwund der Meibom'schen Drüsen.

---

17) **Die Original-Artikel der englischen Ausgabe.** (Arch. of Ophth. XXX. 2—5.)

1. Der Brechungs-Index der Linse bei der Accommodation, von Suter in Washington.

Zur Erklärung des Accommodations-Vermögens müssen wir nicht nur eine Zunahme der Rinden-, sondern auch der Kernkrümmung annehmen und, damit der Total-Index grösser sei als bei Erschlaffung der Accommodation, muss die Zunahme der Kernkrümmung die der Rindenkrümmung überwiegen.

2. Exenteration der Orbita wegen maligner Erkrankung mit unmittelbarer Application Thiersch'scher Hautläppchen über die ganze Orbitalwunde (glatte Heilung), von H. Friedenwald in Baltimore.

3. Ueber die verschiedenen Wege, auf welchen der Sehnerv vom Netzhaut-Gliom ergriffen wird, von Syndacker in Chicago.

Die Tumorzellen des Glioms gelangen gewöhnlich durch die Zwischen-

räume der Lamina cribrosa in die Nervenbündel. Sie können auch die perivasculären Räume der Centralgefässe, die Piascheide als Weg benutzen oder in die Chorioidea und die Ciliargefässe entlang gehen, dem Laufe der Venae corticosae folgen, endlich nach Perforation des Bulbus vordringen.

XXX. 3.

1. Vorlagerung ohne Tenotomie, eine Beschreibung der Operation und Bemerkungen über die Theorie der Vorlagerung, von H. W. Wootton.

2. Alkohol und Tabak-Amblyopie auf Cuba, von C. E. Finlay.

Verf. versichert wiederum, dass die Cubaner nicht gegen Tabak-Amblyopie immun sind, er fand unter 4300 Fällen 92 von Alkohol und Tabak-Amblyopie. 2 Tabak-Fälle sind beachtenswerth, weil die Vergiftung nicht durch Rauchen, sondern Einathmen von Tabak-Dämpfen in der Manufactur erfolgte.

3. Angiosarcom der Aderhaut. 4jährige Beobachtung, von K. Pischel in Franzisko.

XXX. 4.

1. Ein Chorioideal-Sarcom mit ungewöhnlicher Ruptur der Cornea, von Verhoeff und Spalding in Massachusetts.

Nach wiederholten Glaucom-Anfällen wurde bei einem Blut-Erguss die Cornea völlig vom Skleral-Ansatz losgerissen.

2. Ein Fall von pulsirendem Exophthalmus, von O. Belt in Washington.

3. Sterilisation und Behandlung von Instrumenten, von W. B. Laucaster in Boston.

Empfehlung kochender alkalischer Lösungen zur Sterilisation scharf schneidender Instrumente.

4. Ueber Sehnerven-Atrophie bei Schädel-Deformationen, von H. Friedenwald in Baltimore.

Verf. neigt zu der Ansicht, dass die Neuritis optici in diesen Fällen von dem gesteigerten intracraniellen Drucke, der durch vorzeitige Synostose entsteht, herrührt und daher der bei Hirntumoren auftretenden ähnlich ist.

5. Klinische Beiträge, von R. L. Randolph in Baltimore.
   a) Herpes zoster ophthalmicus mit Verlust des Auges.
   b) Doppelseitige Iridochorioiditis bei Purpura haemorrhagica.

6. Ueber Injection steriler Salz-Lösung in collabirte Augen, von E. G. Karr in Buffalo.

Erfolg in zwei Fällen.

XXX. 5.

1. Bestimmung der Refraction des linsenhaltigen und linsenlosen Auges, von E. Landolt in Paris.

2. Transplantation eines grossen Wolfe'schen Lappens zur Auskleidung der Augenhöhle, so dass ein künstliches Auge getragen werden konnte, von Ch. May in New York.

3. Der Gebrauch einer gläsernen Thränensack-Pipette, von W. H. Bates in New York.

4. Perforirende Wunde des Oberlids und Augapfels. Reposition der prolabirten Iris. Heilung, von McLennan in Canada.

5. Periskopische Linsen, von S. Percival in New Castle on Tyne. Mathematischer Beweis ihrer Vorzüge wegen der Kleinheit der Zerstreuungskreise der Netzhautbilder.

Spiro.

IV. Zeitschrift für Psychologie und Physiologie der Sinnesorgane. Bd. 19, Heft 5.

1) **Wahrnehmungen mit einem einzelnen Zapfen der Netzhaut,** von Dr. G. J. Schoute.

Bei der Beurtheilung der Grösse von Gegenständen, deren Bilder nach theoretischer Berechnung auf einem Zapfen liegen, richten wir uns nicht nach der mehr oder minder kleinen Ausdehnung des Netzhautbildes, sondern unser Urtheil hängt ab von der Beleuchtung der betreffenden Gegenstände. Sind die Gegenstände gleich gross, so erscheint der weniger hell beleuchtete als der kleinere.

---

2) **Ueber die sogenannte Flimmer-Photometrie,** von Dr. O. Polimanti. Zum Referat nicht geeignet.

Band 21, Heft 4.

Notiz über die Nachbilder vorgetäuschter Bewegungen, von Prof. Sigm. Exner.

Verf. beschreibt einen Versuch, aus welchem sich ergiebt, dass auch bei der gewöhnlichsten Form vorgetäuschter Bewegungen: der stroboskopischen, Nachbilder auftreten können.

Band 21, Heft 6.

Ueber die Wahrnehmung von Helligkeitsunterschieden, von Rich. Simon.

Ausgehend von der Behauptung Schirmer's, dass das Weber'sche Gesetz auch für den Lichtsinn in weiten Grenzen gültig sei, wenn nur die Adaption genügend berücksichtigt würde, hat Verf. die Einflüsse studirt, welche die Uebung, die Grösse des beleuchteten Gesichtsfeldes, der Gesichtswinkel, monoculare oder binoculare Beobachtung und schliesslich die Untersuchungsmethode auf die Grösse der Unterschiedsempfindlichkeit ausüben. Verf. fand, dass das Weber'sche Gesetz für den Lichtsinn entweder überhaupt nur eine angenäherte Gültigkeit besitzt oder wenigstens in viel engeren Grenzen gültig ist, als dies Schirmer behauptete.

Band 22, Heft 1.

1) **Die optische Localisation der Medianebene,** von M. Sachs und R. Wlassak.

Die Untersuchung betrifft die Frage, unter welchen Umständen ein Object weder rechts noch links, sondern geradeaus gesehen wird. Als Localisationsobject diente eine leuchtende Linie im Dunkelzimmer, als Versuchs-

personen Leute, denen die Anordnung des Versuches und der Versuchsraum selbst unbekannt waren. Für die Nahestellung definirt sich die Localisation der Medianebene dahin, dass sich die leuchtende Linie symmetrisch zu den beiden vertikalen Trennungslinien abbilden muss, um median gesehen zu werden. Wird die Prüfung monocular vorgenommen, so muss der leuchtende Spalt in die Gesichtslinie des ruhenden Auges fallen. Bei seitlich gedrehtem Kopf ist nur die Lage des letzeren, nicht aber die des übrigen Körpers für die Beurtheilung der Medianebene ausschlaggebend.

---

2) **Die Aenderungen der Pupillenweite durch verschiedenfarbige Belichtung,** von Dr. G. Abelsdorff.

Verf. prüfte die zuerst von M. Sachs studirte Frage über den Einfluss farbiger Lichter auf die Weite der Pupille nach und benützte hierzu spectrales Licht; Sachs hatte mit Pigmentpapieren gearbeitet. Das Ergebniss war genau das gleiche wie bei Sachs: mit der Zu- oder Abnahme der Helligkeitswerthe der Farben geht eine entsprechende Aenderung der pupillenbeeinflussenden Wirkung Hand in Hand.

Band 22, Heft 5.

Ueber den Einfluss farbiger Lichter auf die Weite der Pupille, von M. Sachs.

Das Vermögen eines Lichtes, die Pupille zu verengern, hatte Verf. „motorische Valenz“ genannt; Verf. wirft Abelsdorff u. A. vor (vgl. die vorstehende Arbeit), dass er mit diesem vom Verf. eingeführten Begriff gearbeitet habe, ohne ihn zu citiren.

Band 22, Heft 6.

Ergänzende Bemerkungen zu meiner Abhandlung über „die Aenderungen in der Pupillenweite durch verschiedenfarbige Belichtung“, von G. Abelsdorff.

Erwiderung des Verf.'s auf die vorstehende Arbeit.

Band 23, Heft 1 und 2.

Beiträge zur Analyse der Gesichtswahrnehmungen. Erste Abhandlung: Einige Beobachtungen über die Zusammenfassung von Gesichtseindrücken zu Einheiten, von F. Schumann. (Aus dem psychologischen Institut der Universität der Berlin.)

Verf. bespricht an der Hand zahlreicher verschiedenartiger Zeichnungen (Linien, Quadrade, Dreiecke), wie eigenthümlich unser Bewusstsein die Gesichtseindrücke zu „Einheiten“ zusammenfasse.

Die Erscheinungen bei kurzer Reizung des Sehorgans, von Herbert Munk. (Aus dem psychologischen Institut zu Göttingen.)

Angeregt durch die Untersuchungen von Hess über die Nachbilder nach kurz dauernden Reizen studirte Verf. die Erscheinungen bei kurzer Reizung des Sehorgans und zwar sowohl bei farblosen wie bei farbigen Reizen; die Beleuchtung erfolgte mit Hilfe des Anschütz'schen Momentverschlusses, vor demselben konnten in einem Rahmen, beleuchtet durch Auer-Licht, Milch-

glas oder farbige Gläser und eine Irisblende angebracht werden. Beim Elementarversuch (momentanes Erscheinen einer von Dunkel umgebenen weissen Kreisfläche) sieht Verf. drei helle von einander getrennte Bilder, deren erstes „der Reiz selbst ist", und die sich weiterhin in ihrer Intensität, ihrer Dauer, der Schnelligkeit und Art ihres Auftretens, der Physiognomie des Bildes und bezüglich des Verhaltens der Umgebung unterscheiden. Bezüglich der Resultate im Einzelnen vgl. das Original.

Band 23, Heft 3.

1) Weitere Mittheilungen über die functionelle Sonderstellung des Netzhautcentrums, von J. v. Kries und W. A. Nagel.

Die Verff. konnten feststellen, dass es ein centrales Feld giebt, für welches die bei Hell-Adaptation eingestellten Gleichungen (vgl. hierzu das Original) selbst nach der längsten Dunkeladaptation gültig bleiben. Dieser centrale Bezirk ist relativ klein, nicht kreisrund, sondern in wagerechter Richtung stärker ausgedehnt als in senkrechter; der Fixationspunkt selbst liegt in diesem Bezirk excentrisch. Inwieweit jene im Netzhautcentrum vollkommen „fehlende Besonderheit" mit der v. Kries'schen Anschauung harmonirt, dass der Mangel an Stäbchen und an Sehpurpur für diese functionelle Sonderstellung verantwortlich sei, wird am Schlusse (S. 182—186) erörtert.

2) Ueber objectiven Refractionsbestimmungen mittels meines reflexlosen Augenspiegels, von Walther Thorner.

Verf. hat sich „durch vielfache Versuche überzeugt", dass bei einiger Uebung die Beobachtungsfehler „unterhalb $^1/_4$ Dioptrie" liegen, und dass es mit Verf.'s Apparat auch für Ungeübtere leicht gelingt die Accommodation auszuschalten: dies werde durch das langsame Ausziehen des Rohres leichter gemacht als durch das Vorschalten verschiedener Gläser in den Refractionsaugenspiegeln. Selbst bei Myopie bis zu 30 D gelinge die Bestimmung mit derselben Empfindlichkeit.

Band 24, Heft 1 und 2.

Beiträge zur Analyse der Gesichtswahrnehmungen. Zweite Abhandlung: Zur Schätzung räumlicher Grössen, von F. Schumann.

Verf. stellt sich die Aufgabe die Factoren nachzuweisen, welche unser Urteil über die Grössenverhältnisse räumlicher Entfernungen, Linien oder geometrischer Figuren beeinflussen, und erläutert dies an mehr als 30 einfachen Zeichnungen. Das Beweismaterial für Verf.'s Anschauungen ist dem Bereich der geometrisch-optischen Täuschungen entnommen. Für die Beurtheilung zweier räumlicher Grössen ist von ausschlaggebender Bedeutung der Vergleich; zu einem Urteil gelangen wir durch Simultanvergleich oder durch Successivvergleich: von ersterem spricht man, wenn beide zu vergleichenden Grössen gleichzeitig von der Aufmerksamkeit erfasst werden, sodass sich das Urtheil sofort aufdrängt; beim Successivvergleich hingegen concentriren wir die Aufmerksamkeit nacheinander auf die beiden Grössen, und das Urteil bildet sich erst bei Betrachtung der zweiten.

Band 25, Heft 1 und 2.

Ueber stereoskopische Lupen und Brillen, von Dr. Emil Berger in Paris.

Das Princip der Berger'schen Lupe basirt auf der Helmholtz'schen Beobachtung, dass eine virtuelle Erweiterung des Pupillenabstandes des Beobachters eine ebenso starke Verfeinerung der Reliefwahrnehmung der Aussenwelt zur Folge hat, wie beim Stereoskop die Illusion des Reliefs durch die Vermehrung des Abstandes der beiden photographischen Aufnahmen gesteigert wird. Während aus dieser Beobachtung für die Construction zusammengesetzter Fernrohre u. s. w. Nutzen gezogen wurde, ist für die einfache Lupe bisher aus diesem Princip noch kein Vortheil erwachsen. Verf.'s binoculare Lupe beruht auf der prismatischen Wirkung decentrirter Convexlinsen mit kurzer Brennweite; werden dieselben aber ohne Weiteres vor die Augen gesetzt, so gehen von einem in der Mittellinie, im gemeinsamen Brennpunkt der Linsen liegenden Object wegen des kurzen Pupillenabstandes der Augen die meisten Lichtstrahlen verloren, die andren aber, welche die unmittelbar vor den Pupillen liegenden Theile der Linsen treffen, prallen so schräg auf, dass sie total reflectirt werden und ebenfalls nicht ins Auge gelangen. Diesen Uebelstand vermeidet Verf. dadurch, dass er die Linsen gegeneinander neigt (um eine senkrechte Achse), so dass sie nasalwärts convergiren. Die Reliefwahrnehmung soll mit dieser Lupe derart verfeinert werden, dass nach einigen einübenden Untersuchungen selbst das glatteste Papier mit einer grossen Anzahl von Unebenheiten versehen erscheint. Bei Untersuchungen kann die Lupe — welche in die vordere Wand einer kleinen Dunkelkammer eingefügt ist — in der Hand gehalten oder mit einem Band rings um den Kopf befestigt werden, sie kann aber ebenso gut die Form eines Kneifers oder einer Brille erhalten.

Die normale Refraction des menschlichen Auges, von Prof. M. Straub.

Verf. definirt die normale Refraction als eine Emmetropie, welche im schwach hyperopischen Auge entsteht durch einen sehr zähen Ciliartonus, durch eine sehr vollkommene dynamische Adaptation an die vom Auge geforderte Function. Er resumirt folgendermaassen:

1. Die normale Refraction macht im Laufe des Lebens eine Schwankung, die grösstentheils scheinbar ist und durch einen Tonus des Ciliarmuskels verursacht wird Nur im Anfange und am Ende des Lebens ist die Aenderung eine wirkliche.

2. Die normale Refraction des Auges des Neugeborenen ist kein scharf umschriebener Zustand, sondern wechselt bei verschiedenen Individuen zwischen ziemlich weiten Grenzen. Während des Wachsthums nähern sich diese Grenzen, sodass in der Mehrzahl der Fälle eine nur sehr geringe Differenz übrig bleibt.

3. Die Natur strebt nach einer idealen Refraction, welche das ruhende Auge für die am meisten entfernten Gegenstände einstellt (Emmetropie). In einer geringen, aber doch nicht zu vernachlässigenden Zahl von Fällen geschieht dies durch eine sehr genaue Regulierung der Achsenlänge und der Brechkraft. Meistens ist die Brechung ein wenig zu schwach (normale Hyperopie) und wird das Deficit durch einen sehr genau bemessenen Tonus des Ciliarmuskels ausgefüllt.

4. Die Emmetropisirung tritt in den höheren socialen Classen mit grösserer Constanz ein als in den unteren. Dabei ist aber abgesehen von den pathologischen Fällen, in welchen die Refractionszunahme zu weit geht und Myopie entsteht.

Band 25, Heft 4.

1) **Ueber die Abhängigkeit der Dämmerungswerthe vom Adaptionsgrade,** von J. v. Kries.

„Dämmerungswerth" ist nach Verf. der Helligkeitswerth, der den verschiedenen Lichtern zukommt, wenn sie bei dunkeladaptirtem Auge und in so geringer Stärke angewandt werden, dass sie farblos erscheinen. Die Beobachtungen, durchweg nur an einem Auge ausgeführt, ergaben, dass die Dämmerungswerthe der verschiedenen Lichter sich mit zunehmender Adaptation zwar nicht sehr erheblich, aber doch deutlich ändern und zwar in einem dem Purkinje'schen Phänomen entgegengesetzten Sinne.

2) **Ueber die Wirkung kurzdauernder Reize auf das Sehorgan,** von J. v. Kries.

Betrifft einige von Hess (A. f. O. LI, 2) gegen v. Kries'sche Arbeiten erhobene Einwände.

Band 27. Heft 4.

1) **Stereoskopie und Tiefenwahrnehmung im Dämmerungssehen,** von Prof. W. H. Nagel.

Um zu prüfen, ob die Fähigkeit der stereoskopischen Wahrnehmung auch den Netzhautstäbchen zukommt oder etwa nur den Zapfen, prüfte Verf. bei einer Beleuchtung, welche jenseits der Grenze lag, innerhalb deren noch „foveal" gesehen werden kann. Es ergab sich, dass die gut dunkel adaptirten Augen unter diesen Umständen deutlich körperlich sehen und stereoskopische Bilder drei-dimensional empfinden. Auch bei der jüngst von Heine (A. f. O. LI) benutzten Methode zur Untersuchung feiner Reliefunterschiede (3 vertikale Stäbchen in einer frontalen Ebene aufgestellt und nun festgestellt, wie weit das mittelste Stäbchen verschoben werden muss, damit die Verschiebung erkannt werde) war im „Dämmerungssehen" Tiefenwahrnehmung in deutlichster Weise möglich.

2) **Ueber die Wirkung des Santonins auf den Farbensinn, insbesondere den dichromatischen Farbensinn,** von Prof. W. A. Nagel.

Verf., welcher Deuteranop (grünblind) ist, hat an sich selbst die Wirkung studirt, welche Santonin (0,2—0,5 g natrium santonici innerlich genommen) auf den Farbensinn ausübt. Verf. beobachtete gleich Rählmann, dass die langwellige (rothe) Spectralhälfte farblos, grauweiss wird, die andre (blaue) hingegen erhalten bleibt, kommt aber zu der Ueberzeugung, dass dies nicht auf einer Lähmungs- oder Ausfallserscheinung beruht, sondern auf einem Reizzustand des Sehorgans. Eine Lähmungserscheinung (Violettblindheit) konnte er in keinem Stadium der Vergiftung feststellen. Die von Filehne herrührende Anschauung, dass das Santonin seinen Angriffspunkt in der Netzhaut finde, hält Verf. nicht für bewiesen,

3) **Zwei optische Täuschungen. Nach Beobachtungen von Prof. Danilewsky,** von Prof. W. A. Nagel.

Zum Referat nicht geeignet, weil ohne Figuren nicht zu schildern.

Band 27, Heft 5 und 6.

1) **Ein weiterer Beitrag zur angeboreuen totalen Farbenblindheit,** von Prof. W. Uhthoff.

Verf. theilt drei weitere Fälle von congenitaler totaler Farbenblindheit mit, dieselben betrafen einen 41jährigen Lehrer, ein 15jähriges Mädchen und einen 25jährigen Studenten. In den beiden ersten dieser Fälle fand sich (der dritte Fall konnte nicht bei erweiterter Papille untersucht werden) eine ausgesprochen pathologische Veränderung in der Gegend der Fovea centralis (in Fall 1, wo dieselbe am deutlichsten war, bestand dementsprechend ein centrales absolutes Skotom), keine Zeichen frischer Entzündung, sondern atrophischen Charakters. Verf. erblickt hierin den Hinweis, dass „in einem Theil der Fälle doch auch greifbare pathologische", und zwar congenitale Netzhautveränderungen nachweisbar sind; vielleicht bestehen durchweg ausgedehnte Veränderungen der Netzhautelemente, die aber mit dem Augenspiegel nicht feststellbar sind. — In Fall 1 bestand ein lästiges Blendungsgefühl, durch grelle Beleuchtung wurde eine directe Verschlechterung der ohnehin schon geringen Sehschärfe ($^1/_{10}$) hervorgerufen. In Fall 3 bestand eine ausgesprochene Sehfähigkeit für Röntgenstrahlen.

---

2) **Ueber Bewegungsnachbilder,** von A. Borschke und L. Hescheles. (Aus dem physiologischen Institute der Universität in Wien.)

Der Sehnerv vermittelt nicht nur Licht- und Farben Empfindung, sondern auch die „optische Empfindung von Bewegungen, die als eine specifische Empfindung aufzufassen ist". Die Untersuchungen der Verff. erstrecken sich insbesondere auf die Geschwindigkeit des Nachbildes und zwar: auf die Abhängigkeit dieser Geschwindigkeit 1. von der Geschwindigkeit des Vorbildes; 2. von der Zahl der eine Netzhautstelle in der Zeiteinheit betreffenden Contouren; 3. von deren Deutlichkeit; 4. von der Dauer der Vorbilder. Das „Vorbild bestand aus zwei aufeinander senkrechten Stabsystemen, welche durch eine Maschinerie in ständiger, beliebig regulirbarer Bewegung erhalten wurde und sich hinter dem kreisförmigen (5 cm im Durchmesser betragenden) Ausschnitt eines Schirmes befand. Der Versuch ergab, dass die Geschwindigkeit des Nachbildes der des Vorbildes bis zu einer gewissen Grenze proportional war; liess man aber das Stabsystem so rasch laufen, dass sein Eindruck ein verschwommener war, so nahm die Geschwindigkeit des Nachbildes wieder ab. Ueber die weiteren Ergebnisse vgl. das Original.

---

3) **Zur Kenntniss des Ablaufes der Erregung im Sehorgan,** von C. Hess.

In Capitel 1 bespricht Verf. an der Hand einer farbigen Zeichnung die „bisher unbekannte Nachbild-Erscheinung", welche entsteht, wenn man eine etwa 20 cm lange, 1 mm breite Lichtlinie (Kohleglühfaden), die in ihrem mittleren Theile auf einer Strecke von $^1/_2$ cm unterbrochen ist, in einem Abstande von 30—50 cm mit mässiger Schnelligkeit vor dem geradeaus gerichteten Auge vorüberbewegt. Das Wesentliche dieses Nachbildes sieht Verf. darin, dass hier eine vom Licht nicht getroffene Netzhautpartie (die-

jenige, welcher der $^1/_2$ cm langen Unterbrechungsstelle entsprach) etwa $^1/_4$ bis $^1/_2$ Sekunde nach Erregung benachbarter Stellen eine Lichtempfindung von ansehnlicher Helligkeit (in der Form einem Cometenschweif ähnlich) vermitteln kann. Die Helmholtz'sche Erklärung dieser Vorgänge als Urtheilstäuschung sei hier nicht stichhaltig; unter Berücksichtigung der Hering'schen bezw. Mach'schen Theorien von der Wechselwirkung der Sehfeldstellen sei sie leicht verständlich.

Im 2. Capitel („Ueber die Neubilder und die sog. v. Kries'sche Theorie") polemisirt Verf. gegen v. Kries in folgender auffallender Weise: „Wir begegnen also der bemerkenswerthen Thatsache, dass v. Kries ein Untersuchungsprincip als besonders vortheilhaft empfiehlt, wenn die damit gewonnenen Ergebnisse seine Anschauungen zu stützen scheinen, dass er aber dieses Princip scharf verurtheilt, wenn damit Ergebnisse erzielt werden, die seinen Ansichten nicht entsprechen."

Band 29, Heft 1.

Ueber das räumliche Sehen, von Dr. E. Storch.

Die „Sehform" kann nur dann mit den wirklichen Formen identisch sein, wenn diesen letzteren, wie bei ebenen Objecten, die Tiefen-Ausdehnung fehlt. Die absolute, in Längenmaassen angebbare Grösse gesehener Dinge kann nur auf eine bei jedem Sehact stattfindende Beimischung von Tasterinnerungen bezogen werden. Dass weder der ein- noch der zweiäugige Sehact uns eine Vorstellung von der Grösse der Dinge geben kann, lässt sich durch Versuche im Dunkelzimmer beweisen: ausser bei übermässiger Annäherung des Objectes an's Auge (wobei die Convergenz mitspielt) ist von Entfernungs- oder Grössenschätzung keine Rede, ein Kreis von 10 cm Durchmesser wird für 1 m gross und für entsprechend fern gehalten. Hingegen wird unser Urtheil sofort corrigirt, sowie wir neben das eben noch falsch taxirte Bild des Kreises einen Gegenstand von wohlbekannter räumlicher Ausdehnung, etwa eine Mütze legen lassen. Der Sehreiz allein ist also an und für sich nicht massgebend für die zur Wahrnehmung gelangende „Sehform", auch nicht beim binocularen Sehen — so unentbehrlich dies letztere für die Entfernungsschätzung ist; vielmehr ist für die Sehform bestimmend die Summe der von unsrer anderweitigen Erfahrung abhängigen jeweils vorhandenen räumlichen Vorstellungen. Widerspricht diese Bewerthung der Sehform der Wirklichkeit, so entsteht eine optische Täuschung. An der Hand einiger geometrischer Zeichnungen wird das Gesagte erläutert.

Verf. trägt seine Anschauungen in hübscher Form vor, wenn auch mit stärkerem Selbstvertrauen als nothwendig wäre. „Aber selbst wenn die Hering'sche Theorie später durch eine andre ersetzt werden müsse, würde der Werth meiner psychologischen Analyse dadurch nicht beeinträchtigt werden." Seine Theorie mag für manche optische Täuschung zutreffen, für alle aber, oder auch nur für alle von ihm angeführten trifft sie sicherlich nicht zu. So besteht z. B. in Fig. 2b und 2c die Täuschung unverändert, wenn die Linien statt untereinander nebeneinander gezeichnet werden, mithin die vom Verf. supponirte Auffassung als „Tischkante" zur Unmöglichkeit wird. Ebenso gesucht klingt die Erklärung für Fig. $3b_1$ und $3b_2$. Auch diejenige für das bekannte Zöllner'sche Muster kann, den Ref. wenigstens, nicht befriedigen; oder ist es dem Verf. unbekannt, dass in diesem Falle die optische Täuschung vollkommen verschwindet und die Linien genau parallel

erscheinen, sowie das die Zeichnung enthaltende, horizontal gehaltene Blatt etwa bis zur Höhe des Mundes gehoben und nun in der Richtung der Linien visirt wird, während selbst bei dieser Stellung die Kreuze in Fig. 6a unverändert erscheinen?

Band 29, Heft 2.

1) Ueber die im Netzhautcentrum fehlende Nachbild-Erscheinung und über die diesen Gegenstand betreffenden Arbeiten von C. Hess, von J. v. Kries.

Um eine eventuelle Nachprüfung der strittigen Beobachtungen zu erleichtern, bespricht Verf. eingehend die Methodik, die er jetzt so variirt hat, dass die von Hess als fehlerhaft bezeichnete Versuchsanordnung wesentlich abgeändert wurde. Auf Grund auch dieser Versuche bleibt Verf. bei seiner von Hess bestrittenen Behauptung, dass das charakteristische Phänomen des secundären Aufleuchtens (Purkinje'sches Nachbild) an der Stelle des deutlichsten Sehens fehlt; Hess sei bei seinen eigenen Versuchen, bei denen das Nachbild gerade an der Stelle des deutlichsten Sehens sichtbar gewesen sein soll, dadurch getäuscht worden, dass er die Schwierigkeiten unterschätzte, welche der sicheren Wahrnehmung kleiner Functionsdefecte entgegenstehen.

---

2) Weitere Untersuchungen über totale Farben-Blindheit, von C. Hess.

Verf. kommt zu dem Resultat, 1. dass die von v. Kries zur Erklärung der totalen Farbenblindheit aufgestellten Hypothesen mit den Thatsachen im Widerspruch stehen, denn bei uncomplicirten Fällen von totaler Farbenblindheit ist ein centraler Gesichtsfeldausfall nicht vorhanden.

2. Bei den vom Verf. untersuchten total Farbenblinden sei im dunkeladaptirten Auge eine centrale Minderempfindlichkeit in ganz ähnlicher Weise wie beim Normalen nachweisbar, nicht aber im helladaptirten Auge.

3. Es bestehe beim total Farbenblinden kein längeres Nachdauern der Reize, wie es v. Kries behauptet habe.

4. Das schlechte Sehen der total Farbenblinden bei heller Beleuchtung könne nicht, wie es v. Kries behauptet, aus der „hochgradigen localen Adaptation und dem sehr langen Nachdauern der Reize" erklärt werden.

5. Die bekannte Lichtscheu der total Farbenblinden stehe im Widerspruch mit den v. Kries'schen Hypothesen.

6. „Der Ablauf der Frequenz nach momentaner Reizung des Sehorgans ist beim total Farbenblinden im Wesentlichen (bis auf die Farbe) der gleiche wie beim Farbentüchtigen; insbesondere sind bei momentaner Reizung mit mässiger Lichtstärke nicht zwei helle Phasen wahrnehmbar (wie die v. Kries'sche Schule behauptet), sondern deren drei."

---

3) Erklärung zu der vorstehenden und einer früheren Arbeit von C. Hess über totale Farbenblindheit, von Prof. W. A. Nagel.

Verf. lehnt es ab, auf die genannten Arbeiten einzugehen, da sie „in einer eine geordnete Discussion fast ausschliessenden Weise mit Unrichtigkeiten und Entstellungen gefüllt" seien.

C. Hamburger.

V. Zeitschrift für Schulgesundheitspflege. 1902. Nr. 1.

1) **Bericht über die neuesten Augen-Untersuchungen in den Schulen Amsterdams,** von Dr. J. M. C. Monton im Haag.

Der Bericht erstreckt sich auf 2 Dissertationen. A. N. Dinger: Die Augen der Amsterdamer Schuljugend im Jahre 1899, Amsterdam 1900 und J. P. G. van der Meer: Untersuchung der Augen der Schüler am städtischen Gymnasium und an den Realschulen zu Amsterdam im Jahre 1898. Insgesammt wurden 6909 Schüler untersucht und zwar alle von den Aerzten selbst. Die bisher bereits geläufigen und überall bestätigten Befunde und Schlussfolgerungen H. Cohn's (1865/1866) wurden wieder einmal bestätigt.

2) **Zur Steilschriftsfrage,** von Rudolf E. Peerz.

3) **Ueber weisse Schreibtafeln aus Celluloid,** von Prof. Herm. Cohn.

Da auf den Schiefertafeln die Schrift hellgrau auf dunkelgrauem Grunde erscheint und somit die Augen anstrengt, ist eine Erfindung Dr. Lange's (Braunschweig) hervorzuheben, welche die Schiefertafel durch eine weisse Celluloidplatte ersetzt; dieselbe ist unzerbrechlich, spiegelt nicht und kann sowohl mit Bleistift wie mit Tinte beschrieben werden. Preis 50 Pf.

Nr. 3 und 4.

Einige Bemerkungen über Methode und Resultate der Augen-Untersuchungen in den Volksschulen der Stadt Zürich, von Dr. Ad. Steiger.

Die „Voruntersuchung" wird von dem Assistenten des Stadtarztes ausgeführt, da sich die Prüfung durch die Lehrerschaft als unzulänglich erwiesen hat. Die Special-Untersuchung geschieht in der Wohnung des Augenarztes, wodurch die Prüfung den Charakter der Massenuntersuchung verliert. Grosses Gewicht wird auf Feststellung des Astigmatismus gelegt, — mit Recht.

C. Hamburger.

VI. Wochenschrift für Therapie u. Hygiene des Auges. Herausgeg. v. Dr. Wolffberg. 5. Jahrgang. 1902. Nr. 40 und 41.

1) **Studien über Rheumatismus auf Grund von Beobachtungen am Auge, speciell an der Hornhaut,** von Dr. Elze. (Fortsetzung und Schluss.)

Bei rheumatischen Hornhaut-Entzündungen giebt Verf. eine „nach Art der bei Akne rosacea wirksamen Schälpaste" construirte Salbe, aber nur das 10—40fache schwächer. Die Concentration ist nicht angegeben. Die Salbe wirkt nur, wenn sie reizt, und hat alsdann eine erstaunliche resorbirende Kraft für plastische Exsudate und fibrinöse Ausscheidungen.

2) **Messungen des Tageslichts in den Hörsälen der Breslauer Universität,** von Prof. Herm. Cohn.

Die Messungen wurden mit dem kleinen, handlichen und billigen Wingen'schen Helligkeitsprüfer ausgeführt, welcher eine directe Ablesung der Helligkeit in Meterkerzen bis zu 50 gestattet; er kostet 26 Mark gegen 500 Mark des Weber'schen Photometers. Die Messung ist in einer halben Minute bequem abzulesen. Auf einer der Arbeit beigelegten Tafel sind die

Plätze durch Schraffirung in gute (mehr als 50 MK.), mittelmässige (zwischen 50 und 10 MK.) und in schlechte (unter 10 MK.) eingetheilt. Verf. empfiehlt die Anschaffung des Wingen'schen Lichtprüfers für jede Schule; die Messung ist an einem trüben Tage vorzunehmen.

Nr. 42.

Ueber 300 Fälle spinaler Augenleiden, von Prof. Herm. Cohn.

Bei Tabes kann das erste Symptom in einer Verschlechterung des bis dahin normalen Farbensinnes bestehen: rosa wird als „grau" gesehen. — Auf Grund seines Materiales tritt Verf. auf Seite derer, welche die Lues nicht für die Ursache der Tabes halten; unter 238 Tabikern hatten nur 34 Lues = 16 %. — Bei Atrophia nervi optici hat Verf. weder durch Jodkali, noch durch Schmierkur Erfolge gesehen.

Nr. 43.

Ueber Züchtung gesunder Menschen, von Dr. E. Heddaeus.

Nr. 44.

Ein Fall von Diplopie in Entfernung, von Dr. R. Bylsma (Middelburg).

Nr. 46.

1) **Wirkung des Dionins auf die nach Pannus trachomat. zurückbleibenden Cornealnarben,** von Dr. F. R. v. Arlt.

Verf. hat in 3 Fällen Hornhautflecke unter gleichzeitigem Gebrauch von Cuprovitrol und Dionin sich sehr bessern gesehen und glaubt die Wirkung dem Dionin zuschreiben zu müssen, welches er in einer Menge von 5 Milligramm auf die Conjunctiva palp. inf. legt und dann sanft verreibt.

---

2) **Beitrag zum Zahlenverhältniss der Uebersichtigkeit,** von Dr. Emil Bock.

Unter 10 000 Augenkranken fanden sich 424 Uebersichtige, 810 Kurzsichtige. Unter ersteren fand sich 18 Mal Strabismus convergens, 2 Mal Strabismus divergens.

Nr. 47.

Magnet-Operationen, von Dr. M. Ohlemann.

Verf. referirt zunächst die Anschauungen, welche Hirschberg in seinem in der Deutschen med. Wochenschrift 1901 publicirten Aufsatz („Das Magnet-Operationszimmer") niedergelegt hat; bemerkenswerth ist hiervon u. A. die Mittheilung, dass der ursprüngliche kleine Handmagnet eine Modification erfahren hat, durch welche seine Tragkraft fast gleich der des Schlösser'schen Magneten geworden ist, welch letzterer aber bedeutend theurer ist. Als Resultat der mitgetheilten 13 Krankengeschichten resumirt Verf., dass die Extraction selbst der kleinsten Eisensplitter mit Erhaltung des Auges gelingt, wenn die Fälle frisch sind; kommen sie erst später zur Extraction, so gelingt wohl diese, allein das Sehvermögen geht gleichwohl verloren. (?)

Verf. referirt alsdann einige in Amerika bezw. in England publicirte klinische Erfahrungen mit den Magneten verschiedener Construction. Barkan

(St. Franzisko) räth, zunächst den grossen Handmagneten anzuwenden, ehe man zu dem Haab'schen übergehe. Das von Hirschberg verbesserte Asmus'sche Sideroskop wurde „ohne viel Erfolg" benutzt: ob es aber dauernd fest aufgestellt war, findet sich nicht angegeben. Sweet (Philadelphia) meint, die beste und sicherste Art der Entdeckung und Localisation der Fremdkörper bieten die Röntgenstrahlen. Webster Fox (Philadelphia) giebt einen neuen „Localisator" an zur Bestimmung von Fremdkörpern im Auge mittels Röntgenstrahlen (The Philadelphia Medical Journal 1902, Febr.).

Zum Schluss: Referirung einiger besonders instructiver Krankengeschichten aus der Hirschberg'schen Arbeit.

Nr. 48.

Beitrag zur Dioninwirkung, von Dr. Gottschalk.

Verf. beobachtete in einem Falle von retrobulbärer Neuritis eine unmittelbar nach Dionin-Instillation auftretende „und noch eine geraume Zeit" anhaltende Besserung von Sehschärfe und Farbensinn.

Nr. 50.

Augenärztliche Erfahrungen mit Collargolum (Argentum colloidale Credé), insbesondere bei Ophthalmia gonorrhoica, von Dr. Wolffberg.

In einem Falle von gonorrhoischer Ophthalmie, bei welcher alle angewandten Mittel fehlgeschlagen hatten, wurde Heilung erzielt durch eine 2 % Collargolsalbe mit Atropin.

---

6. Jahrgang. Nr. 1.

Die Verwendbarkeit des Hartparaffins in der Augenheilkunde, von Dr. Paul Cohn. (Silex' Augenklinik.)

Verf. füllte nach Enucleation des Bulbus bezw. nach Exenteration der Orbita Hartparaffin in die Höhlung; die Hälfte der Fälle entzog sich, nachdem sie aus der Klinik entlassen war, der Beobachtung; „das Paraffin schien reizlos eingeheilt zu sein." In der andern Hälfte der Fälle stiess sich das Paraffin nach einigen Tagen oder Wochen wieder aus. Verf. empfiehlt stets Eckstein'sches „Hartparaffin" vom Schmelzpunkt 50—60° zu verwenden, welches den Vortheil bietet, dass es fast momentan erstarrt.

Nr. 2.

Vorläufige Mittheilung über die pharmakologische und therapeutische Wirkung des Methylatropinium-Bromids, von Dr. Ludwig Vaubel-Darmstadt.

Das Präparat stellt ein Atropinderivat dar mit einem Gehalt von mehr als 20 % Brom. „Abschwächung und Abkürzung der genuinen Atropinwirkung sind die hervorragenden Eigenschaften des Methylatropinium-Bromids".

Nr. 3.

Hemeralopie und Leberpräparate, von Dr. Bylsma-Middelburg.

Heilung zweier akut eingetretener Fälle von Nachtblindheit bei sonst ganz gesunden Individuen durch mehrtägige Darreichung von je ½ Pfund gebackener Hammel-Leber.

Nr. 4.

Zum Falle einer Naphthalin-Catarakt beim Menschen, von Dr. A. Schiele.

Bei einem 35jährigen Apotheker, welcher 5,0 Naphthalin innerlich genommen hatte, hatte sich binnen einer Nacht eine diffuse beiderseitige Linsentrübung entwickelt, die selbst nach einigen Monaten nur eine Sehschärfe von $^1/_{20}$ bezw. $^1/_{30}$ gestattete. Mit Lupenbetrachtung zeigte sich in der Linse „ein überaus herrliches und frappantes Bild: gleich einem gestirnten Nachthimmel waren im Bereiche beider Pupillen auf dunkelblauem Grunde hellbläuliche und glitzernde Kügelchen sichtbar.“ Dieses eigenthümliche Phänomen war bedingt durch die Linse, welche in ihrer ganzen sichtbaren Masse von jenen bläulich glänzenden Kügelchen (Vacuolen, Tropfen) durchsetzt war.

Nr. 5 und 6.

Professor Richard Förster's Verdienste um die Hygiene im Allgemeinen und um die Augenhygiene im Besonderen (Gedächtnissrede, gehalten in der Hygienischen Section der schlesischen Gesellschaft am 15. October 1902), von Prof. H. Cohn.

Aus dieser interessanten Rede sei hervorgehoben, dass Förster — welcher nie einen Augenspiegelkurs gehabt hat und nie Assistent einer Augenklinik gewesen ist — schon 1857, also 6 Jahre nach Erfindung des Augenspiegels, sich habilitiren konnte, und dass er, von seinen sonstigen Verdiensten und Interessen ganz abgesehen, auch eingehend mit der Hygiene der Cholera sich beschäftigt hat, wobei er, ganz in Uebereinstimmung mit den jetzt herrschenden Koch'schen Anschauungen, den Träger der Infection im Trinkwasser vermuthete. Sehr bemerkenswerth ist ferner, dass Förster's Operationsraum anfangs aus einer Schuhmacherwerkstatt bestand, in welchem der Schuhmacher und ein Geselle den ganzen Tag arbeiteten: dort wurden Star-Extractionen, künstliche Pupillenbildungen u. s. w. vorgenommen, ohne Desinfection der Hände, der Augen oder der Instrumente; mit Schwämmchen wurde das Blut abgewischt, mit Charpie verbunden, „und trotzdem waren die meisten Erfolge ganz vortreffliche.“

Nr. 7.

1) **Zur Behandlung intraoculärer Eiterung mit Jodoform,** von Dr. Haass in Viersen.

Mittheilung eines Falles von perforirender Verletzung durch einen 26 mg schweren, nach Incision der Sclera mit dem kleinen Magneten extrahirten Eisensplitter: beginnende Pantophthalmie wird durch Einführung eines Wüstefeld'schen Jodoformblättchens coupirt; Ausgang allerdings in Phthisis bulbi, doch hält Verf. den Beweis für erbracht, dass das Jodoform, ins Innere des Auges applicirt, selbst die bösartigsten Eiterungen zum Stillstand bringen kann.

---

2) **Zur Credéisirung durch die Hebammen,** von Dr. Wolffberg.

Ein Neugeborener war von der Hebamme nicht credéisirt worden; am 8. Tage begann das rechte Auge zuzuschwellen und zu eitern. Die Hebamme glaubte jetzt das Versäumte noch nachholen zu können und credéisirte das erkrankte Auge. Die Folge war, dass die Eltern noch weiter mehrere

Tage verstreichen liessen; als endlich ärztliche Hilfe gerufen wurde, waren beide Augen „in höchstem Grade“ erkrankt.

Nr. 8 und 9.

Methylalkohol und Furfurol, von Dr. Ohlemann (Wiesbaden).

Im Anschluss an eine in Amerika gemachte Beobachtung (Erblindung eines bis dahin gesunden 39jährigen Lackirers, der mit 95 % Methylalkohol hantirt hatte und hierauf sein Augenleiden zurückführte) untersucht Verf. die Fuselöle, welche bei der Denaturirung des Branntweins zur Anwendung gelangen. Für gefährlich hält er namentlich das Furfurol, welches sehr giftig sei und eine grosse Verbreitung geniesse.

Nr. 10.

Vererbtes Iris- und Aderhaut-Colobom, von Dr. Hennicke-Gera.

Nr. 11.

Die Aufhellung alter und frischer Hornhaut-Trübungen (ex conj. lymph.) durch Dionin, von Dr. F. R. v. Arlt-Graz.

Mittheilung von 5 Krankengeschichten, zur Illustration der „unübertroffenen auffallenden Wirkung der durch Dionin bewirkten Lymph-Ueberschwemmung“. Es wurde Steigerung von Sehschärfe auf das Doppelte beobachtet, jedoch ist meist „ein sehr langer Zeitraum erforderlich“.

Nr. 12.

1) **Eine neue Fremdkörpernadel,** von Dr. Haas-Viersen.

---

2) **Ueber Seh-Uebungen in den Schulen,** von Dr. L. Wolffberg.

Besprechung einiger von Hauptmann a. D. von Ziegler gegebenen Anregungen.

Nr. 13.

Noch einmal Furfurol, von Dr. Ohlemann.

Mit Rücksicht darauf, dass Furfurol vielfach als Zusatz zu minderwerthigen Cognac-Sorten gebraucht wird, lenkt Verf. die Aufmerksamkeit darauf, ob etwa bei Alkohol-Amblyopien gerade starker Cognac-Verbrauch stattfand.

Nr. 14.

Blendung und Finsterniss im Theater, von Prof. H. Cohn.

Nr. 15.

Eserinöl, Akalsilin und Dionin gegen Glaucom, von Dr. Wolffberg.

Bei einem 64jährigen, bereits einseitig an Glaucom erblindeten Herrn, wurde der Glaucomanfall des andren Auges durch Eserinöl (Dr. Alb. Terson, Kollyrien in Oellösung, die ophthalm. Klinik, VI, 22, übersetzt von Ascheins, Frankfurt a. M.) geheilt, nachdem Eserin — vom Hausarzt verabreicht — angeblich erfolglos gewesen war. C. Hamburger.



VII. La clinica oculistica von Cirincione. 1902. III. Jahrg.

1) **Tuberculose der Iris,** von Calderaro.

Ein Theil der Autoren betrachtet dieselbe als secundäre Localisation und widerräth daher jeden Eingriff. Andre sind von der Existenz der primären Iris-Tuberculose überzeugt und rathen die frühzeitige Enucleation. Um die Unsicherheit des Klinikers noch zu steigern, ist die Kenntniss einer gutartigen Form der Iris-Tuberculose hinzugekommen, welche spontaner Heilung fähig ist. Verf. berichtet nun von vier eigenen Fällen: 1. Mädchen von 7 Jahren, starb 6 Monate nach der Enucleation an Tabes mesenterica wahrscheinlich tuberculöser Natur. Histologisch wurde festgestellt, dass der Process von der Iris ausgegangen war. 2. Mädchen von 16 Monaten, Enucleation, Tod nach 3 Monaten an Meningitis tuberculosa, welche experimentell und anatomisch festgestellt wurde. 3. 5 monatlicher Knabe, bei welchem gleichzeitig in einem Auge und in den Lungen Tuberculose auftrat. Tod einen Monat nach der Enucleation. 4. Mädchen von 6 Jahren, Enucleation. Inhalt des Bulbus erzeugte beim Kaninchen Tuberculose. Die Infection war durch perforirende Cornealwunde zu Stande gekommen. Das Kind blieb gesund.

Unter 49 wegen Iris-Tuberculose Enucleïrten blieben 28 am Leben, 21 starben. Die Prognose quoad vitam wird durch die Enucleation gebessert. Die häufigste Todes-Ursache soll Meningitis tuberculosa sein, die einzig wirksame Kur die chirurgische. In 20 Fällen, welche als primäre Erkrankung aufzufassen waren, fand die Enucleation ihre eigentliche Indication. Ist die Localisation in der Iris mit Tuberculose innerer Organe complicirt, so verschlechtert sie deren Prognose, weil sie eine meningeale Erkrankung ermöglicht. Bei schweren Formen ist die Enucleation absolut nothwendig, wenn nur die Diagnose sicher steht und es sich nicht um die abgeschwächte Form der Tuberculose (Leber) handelt.

---

2) **Verletzung des Ciliarkörpers durch Schrot,** von Anastasi.

Verf. bringt drei eigene Fälle, welche beweisen, dass selbst Verletzung des Ciliarkörpers durch Schrotschuss nicht die Enucleation indicirt. Er hatte auf seiner Klinik unerwartete Resultate von der exspectativen Therapie, wohl deshalb, weil die Schrotkugeln häufig das Auge doppelt durchbohren und die Verletzungen aseptisch sind. Er spricht sich gegen Terson's Vorschlag aus, Schrotkörner aus dem Glaskörper mit Pincette zu entfernen. In seinen Fällen befolgte er die Anwendung von Waschungen, Atropin, örtlichen Blut-Entziehungen, einem Purgans, Ruhe in Rückenlage. In 2 Fällen stellte sich trotz der Blut-Extravasate die normale Transparenz des Glaskörpers wieder her. Die Entzündung wird nicht durch die Kugeln, sondern durch andre Umstände hervorgerufen. Die Heilung eines Auges ist auch unter Verbleiben des Projectils leicht möglich mit Erhaltung der Sehkraft und ohne Gefahr sympathischer Entzündung. (Es handelt sich in Italien meist um Vogeldunst.)

---

3) **Aspirin gegen Augenkrankheiten,** von Camera und Fontana.

Aspirin (von 40 Centigramm bis 1 Gramm täglich) wird bei Trigeminus-Neuralgien, sowie gegen Schmerzen bei Iritis, Iridocyclitis, Skleritis, Ulcus corneae, Chorioiditis empfohlen. 6 klinische Beobachtungen.

---

4) **Die Ophthalmie der Neugeborenen,** von Calderaro.

Verf. erkennt die Gefährlichkeit und Häufigkeit der Krankheit an und erinnert daran, dass nach neueren Statistiken Prof. Leopold in der Entbindungs-Anstalt in Dresden unter 30000 Geburten während 18 Jahren nicht einen Fall der Erkrankung beobachtete, da er scrupulös die Credé'sche Methode anwandte (1 Tropfen von Arg. nitr.-Lösung von $^1/_2$ $^0/_0$). Verf. räth überdies eine sorgsame Reinhaltung der mütterlichen Genitalien während der Schwangerschaft und Geburt. Er empfiehlt, die Lider des Neugeborenen mit 3 $^0/_0$ Borsäure zu waschen. Wenn darauf die Ophthalmie sich manifestirt, ist sie stets sehr leicht und heilbar. Die Prophylaxe ist in jedem Falle ein guter Schutz, ob Verdacht auf Blennorrhöe der Mutter vorhanden ist oder nicht.

---

5) **Syndesmoplastik zwecks Prothese,** von Spataro.

Die Plastik des Conjunctivalsacks ist häufig für die Application eines künstlichen Auges nach der Enucleation nothwendig. Dieselbe kann durch Einpflanzung thierischer Mucosa oder eines ganzen Thier-Auges oder von Schleimhautstücken desselben Individuums oder einer andren Person bewerkstelligt werden. Verschiedene Autoren fanden, dass Schleimhaut von Fröschen, Katzen, Kaninchen, Hunden vollständig resorbirt wird, so dass die Deformität bestehen bleibt. Ein thierisches Auge wurde zuerst von Chibret transplantirt und zwar mit brillantem Erfolge, während spätere Experimentatoren den Augapfel stets durch Nekrose der Cornea u. s. w. sich eliminiren sahen. Von menschlicher Mucosa wurde die der Lippen, Wangen, Vulva, Präputium von Erwachsenen oder besser von Neugeborenen benützt. Nach Beschreibung der in der Klinik des Prof. Cirincione geübten Methode werden 2 Fälle referirt, welche mit glänzendem und dauerndem Erfolge operirt wurden. Andre Fälle gaben mehr oder weniger Miss-Erfolg, theils weil die Lappen nicht hafteten, theils weil sie nekrotisch wurden. Die Ursache dieses Ausganges liegt mitunter in der Atrophie der Conjunctiva bei altem Trachom, wodurch die Lappen einen unzureichenden Nährboden finden. Auch ereignet es sich, dass die Ausführungsgänge der Thränen-Drüse sich auf der angefrischten, mit den Lappen gedeckten Fläche befinden und die Thränen unter den letzteren ergiessen, wodurch derselbe abgehoben wird.

---

6) **Der Tumor praelacrymalis,** von Cirincione.

Jocqs bezeichnete mit Tumor pericysticus, Rollet mit Tumor praelacrymalis die Fälle von Abscess neben dem Thränensacke. Beide divergiren in ihrer Ansicht über die Pathogenese des Leidens. Jocqs hält es für die Folge einer Thränensack-Eiterung, während Rollet, ohne diese Möglichkeit auszuschliessen, glaubt, dass der Abscess auch ohne Eiterung im Thränensacke durch Infection mit Keimen, welche aus dem Sacke herrühren, entstehe, ähnlich den Abscessen in der Umgebung andrer Organhöhlen, deren Wände intact bleiben. Prof. Cirincione vindicirt sich die Priorität in der Beobachtung dieses Leidens, indem er bereits 1890 die Aufmerksamkeit der Ophthalmologen auf die Existenz des Tumor praelacrymalis lenkte. Er behauptet, dass hierher die Mehrzahl der bilateralen Abscesse bei jugendlichen Individuen gehöre.

7) Das Tachiol Paterno als oculistisches Desinfectionsmittel, von Carapelle.

Die Bacillen des Milzbrandes, Typhus, sowie der Staphylococcus aureus wurden im Reagensglase durch Tachiol vollständig zerstört. An Kaninchen zeigte sich, dass dasselbe bei wiederholter Einträufelung vom Auge ohne jede Reaction vertragen wird. Verf. wandte darauf eine Lösung von $^{1}/_{2}$ pro mille beim menschlichen Auge an, auch wurden von Cirincione und Calderaro verschiedene Operationen ausgeführt, bei welchen jene Lösung statt Sublimats zur Desinfection diente, unter andren 5 Cataract-Operationen. Das Tachiol ist ein sehr wirksames Antisepticum, welches in $^{1}/_{2}$ — 1 $^{0}/_{00}$ Lösung vom Auge gut ertragen wird und nicht wie Sublimat Hyperämie der Conjunctiva und Iris hervorruft, noch die Schneide der Instrumente schädigt. Verf. verspricht weitere Beobachtungen über dies Medicament bei äusseren Augenleiden, besonders Trachom.

---

8) Ueber Sehstörung und Degenerationsbahnen nach Durchschneidung eines Tractus opticus, von Monaco und Canobbio.

An Hunden wurde auf dem Schädel eine mediane Incision von 3—4 cm Länge gemacht, deren Mitte auf der Verbindungslinie zwischen dem Vorderrande der beiden Ohren lag. Nach Blosslegung des Schädels wurde auf derselben Biauricularlinie etwas lateralwärts von der Medianlinie eine Oeffnung von etwas über 1 cm Durchmesser in den Schädel angebracht. Nach Eröffnung der Hirnhäute mittels eines oberen longitudinalen Schnittes wurde ein Spatel zwischen den Hemisphären bis zum Corpus callosum hinabgeführt, darauf derselbe leicht schräg nach aussen gerichtet und weiter hinab bis zur Basis cranii geleitet. Die Durchschneidung des rechten Tractus gelang unter 15 operirten Hunden 4 Mal. Untersuchung des Chiasma und beider Optici, sowie des centralen Stumpfes des durchschnittenen Tractus führte zu folgenden Sätzen: 1. Die centrifugalen Opticusfasern sind, obwohl zahlreich, doch in bedeutend geringerer Menge als die centripetalen vorhanden. 2. Beide Fasersysteme verlaufen nirgends in Bündel gruppirt, sondern gleichmässig vertheilt. 3. Die centrifugalen Fasern kreuzen sich im Chiasma und der grössere Theil derselben geht zum Opticus der entgegengesetzten Seite. 4. Es ist möglich, dass dieselben in der Retina dasselbe Aussehen annehmen, wie die centripetalen. 5. Das Bündel der Gudden'schen Commissur ist gleichfalls aus zerstreuten Fasern zusammengesetzt und verläuft nicht genau in den Bahnen, welche sein Entdecker ihm anwies. 6. Die Meynert'sche Commissur verläuft beim Hunde in der Lamina optica und nur eine sehr kurze Strecke am inneren Rande der Tractus optici.

---

9) Die Kur des Hydrophthalmus, von Spataro.

Das infantile Glaucom führt sowohl als simplex wie als inflammatorium zur Blindheit. Medicamente sind nur Hilfsmittel der chirurgischen Kur, für sich allein aber unzureichend. Als wirksame Operationen kommen in Betracht die Sklerotomie, Iridectomie und die Incision des Iriswinkels, letztere in bevorzugter Weise. Diese Operationsmethode soll bei entzündlichem Glaucom nicht sofort vorgenommen werden, sondern es sollen erst einige Paracentesen gemacht und Miotica einige Tage angewandt werden, bis die Cornea klar ist.

Da die Operation nicht als Radicalkur anzusehen ist, welche gegen die erste Ursache der Krankheit gerichtet ist, die wir nicht kennen, so muss die Kur durch Miotica, Reconstituentia und Jodpräparate unterstützt werden.

---

10) Das Trachom in Turin, von Camera.

Verf. liefert einen Beitrag zu der von Cirincione angeregten Frage nach der geographischen Verbreitung des Trachoms in Italien. Das Mittel der Trachomatösen in Turin schwankt von 1892—1901 zwischen 82 und 152 ‰. Auf 100 Trachomatöse kommen 63 Frauen und 37 Männer. 78—80 % stammen aus der Stadt, der Rest vom Lande. Unter Hinweis auf die Ursachen und die Mittel gegen die Verbreitung der Krankheit hofft Verf., dass man durch gemeinsames Arbeiten die prophylaktischen Maassregeln finden wird, um die Krankheit ganz zum Verschwinden zu bringen.

---

11) Pneumokokken-Entzündung einer Krause'schen Drüse des Oberlids, von Calderaro.

Verf. berichtet über diesen Fall weniger wegen seiner Seltenheit, als wegen seiner imponirenden Symptome, welche dem Kliniker eine Erkrankung in der Tiefe der Orbita vorspiegeln können. Der kleine circumskripte Herd verursachte Oedem beider Lider, Chemosis der Conjunctiva bulbi und der unteren Uebergangsfalte, Exophthalmus von etwa $^1/_2$ cm mit Beschränkung der Augenbewegungen, welche sehr schmerzhaft waren, überdies Fieber, Kopfschmerz. Kataplasmen, Blutegel an die Schläfe, Eröffnung des Abscesses werden gerathen.

---

12) Frühe Augensymptome bei Tabes, von Giuppe.

Wie die Gliedermuskeln, zeigen die Augenmuskeln als erste Manifestation der Krankheit Hypotonie, d. h. eine Art Pseudoparese, welche der Patient durch Willenskraft im Anfange dominiren kann. Derselbe Zustand wird in den Binnenmuskeln (Sphinkter und Musc. ciliaris) beobachtet. Der atactische Nystagmus ist auch durch die Trägheit der motorischen Innervation bedingt.

---

13) Infectiöse suppurative Keratitis, von Panas. (Vgl. Archives d'Opht. 1902. Juni.)

---

14) Glioma neuro-epitheliale, von Cirincione.

Verf. untersuchte Gliom in verschiedenen Entwicklungsstadien bei drei kleinen Brüdern, denen je ein Auge enucleïrt wurde. Er fand eigenthümliche Elemente, welche er bei Gliom für charakteristisch hält, von Rosettenform. Dieselben bestehen aus verlängerten, concentrisch angeordneten Elementen. Aber diese typischen Figuren sind selten im Vergleich zu den atypischen. Diese sind lange, palissadenartige, in verschiedener Art gebogene Elemente, welche auf Schnitten die Form von Acini, Lücken oder Rosetten annehmen. Verf. hält dies für ein Zeichen ihrer epithelialen Natur. Darnach ist mit Sicherheit die ectodermale Genese des Glioms zu erschliessen. Dasselbe entsteht in dem Stratum granulosum internum, welches Elemente neuroectodermaler Natur mit umgebender Neuroglia enthält. Der Tumor verdient daher den Namen Glioma neuro-epitheliale.

---

15) **Einseitige hysterische Amaurose,** von Paggi.

Ein 11jähriges Mädchen wurde ohne merkliche Ursache auf dem rechten Auge blind. Simulation, auch akute Neuritis retrobulbaris wurde in Folge des Bestehens der Pupillar-Reaction ausgeschlossen. Wenige Gramm Bromsalze bewirkten Heilung. In dem angegebenen Alter sind derartige Fälle selten.

---

16) **Prophylaxe der Blindheit,** von Trousseau.

Besprechung der häufigsten Ursachen der Blindheit: angeborene Krankheiten, purulente Conjunctivitis, Trachom, Myopie, Verletzungen theils professioneller, theils zufälliger Natur, ärztliche Eingriffe, Syphilis. Empfehlung allgemeiner prophylaktischer Maassregeln socialer, legislativer und therapeutischer Art.

---

17) **Abgeschwächte Tuberculose der Iris,** von Calderaro.

In einem Falle von der dermosyphilopathischen Klinik in Palermo verschwand der Knoten in der Iris nach 2monatlicher Kur vollständig ohne spätere Folgen. Ein andres Kind aus der Klinik von Prof. Cirincione heilte ebenfalls. Verf. kommt zu folgenden Schlüssen: 1. Die Iris-Tuberculose ist in 85 % Folge von Tuberculose andrer Organe, in 15 % primär. 2. Sie ist entweder schwer und führt zum Verlust des Auges, oder abgeschwächt und heilt spontan. 3. Nur der Verlauf kann uns die zwei Formen unterscheiden lehren. 4. Die abgeschwächte Form ist gewöhnlich miliar. 5. Die Prognose ist immer schwer für das Auge, reservirt für das Individuum. 6) Die Prognose quoad vitam wird durch Enucleation gebessert. 7. So lange man etwas Sehkraft oder den Bulbus für ästhetischen Zweck erhalten kann, soll die Therapie exspectativ sein. 8. Die Abschwächung der Tuberculose beruht nicht auf verminderter Virulenz des Bacillus, sondern auf localer organischer Resistenz.

---

18) **Orbitale und oculäre Complicationen der Sinusitis,** von Lapersonne.

Verf. beschreibt die Complicationen der Erkrankungen des Sinus maxillaris, frontalis, ethmoidalis, sphenoidalis und der Polysinusitis. Die Complicationen entstehen, wenn das offene Empyem sich in ein geschlossenes verwandelt. Die Kur muss immer sehr energisch sein. Eröffnung und Entleerung des Sinus mit mehrtägiger Einführung von Jodoformgaze und reichlichen Waschungen des Sinus.

---

19) **Therapie der Keratitis parenchymatosa,** von Baslini.

Es wird grosses Gewicht auf die Allgemeinbehandlung mit Mercurialien und Jod gelegt. Local werden subconjunctivale Sublimat-Injectionen empfohlen. Die Mercurialien gaben gute Resultate auch in den Fällen, wo eine syphilitische Grundlage der Krankheit nicht nachgewiesen werden konnte.

---

20) **Tractus hyaloideus persistens,** von Cirincione.

Von zwei beobachteten Fällen wurde ein Auge nach dem Tode untersucht. Es fand sich ein obliterirter Gefäss-Stamm als directe Fortsetzung der Centralgefässe mit einer conischen Anschwellung. Diese wurde durch Procidenz der Opticusbündel nach vorn gebildet. Nach vorn endigte das Gebilde in eine bindegewebig-häutige Ausstrahlung. Im zweiten Falle handelte es

sich um Persistenz des Canalis Cloquet. Verf. aber giebt nicht zu, dass im axialen Theile des Glaskörpers beim Erwachsenen mit irgend einer Methode eine Disposition nachweisbar sei, welche an die Gegenwart eines Kanals erinnere. Es handle sich um einen Beobachtungsfehler, da die Arteria hyaloidea nicht als solche von der Papille nach der Linse zieht, sondern sehr früh sich dichotomisch verzweigt. Die Anomalie der Persistenz ist Folge einer Störung, welche die Art. hyaloidea und ihre Umgebung während des Fötallebens getroffen hat.

---

21) **Papillome des Limbus und der Cornea,** von Contino.

Krankengeschichte und mikroskopische Untersuchung von 7 Fällen mit zahlreichen Abbildungen. Es sind zwei Formen zu trennen, die eine mit reichlichen epithelialer Proliferation, welche die papillare Hypertrophie maskirt, es ist eine benigne Form von Epitheliom, und die am häufigsten vorkommende, zu welcher die meisten in der Literatur beschriebenen Fälle von Papillom gehören. Die zweite Form von Papillomen zeichnet sich durch Prävalenz des Bindegewebes aus. Beide Formen können in den Anfangsstadien mit Epitheliom verwechselt werden. Der Unterschied beider besteht darin, dass die Papillome keine Tendenz zu oberflächlicher Ulceration und Nekrose zeigen, maulbeerartiges Aussehen, venösrothes Colorit, fungöse Form, scharfe Grenzen und die Tendenz haben, sich vorher in die Höhe als nach der Fläche auszubreiten.

---

22) **Endothelial-Sarcom des Limbus,** von d'Alessandro.

Der beschriebene Fall war ein Leucosarcoma endotheliale oder Lymphangiosarcoma oder Endotheliom. Es zeichnete sich durch seltene Malignität aus, indem es sich in verschiedenen Theilen des Organismus verbreitete. Dasselbe war aus einer von einem Ulcus corneae herrührenden Narbe hervorgegangen und hatte sich im episkleralen Gewebe des Limbus verbreitet.

---

23) **Operation der Myopie,** von Basso. (S. Congresso ottalmol. 1902.)

---

24) **Sympathische Ophthalmie,** von Petella. (Ebenda.)

---

25) **Geographische Verbreitung des Trachoms in Italien,** von Valenti.

Trachom besteht endemisch in der ganzen Halbinsel. Das Mittel pro Mille für die Gesammtheit der Statistiken beträgt 8,69. Die Ursachen der stärkeren oder geringeren Verbreitung an einzelnen Orten sind schwer zu erkennen, jedenfalls nimmt die Frequenz nach Süden zu und ist am grössten in Sicilien. Die Vernachlässigung der individuellen Hygiene daselbst scheint zur Verbreitung beizutragen. Die am stärksten heimgesuchten Küsten sind die ionische, die südliche adriatische und die tyrrhenische, während die Ortschaften innerhalb des Festlandes mehr verschont sind.

---

26) **Biographie,** von Prof. Businelli.

---

27) **Trachom und die akuten Infectionen der Conjunctiva,** von Morax.

Es giebt Formen von Trachom, wo makroskopisch die Granulationen zu fehlen scheinen. Die Krankheit ist alsdann nach dem Symptomen-Complex,

der Entwicklung, ihrer Ansteckungsfähigkeit zu beurtheilen. Die Prüfung des Secrets giebt keinen Anhaltspunkt, aber die Abwesenheit specifischer Mikro-Organismen kann für die Diagnose verwerthet werden. Häufig sind Misch-Infectionen, welche sich unter einander nicht stören. Man muss daher zur Feststellung der Pathologie des Trachoms aus dem Krankheitsbilde das entfernen, was dem Trachom selbst nicht zugehört. In Aegypten sind 90 % der Eingeborenen von Trachom befallen, welches sich häufig nach einer akuten infectiösen Conjunctivitis entwickelt. Da das Trachom keine specielle Prädisposition erfordert, kann man auch in diesen Fällen nicht annehmen, dass die akute Conjunctivitis für Trachom prädisponire.

---

28) **Neuer Irrigator der oberen Uebergangsfalte,** von Valenti.

Die Desinfection der oberen Uebergangsfalte ist schwierig und doch nothwendig zwecks aseptischer Operationen. Verf. hat einen Irrigator-Blepharostat construirt, welcher mit dem Recipienten des Desinficirmittels verbunden ist. Die Flüssigkeit wird durch comprimirte Luft mit Leichtigkeit in den oberen Conjunctival-Sack getrieben.

Gallenga. (Uebersetzt von Peschel.)

VIII. Annales de Oftalmologia (Mexico). IV. 1901. Nr. 1. Juli.

1) **Ein Fall von Cysticercus der Iris,** von Dr. E. F. Montaño in Mexico.

32jährige mexicanische Indianerin zeigte in der Vorderkammer ihres linken, nur leicht entzündeten Auges eine weisse, durchscheinende, birnenförmige Blase, welche in der unteren Hälfte der Iris und nicht weit vom Ciliarrande festsass. Die Blase hatte Eigenbewegungen, welche bei seitlicher Beleuchtung zunahmen. Die vier Saugnäpfe waren deutlich zu sehen. Die Blase sammt einem Stückchen Iris wurde exstirpirt. Endresultat sehr gut.

---

2) **Eine neue Operationsmethode zur Erreichung eines guten Stumpfes nach Enucleation,** von Dr. Otto Wernicke in Buenos Aires.

Nach Enucleation wird eine rundliche Scheibe aus der Haut und Fettschicht der Regio glutaea eingelegt. An die Haut der Scheibe werden die Sehnen der vier Recti angenäht und hierauf die Bindehaut durch eine Tabaksbeutelnaht zusammengezogen, bis der Rand der Scheibe überall durch Bindehaut gedeckt ist.

Nr. 2. August.

3) **Blennorrhoea neonatorum,** von Dr. M. Velez in Mexico.

Verf. empfiehlt als Behandlung Einstäuben von Protargol in Pulverform.

---

4) **Verbrennung durch flüssiges Blei,** von Dr. A. Alonso in San Luis Potosi.

Nr. 3. September.

5) **Cocaïn-Anästhesie bei Enucleation,** von Dr. F. Lopez in Mexico.

Einträufeln einer 5 % Cocaïn-Lösung, hierauf subconjunctivale Einspritzung von 1 ccm einer 1 % Lösung, schliesslich mit einer besonders langen gekrümmten Nadel 1 ccm in die Umgebung des Opticus.

---

6) **Reizung der Augen bei Arbeitern in Cigarrenfabriken,** von Dr. A. B. Hale in Chicago.

Hauptsächlich bei schwächlichen Arbeitern fand Verf. einen wenig eiternden Conjunctival-Catarrh. C. bulbaris geröthet; C. tarsalis, speciell des unteren Lides entzündet und hypertrophisch. Pupille träge, leichte Miosis.

Nr. 4. October.

7) **Pathogenese des Glaucoms,** von Dr. M. Uribe Troncoso in Mexico. (Vgl. Annales d'Oculistique.)

Nr. 5. November.

Fortsetzung der Arbeit von Uribe Troncoso.

Nr. 6. December.

Schluss der Arbeit von Uribe Troncoso.

---

8) **Durchschneidung des Hals-Sympathicus,** von Dr. P. de Obarrio in Guayaquil.

In Berlin ausgeführte und schon Deutsch veröffentlichte experimentelle Studie.

1902. Nr. 8. Februar.

9) **Adrenalin und Surrenalin,** von Dr. D. M. Velez in Mexico.

---

10) **Einfluss des Nervensystems auf die Zusammensetzung des Humor aqueus,** von Dr. G. Lodato.

Schon im Archivio di Ottalmologia veröffentlicht.

Nr. 9. März.

11) **Augenstörungen durch Tabak,** von Dr. J. F. Santos Fernandez in Habana.

Verf. hat ebenfalls die von Hale beschriebene Conjunctivitis bei Arbeitern in Tabaksfabriken beobachtet.

---

12) **Ein phorometrischer Spiegel,** von Dr. E. F. Montaño in Mexico.

Nr. 10. April.

13) **Hemiopische Einschränkung des Gesichtsfelds und ihre prognostische Bedeutung bei Tabikern,** von Dr. R. Jocqs in Paris.

In Fällen von hemiopischen Gesichtsfeld-Defecten bei Tabes tritt häufig plötzlich Verlust des centralen Sehens ein, durch Ausdehnung des Skotoms über den Fixationspunkt.

Nr. 11. Mai.

14) **Evisceration und Einpflanzung von Fett in die Skleralhöhle,** von Dr. M. Uribe Troncoso in Mexico.

Bei einem 9monatlichen Kinde führte Verf. die Evisceration aus und füllte hierauf die Sklera mittels eines der Regio glutaea entnommenen Fett-

klumpens aus. In den nächsten Tagen schwollen die Lider stark an, die Conjunctiva wurde chemotisch. Nach 8 Tagen war alles normal. Da die Beobachtungszeit nur 6 Wochen dauerte, lässt sich nichts über das bleibende Resultat sagen.

---

15) **Doppelte Zonular-Cataract-Discission,** von Dr. J. J. Gonzalez in Leon, Mexico.

Nach der gut abgelaufenen beiderseitigen Operation verschwand der angeborene Nystagmus des 15jährigen Patienten vollständig.

Nr. 12. Juni.

16) **Einseitige Pupillen- und Accommodations-Lähmung nach Puerperal-Infection,** von Dr. J. J. Gonzalez in Leon, Mexico.

Nach einer leichten Puerperal-Infection beobachtete Verf. einseitige Lähmung der Pupille und Accommodation, die er auf infectiöse Neuritis der kurzen Ciliarnerven zurückführt.

---

17) **Doppelseitige Blindheit durch Dolchstich,** von Dr. E. F. Montaño in Mexico.

Der Stich zerstörte das linke Auge, durchbohrte den Ethmoides und durchschnitt den rechten Opticus. Sofort totale Blindheit, später Abblassung der rechten Papille.

IX. Annali di Ottalmologia. 1902. Fasc. 3—5.

1) **Structur des embryonalen Glaskörpers, Ursprung der Zonula,** von Addario.

Bei einem 4monatlichen menschlichen Embryon fand Verf., dass Hämatoxylin den Glaskörper fast ungefärbt liess, während Säurefuchsin stark färbte und bei schwacher Beleuchtung (ohne Abbé) feinste netzförmige Structur desselben erkennen liess. Längs dem Gefässtrichter ging die feine Streifung der Maschen längs den Gefässen. Einzelne wandernde Leukocyten durchsetzten den Glaskörper. Die feinen Netze des Glaskörpers zeigen beim Embryon keine Knotenpunkte, welche erst beim Neugeborenen sichtbar sind (als Nuclear granules von Bowman). Die beim Neugeborenen häufig sich zeigenden Reihen von grösserem Granula des Glaskörpers, welche rosenkranzähnlich oder kettenartig aussehen, sind nach Verf. nichts andres als gewöhnliche Fasern des Glaskörpers, welche von grossen Granula bedeckt sind. Grössere platte Fasern endlich durchsetzen den Glaskörper in reichlicherer Menge beim 8monatlichen Embryon als später, und stellen die hyalin entarteten Ueberreste der embryonalen Gefässe dar. Die Nuclear granules erklärt Verf. nach Färbungen mit Eisen-Hämatoxylin — Heidenhain für Knotenpunkte der feinen Glaskörper-Fasern, nicht für Zellen.

---

2) **Notiz über künstliche Beleuchtung von Sehproben,** von Colombo.

---

3) **Totale Amaurose durch Vergiftung mit Pilzen,** von Valenti.

Ein 26jähriger wurde nach Pilzgenuss unter andren Vergiftungs-Erscheinungen von retrobulbärer Neuritis mit totaler Amaurose befallen. Es blieb ein gewisser Grad von Atrophia optica zurück. Verf. fand keinen analogen Fall in der Literatur.



4) **Tätowirung der Cornea,** von Cofler.

Verf. bezog aus Japan Zinnober, sowie japanisches Blau und erreicht durch Mischung dieser mit chinesischer Tusche theils alle braunen, theils alle hellen Iris-Farben, welche er den Leukomen je nach dem kosmetischen Erforderniss einimpft. Verf. tätowirt auch den Lidrand schwarz bei partiellem Fehlen der Wimpern.

5) **Neue Operationsmethode für Tarsoraphie,** von Bossalino.

Verf. macht im Ober- wie Unterlide einen 3 mm tiefen Intermarginalschnitt und näht darauf den Conjunctival-Lappen des unteren Lids in den Schnitt des Oberlids hinein. Hierzu wird ein doppelt eingefädelter Faden so durch jenen Conjunctival-Lappen gelegt, dass die Fadenschlinge auf der Conjunctiva des Unterlids liegt und die zwei Nadeln werden hierauf durch den Spalt des Oberlids hindurch bis auf die Haut des letzteren geführt, wo der Faden geknotet wird. Je nach Bedarf können auch zwei oder drei derartige Fäden angebracht werden. Es ist darauf zu achten, dass die ciliaren Lappen der beiden Lider glatt aufeinanderliegen und sich nicht in einander schieben. Ein leichter Druckverband sichert die Heilung. Bei plastischen Operationen am Oberlide kann auch in ähnlicher Weise der Conjunctival-Lappen des Oberlids in den Intermarginalschnitt des Unterlids eingeheilt werden.

6) **Melano-Sarcom der Plica semilunaris,** von de Berardinis. (Mit 1 Tafel.)

Verf. fand in der Literatur nur 9 Fälle von primären Tumoren der Plica, worunter nur 3 Melano-Sarcome. Er exstirpirte einem 16jährigen ein kleines aus einen präexistirenden Naevus entstandenes Melano-Sarcom in der Mitte der Plicafalte. Die mikroskopische Untersuchung zeigte Pigment, sowohl im Protoplasma, wie im Kerne der Sarcomzellen.

7) **Vergleichung der Kräfte des Blutserums und der intraoculären Flüssigkeiten,** von Gatti.

Selbst wenn im normalen Blutserum die hämolytische und die Blutkörperchen agglutinirende Reaction ausgesprochen ist, fehlen beide meist im Humor aqueus und Glaskörper oder sind kaum wahrnehmbar.

Bei Thieren, deren Blutserum durch Impfungen Antikörper entwickelt hat und die beiden genannten Reactionen in stärkerem Maasse besitzt, zeigen die intraoculären Flüssigkeiten dieselben Reactionen, aber in sehr schwachem Maasse. Die bei solchen Thieren auftretende, Serum präcipitirende Reaction (Tschistowitsch 1899) fehlt in den intraoculären Flüssigkeiten.

Die antizymotische Reaction des Blutserums des normalen Pferdes findet sich in nur sehr geringem Grade in dessen Augenflüssigkeiten. Gemessen wurde dieselbe an der coagulirenden Wirkung des Kälberlabs auf Milch. Verf. giebt die betreffende Literatur.

8) **Ruptur der hinteren Linsenkapsel,** von Cofler.

Beschreibung eines Falles von traumatischer Ruptur der hinteren Kapsel mit Luxation der nucleären Partie der Linse, die auf dem Boden des Glaskörpers sich vorfand.

9) **Pathogenese des Trachoms,** von Cannas.

Verf. giebt die verschiedenen Mikro-Organismen an, welche er im Conjunctival-Secret bei Trachom fand, ohne einen specifisch pathogenen nachweisen zu können.

Fasc. 6 u. 7.

1) **Structur des embryonalen Glaskörpers,** von Addario. (Fortsetzung.)

Im embryonalen Glaskörper späterer Stadien finden sich nur geringe Züge von Fasern mesodermalen Ursprungs, nämlich die atrophirenden Gefässe. Die grosse Masse des feinfibrillären Glaskörpers hingegen ist nach Rabl ein protoplasmatisches Product des ciliaren Epithels. Ebenso die Zonula. Fischel erkannte bei Salamander-Larven, dass die vordere Grenzschicht des Corpus vitreum aus protoplasmatischen Fibrillen gebildet ist, welche von dem Ciliar-Epithel ausgehen.

Verf. betont, dass behufs der Untersuchung des embryonalen Glaskörpers Einschluss in Paraffin wegen der coagulirenden Wirkung der Hitze vermieden werden muss. Er fand, dass der fibrilläre Theil des Glaskörpers der Wirbelthiere von der hinteren Zone des Orbiculus ciliaris ausgeht, und zwar von dem nicht pigmentirten Epithel zwischen der Ora serrata und dem Anfange der Zonula Zinnii. Der Glaskörper grenzt an die Zonula mit einem dichteren Stratum limitans anterius und grenzt im hinteren Bulbus-Segment an die Limitans interna der Retina mittels des Stratum limitans posterius, welches jedoch ein weniger dichtes Gewebe aufweist, als jenes anterius. Die Membrana limitans interna der Retina gehört streng zu dieser, ist in engem Zusammenhange mit den Stützfasern der Retina und endigt mit der Retina an der Ora serrata. Eine Membrana hyaloidea existirt nicht, der Name ist aufzugeben. Die Zonula hat durchaus nichts mit der Membrana limitans interna retinae zu thun, sondern setzt sich aus den protoplasmatischen Fortsätzen des nicht pigmentirten Ciliar-Epithels zusammen, und zwar derjenigen Zellen, welche etwa 1,0—1,5 mm vor der Ora serrata beginnen. Topolanski war der erste, welcher einen Unterschied in der Form der Epithelzellen und deren Kerne constatirte für die verschiedenen Regionen, welche nach vorn von der Ora serrata liegen. Von dieser an sind die Epithelzellen in einer etwa 1—1,5 mm breiten Zone spindelförmig, ihr Kern ebenso. Weiter nach vorn werden sie mehr polygonal und der Kern mehr rund. Topolanski aber hielt die feinen Fibrillen des Glaskörpers jener Gegend fälschlich für Bindegewebs-Fibrillen, welche von der Substanz des Processus ciliares ausgehen sollten.

Ein Canalis Petiti existirt nicht, der Name muss verlassen werden, hingegen besteht ein Spatium zonulare.

---

2) **Ueber Bindehaut-Entzündung,** von Cannas.

Die akute contagiöse Conjunctivitis durch den Bacillus Koch-Week's und diejenige, welche durch den Diplococcus Fraenkel veranlasst ist, sind ganz charakteristisch. Erstere ist eminent contagiös, letztere weniger auffallend. Corneale Complicationen, sowie Pseudomembranen kommen dabei nur ausnahmsweise vor und sind Misch-Infectionen zuzuschreiben.

Die anguläre Conjunctivitis durch Diplobacillus Morax-Axenfeld ist gutartig, die Diagnose auch ohne bakteriologische Untersuchung leicht. Pseudomembranöse Formen durch Staphylo- oder durch Streptokokken sind auch

mikroskopisch leicht mit Diphtheritis zu verwechseln, da oft der Xerose-Bacillus dem Secrete beigemischt ist, welcher dem Bacillus Löffler sehr ähnelt.

3) **Primäre Tuberculose der Conjunctiva bulbi,** von Puccioni.

Beschreibung eines Falles bei einem 8jährigen Knaben nebst neuerer Literatur-Angabe.

4) **Lympho-Sarcom des Lids,** von Scalinci.

Der Tumor des linken Unterlids wurde einer 72jährigen Frau exstirpirt. Er stellte sich als Rundzellen-Sarcom heraus, in welchem überdies ein adenoides Maschennetz die Grundsubstanz bildete. Verf glaubt, dass der Tumor vom Tarsus ausgegangen sei und somit wäre dies der erste beschriebene Fall von Lympho-Sarcom des Tarsus, da die andern veröffentlichten Fälle von tarsalen Sarcomen (Randall, Zimmermann, Gallenga und Steiner) theils Spindel-, theils Rundzellen-Sarcome waren.

Fasc. 8 u. 9.

1) **Das Trachom,** von Valenti.

Verf. giebt eine ausführliche Uebersicht der geographischen Verbreitung des Trachoms in Italien, bespricht darauf die Aetiologie und Pathogenese, pathologische Anatomie, endlich Behandlung und Prophylaxe der Krankheit unter Anführung zahlreicher Autoren. Den Beschluss bildet eine Anzahl von statistischen Tabellen.

2) **Die Kur-Methode Guaita bei chronischer Dacryocystitis,** von Bardelli.

Das Auskratzen des Thränensacks hält Verf. für die jetzt gebräuchlichste Methode der Radicalkur chronischer Dacryocystitis. Unter den verschiedenen Arten der Ausführung bespricht er ganz besonders die in der Klinik von Prof. Guaita übliche. Nach einem longitudinalen Einschnitte in die vordere Wand des Thränensacks wird der Nasenkanal und Sack mittels eines scharfen Löffels sorgfältig ausgekratzt. Ist der Nasengang fibrös verengt so wird mittels Stilling's Messer die Strictur durchschnitten und dann ausgekratzt. Bei Ektasie des Sacks wird auch ein Theil der Wand excidirt. Darauf wird ein entkalkter Röhrenknochen der Kröte als Drain in den Nasengang eingeführt und durch eine tiefe Naht die Wunde geschlossen. Verf. liess auch ein knöchernes Drainröhrchen extra anfertigen, um es dem Röhrenknochen zu substituiren.

3) **Magnet-Extraction von Eisensplittern aus dem Auge,** von Ferri.

Bericht über einen Fall, wo ein zweitheiliger Eisensplitter in der Nähe des Ciliarkörpers theils mittels des Hirschberg'schen Magneten, theils mit Hilfe der Pincette entfernt wurde, nachdem er durch ersteren in die Nähe der Eingangspforte gezogen worden.

Fasc. 10.

1) **Melano-Sarcom der Caruncula lacrymalis,** von de Berardinis.

Verf. findet in der Literatur nur 10 Fälle von malignen Tumoren der Caruncula und fügt eine eigene Beobachtung von Melano-Sarcom mit mikro-

skopischem Befunde hinzu. Der Tumor hatte sich aus einem pigmentirten Flecke der Carunkel entwickelt.

2) **Eine Lymphcyste des Limbus corneae,** von E. Sgrosso.

Bei einem 60jährigen fand sich am inneren Rande der Cornea eine im grössten Durchmesser 9 mm messende seröse Cyste.

3) **Pathologische Anatomie der Dacryocystitis chronica und Auskratzung des Thränen-Nasengangs,** von Tartuferi.

Auszug aus der in den Archives d'Ophtalmol. 1902 veröffentlichten Original-Arbeit mit allen Abbildungen.

4) **Anatomischer Befund nach operativer Incision des Gewebes des Iriswinkels,** von Scalinci.

Das trabeculäre Gewebe des Iriswinkels fand sich durch den Schnitt getrennt und gegen die Wurzel der Iris zurückgedrängt. Stellenweise war der Canalis Schlemm weit eröffnet, anderwärts das trabeculäre Gewebe dicht an der hinteren Wand des Canalis Schlemm abgetrennt. Nirgends fand sich die Descemet, noch Iris oder Corpus ciliare verletzt. Verf. bekämpft energisch die Angaben von Duclos (1898), welcher immer die Descemet (wie er angiebt, etwas hinter der Cornealgrenze!) durchschnitten fand, und in einem Falle den Ansatz des Ciliarmuskels durchtrennte.

5) **Iris-Tuberculose,** von de Berardinis.

Beschreibung eines Falles bei einem 7jährigen Knaben.

6) **Parasitäre Concretionen in den Thränen-Kanälchen,** von Cannas.

Verf. fand bei der bakteriologischen Untersuchung verschiedene pathogene Mikro-Organismen, überdies Leptothrix und Spirillen des Nasenschleims, welche letzteren in Concretionen der Thränen-Kanälchen noch nicht beschrieben wurden.

Peschel.

X. Archivio di Ottalmologia von Prof. Angelucci. 1902. Mai—Juni.

1) **Das Serum von Marmorek in der Ophthalmo-Therapie,** von Attanasio.

Boucheron (1897, 1898) sah durch Injection des Serums Marmorek günstige Beeinflussung von Dacryocystitis acuta, akuter und chronischer Iritis rheumatica. Durch vier subconjunctivale Serum-Injectionen von je 1 ccm erzielte Darier Heilung einer schweren Iritis rheumatica. Morax (1898) heilte durch Injection des Marmorek'schen Serums 2 Fälle von Conjunctivitis crouposa mit Strepto- und Staphylokokken. Lagrange empfahl das Serum bei Conjunctivitis purulenta durch Streptokokken.

Verf. injicirte je 10—20 ccm, machte eine oder mehrere Injectionen und verleibte im Maximum 140, ja bis 220 ccm des Serums ein. Er sah sehr günstige Resultate bei Periostitis orbitae, Panophthalmitis, Dacryocystitis acuta, purulenter und croupöser Conjunctivitis, Hypopyon-Keratitis, traumatischer Iridocyclitis, postoperativen Infectionen.

Prophylaktisch fand er die Injectionen nützlich, wenn postoperative Infection (z. B. bei Erkrankungen der Thränenwege) zu fürchten war, sie

sollen alsdann vor und nach der Operation bis zur Heilung angewandt werden. Es trat nie Urticaria in der Nähe der Injectionsstelle auf, wie von Blumberg beobachtet wurde.

2) Der Brechungs-Index des Humor aqueus bei Reizung des Auges, von Tornabene.

Verf. suchte durch Bestimmung des Brechungs-Index des Humor aqueus zu entscheiden, ob bei Reizung des einen Auges im zweiten Auge der Albumin-Gehalt des Humor aqueus zunehme. Er benutzte den Refractometer von Abbé. Der Humor aqueus der gereizten Augen enthielt stets reichlich Fibrin und Albumin und zeigte erhöhten Brechungs-Index, während der letztere nicht die geringste Abweichung vom Normal-Zustande im zweiten Auge erkennen liess.

3) Aspirin, Dionin, Adrenalin, Acid. picricum, von Re.

Aspirin ist gegen rheumatische Augen-Erkrankungen, namentlich auch gegen das Symptom des Schmerzes specifisch wirksam, auch gegen Glaucom.

Dionin als 5 % Collyrium setzt die Schmerzen bei Iritis, Cyclitis, Keratitis, Glaucom, Episkleritis herab und beschleunigt die Resorption von Exsudaten und Hämorrhagien. Zum letzteren Zwecke kann auch ein 10 % Collyrium (auch Monate lang) angewandt werden. Subconjunctivale Hämorrhagien werden auffallend rasch resorbirt. Bei schweren und hartnäckigen Formen von phlyktänulärer Keratitis sah Verf. schnelle Heilung durch täglich einmalige Einpinselung von einer Dionin-Lösung in Vaselin-Oel (1 : 70 etwa).

Adrenalin in Lösung 1 : 1000 gab vorzügliche Resultate in der Behandlung des Frühjahrs-Katarrhs, welcher nach Angelucci auf einer Gefäss-Anomalie beruht. Die Instillation geschah 4 Mal täglich während einiger Monate.

Acid. picricum fand Verf. wirksam gegen Blepharitis ciliaris (Fage 1901) als 2 % Salbe, und will günstigen Einfluss von 1 % Lösung (in Wasser und Glycerin) auf frisches Trachom beobachtet haben.

Juli—August.

1) Pikrinsäure gegen Blennorhoea neonatorum, von Re.

Verf. behandelte mehrere Fälle mit häufigen Waschungen von Kali hypermangan. (0,3), Sublimat (0,05) in Aqua destill. (1000) und täglich ein- oder mehrmaliger Anwendung (Einträufelung oder Bepinselung) von Pikrinsäure-Lösung (0,2 auf Aqua et Glycerin āā 10,0) mit günstigem Erfolge, auch bei Hornhaut-Ulcerationen.

2) Die Mikro-Organismen bei Conjunctivitis, von Corsini.

Verf. untersuchte zahlreiche Fälle von Conjunctivitis bakteriologisch und fand, dass ohne bakteriologischen Befund aus der klinischen Erscheinungsart einer Conjunctivitis nicht auf den der Erkrankung zu Grunde liegenden Mikro-Organismus geschlossen werden kann. Die mikroskopische Untersuchung des Secrets gilt namentlich bei Pneumococcus und bei den pseudodiphtherischen Formen.

3) **Hemianopsie mit Wortblindheit,** von Petella.

Verf. erinnert daran, dass Panizza 1855 zuerst die Beziehung zwischen der Blindheit eines Auges aus cerebraler Ursache und der Occipitalrinde der andren Seite entdeckte.

Verf. beschreibt 2 Fälle obigen Symptomen-Complexes klinisch, ohne anatomischen Befund und giebt einen kurzen Ueberblick über ähnliche Fälle in der Literatur.

---

4) **Cataract-Extraction bei Dacryocystitis,** von Angelucci.

Verf. empfiehlt ausser andren chirurgischen Maassnahmen die Schliessung der Thränen-Kanälchen durch Galvanocaustik vor der Star-Operation.

September—October.

1) **Vergleichung der Wirkung des Cocaïns mit der andrer Anästhetica,** von Mobilio.

Instillationen von Dionin liessen die Sensibilität der Cornea intact, beruhigten aber Ciliarschmerzen bei Iritis, Glaucom, Keratitis.

Peronin bewirkt locale Anästhesie, reizt aber sehr stark, so dass es nicht empfehlenswerth ist.

Nirvanin verhält sich ähnlich und bewirkt überdies nur unvollständige locale Anästhesie.

Tropacocaïn bewirkt, wie Verf. bestätigte, auch in entzündeten Augen Anästhesie, wo das Cocaïn fast einflusslos ist.

Holocaïn gab dem Verf. ungleichmässige Wirkung, indem die Anästhesie der Cornea mitunter nur 5 Minuten, bei andren 25 Minuten dauerte. Begleit-Erscheinung ist Gefühl von Brennen und Conjunctival-Hyperämie.

Extractum suprarenale fand Verf. sehr brauchbar, um den Effect der localen Cocaïn-Anästhesie bedeutend zu erhöhen. Operationen unter Einwirkung beider Medicamente waren viel weniger schmerzhaft als unter blosser Cocaïn-Anästhesie. Ferner fördert es die letztere auch in entzündeten Augen. Endlich bestätigt Verf. den Befund von Darier, wonach die Trachomkörner durch Einträufelung von Extr. suprarenale deutlicher hervortreten, was für die Diagnose von Wichtigkeit sein kann.

---

2) **Folliculäre Conjunctivitis in der Cavallerie,** von Samperi.

Verf. kommt zu dem Ergebnisse, dass der Follicular-Katarrh vom Trachom durchaus verschieden und durch die Bakterien des Staubes der Stallungen, Fourage-Depots und Kasernen hervorgerufen ist.

---

3) **Die sog. paradoxe Pupillen-Erweiterung nach Exstirpation des obersten Halsganglions,** von Lodato.

Aus den Experimenten des Verf.'s an Kaninchen und Katzen geht hervor, dass nach Exstirpation des obersten sympathischen Ganglions Contraction der gleichseitigen Pupille erfolgt, nur mitunter zeigte sich statt dessen Erweiterung dieser Pupille, und zwar während weniger Stunden oder auch einiger Tage nach der Operation. Aber diese irritatorische Dilatation ist ganz vorübergehend und verschwindet vollständig am 3. oder 4. Tage nach der Operation. Die Chloroform-Narcose ruft schon wenige Tage nach der Operation, sowie auch späterhin stärkere Dilatation der Pupille auf der operirten, als

auf der intacten Seite hervor. Diese „paradoxe" Dilatation ist bei Einträufelung von Eserin in beide Augen noch deutlicher, indem die Pupille auf der intacten Seite eng bleibt, auf der operirten Seite in der Narcose sich stark erweitert. Wie die Narcose, wirkt Reizung des Ischiadicus, Asphyxie und epileptische Convulsionen, welche mitunter im Gefolge der Sympathectomie sich auszubilden scheinen.

Eserin und Atropin wirken je nach der Zeit, welche seit der Operation verflossen ist, verschieden. Im Anfange wirkt Eserin stärker und schneller im Auge der operirten Seite, Atropin hingegen im andren Auge. Nach einem Monate etwa und später äussert sich die Wirkung beider gerade in entgegengesetzter Weise, Eserin wirkt stärker auf der intacten, Atropin auf der operirten Seite.

Alle diese Erscheinungen sind bei Katzen constanter als bei Kaninchen, bei welchen letzteren die Narcose mitunter stärkere Pupillen-Dilatation auf der gesunden, als auf der operirten Seite inducirt.

Die Hypothese von Langendorff, dass der Dilatator in Folge der Nerven-Durchschneidung und consecutiven Nerven-Degeneration in Contractur sich befinde, ist nicht begründet. Denn Verf. fand zunächst nach Exstirpation des Halsganglions in den Ciliarnerven der Katze keine Spur von Degeneration. Diese geht nur bis an das Ciliarganglion, befällt aber nicht die von diesem ausgehenden Ciliarnerven, welche bei der Katze auch die pupillo-dilatatorischen Fasern mit enthalten. Ausserdem müsste bei Contractur des Dilatators auf der operirten Seite auch ohne das Mittel der Narcose oder der Reizung sensibler Nerven Dilatation der Pupille vorhanden sein.

Verf. erklärt seine Resultate aus einer Herabsetzung der Functionsfähigkeit des Sphinkters auf der sympathectomirten Seite. Dies ist aber durchaus nicht gleichwerthig mit Verringerung des Tonus des Sphinkters, welcher im Allgemeinen vom Zustande des Antagonisten abhängt. Levinsohn (1901) fand auch bei Kaninchen, welche vor 5—8 Wochen sympathectomirt waren, Alterationen in der Iris, welche aber bereits 1893 von Angelucci ermittelt waren: einfache Atrophie und Sklerose des Irisgewebes, Verdickung der Gefässwände, Verengerung der Gefässlumina. Durch diese anatomischen Befunde erklärt sich die Herabsetzung der Sphinkterfunction und die entsprechende Wirkung des Atropins und Eserins einen Monat nach der Operation. Die entgegengesetzten Erscheinungen in der frühen Zeit nach der Operation unter Einwirkung der Narcose und andrer Zustände sind nur erklärlich durch die von diesen Agentien auf die pupillenverengernden Centra ausgeübte Hemmungswirkung, und zwar handelt es sich hier nur um das Centrum im Ganglion ciliare. Verf. hat nun bereits 1900 bei Hunden und jetzt durch neue Versuche auch bei Kaninchen und Katzen Veränderungen in den Ganglienzellen des Ciliarknotens nach Exstirpation des obersten Halsganglions nachgewiesen (trübe Schwellung einzelner Zellen, Veränderungen in der Disposition der Chromatinschollen, Chromatolysis). Doch sind die Veränderungen bei Katzen weit hochgradiger, als bei Kaninchen. Bei einer Katze, welche 4 Monate nach der Operation getödtet wurde, zeigten sich im Ganglion ciliare mehrfach verkleinerte, durch Hämatoxylin stärker gefärbte Ganglienzellen, deren Kern überdies wie der Körper der Zelle eine längliche Gestalt angenommen hatte. Auch fand sich Vermehrung des interstitiellen Bindegewebes. Die oben genannten Agentien bewirken also die paradoxe Pupillen-Erweiterung, weil auf der sympathectomirten Seite die Function des Sphinkter-Centrums im Gangl. ciliare gestört ist. Nach längerer Zeit tritt hierzu noch trophische

Veränderung im Sphinkter selbst, wodurch dessen Function noch stärker gestört wird.

Dass bei Katzen das Phänomen deutlicher als bei Kaninchen in die Erscheinung tritt, hat seinen Grund in der oben angegebenen Differenz des anatomischen Befundes.

November—December.

1) **Störungen im Gefäss-System bei Hydrophthalmus,** von Marchetti.

Verf. sucht durch Beobachtung von 5 Fällen von Hydrophthalmus theils congenitus, theils acquisitus die Theorie von Angelucci zu stützen, dass die Krankheit durch Störungen im Gefäss-System begründet sei.

---

2) **Das Gesichtsfeld bei Cretinismus und Epilepsie,** von Valenti.

Verf. fand bei Untersuchung von 30 Kindern des „medicinisch-pädagogischen Instituts der nationalen Liga zum Schutze geistig defecter Kinder in Rom“ im Allgemeinen ein durchaus normales Gesichtsfeld.

---

3) **Wirkung des Nucleoproteïns des Carbunkels auf Organismus und Auge,** von Valenti.

Verf. lehnte sich an die Untersuchungen von Galeotti an, welcher die Nucleoproteïne verschiedener Bakterien untersucht hat. Er injicirte eine Lösung des Nucleoproteïns des Bacillus anthracis 1 : 100 subcutan bei Kaninchen. An der Injectionsstelle bildete sich ein Abscess mit nekrotischer Umgebung. Die Nekrose ging bei hinreichend grosser Dosis in die Tiefe und legte sogar die Gelenkköpfe z. B. am Hüftgelenk frei. Nach etwa einem Monate starben die Thiere. Bei Injection von nur 1 g entstand nur ein Abscess ohne ausgedehnte Nekrose. Ueberlebten die Thiere die erste Injection, so besassen sie Immunität gegen weitere Injectionen. Peritoneale Injectionen verursachten Fieber, aber selbst bei einer Dosis von 15 g nicht den Tod des Kaninchens. Intravenöse Injection weniger Tropfen hatte schnellen Tod des Thieres durch Blutgerinnung unter Convulsionen mit Exophthalmus zur Folge.

Trockenes Nucleoproteïn des Anthraxbacillus bewirkte im Conjunctival-Sack, wenn die Lider vernäht wurden, schwere Keratitis, welche eventuell bis zur Perforation fortschritt.

Einführung in die Vorderkammer bewirkte Trübung der Cornea ohne Iritis, Einführung in eine Tasche der Conjunctiva bulbi eitrig-hämorrhagische Entzündung der tiefen Schichten der Conjunctiva. Injection in den Glaskörper hatte Panophthalmitis zur Folge.

Verf. constatirte demnach coagulirende Wirkung auf das Blut und nekrotisirende auf das Gewebe.

---

4) **Die Secretion des Humor aqueus,** von Angelucci.

Verf. arbeitete mit dem von Leber und Niesnamoff beschriebenen Apparate und fand, dass bei Kaninchen nach Sympathectomie das Auge der operirten Seite, welches nur 20 mm Hg-Druck zeigte, aus dem unter 20 mm Druck stehenden Apparate gar keine Flüssigkeit aufnahm, unter 25 mm Druck hingegen war pro Minute die aufgenommene Flüssigkeit 3 cmm. Im normalen Auge filtrirten pro Minute aus dem Apparate ins Auge 1,8 cmm bei 25 mm Druck.

Nach Durchschneidung des Trigeminus fanden in Folge der Verringerung des intraoculären Drucks ähnliche Verhältnisse statt, der Unter-

schied mit dem normalen Auge war sogar noch bedeutender. In beiden Fällen erfolgt also Verringerung der Secretion des Humor aqueus und somit durch das Fehlen der vis a tergo Verringerung der Elimination. Zugleich wird der Humor aqueus durch Eiweiss- und Fibringehalt dem Blutplasma ähnlicher. Letzteres geschieht auch in Folge von Reizung des Trigeminus oder Sympathicus oder der Cornea, sowie in Folge von Paracentesen. Verf. untersuchte den Vorgang bei Paracentesen genauer und fand, dass bei Thieren 10—30 Minuten nach dem Tode der Eiweiss- und Fibringehalt des Humor aqueus bei der ersten Paracentese höher ist als bei den folgenden, ferner, dass 8 Stunden nach dem Tode derselbe Gehalt anomal erhöht ist. Er schliesst daraus, dass dieser Gehalt nicht, wie Ehrlich, Leplat u. A. meinten, durch Filtration aus dem Glaskörper hervorgehe, sondern cadaverisch ist.

Ob der Uebertritt von Albumin und Fibrin in den Humor aqueus nach Paracentese ex vacuo erfolge, suchte Verf. am Liquor cerebrospinalis zu entscheiden. Er legte am lebenden Thiere die Membrana obturatoria posterior atlantis frei und extrahirte durch dieselbe hindurch mit Pravaz'scher Canüle aus dem 4. Ventrikel 2—3 g klaren Liquor cerebrospinalis. Bei lebenden Thieren fand er, dass bei aufeinander folgenden Puncturen der Eiweissgehalt nicht zunahm, ebenso bei Thieren, welche seit 10—30 Minuten gestorben waren. Hingegen war 8 Stunden nach dem Tode der Eiweissgehalt abnorm gestiegen und der Liquor coagulirte sofort. Damit ist die Hypothese, dass der Eiweissgehalt des Humor aqueus bei wiederholten Paracentesen ex vacuo auftrete, widerlegt.

Greeff's Hypothese, dass der Eiweissgehalt durch die am Corpus ciliare auftretende Bläschenbildung verursacht sei, hat Angelucci und Tornabene widerlegt, da schon nach der ersten Paracentese vor Auftreten der Bläschen Eiweiss im Humor aqueus erscheint.

Einige Zeit nach starker Faradisation des N. trigeminus oder des N. sympathicus folgt Herabsetzung des intraoculären Drucks, während Lodato durch schwache, permanente Reizung des Ganglion cervicale superius (Durchziehen eines Fadens) Vermehrung der Secretion des Humor aqueus erzielte und damit Tensions-Erhöhung im Bulbus.

---

5) **Modification der Star-Operation nach Angelucci**, von Gutmann. (Heidelberger Congress 1902.)

Peschel.

Bibliographie.

1) Ueber die hereditär-syphilitischen Augenhintergrunds-Veränderungen, nebst einigen allgemeinen Bemerkungen über Augenerkrankungen bei angeborener Lues, von Dr. Sidler-Huguenin in Zürich. (Beiträge zur Augenheilkunde. Heft 51.) Im ersten Theile seiner Arbeit giebt Verf. eine genaue Litteraturangabe über die klinischen Beobachtungen und die pathologisch-anatomische Untersuchung der hereditär-syphilitischen Augenhintergrunds-Veränderungen. An die 125 Krankengeschichten, welche er aus den Krankengeschichten des Cantons-Spitals und der Privatpraxis von Prof. Hoal ausgezogen im Auszug wiedergegeben sind, schliesst Verf. seine eigenen Beobachtungen an. Im Gegensatz zu der bekannten Hirschberg'schen Eintheilung in 5 Kategorien meint Verf. aus

seinen 125 Augengrunds-Beschreibungen schliessen zu dürfen, dass gewisse Veränderungen des Opticus, der Retina, der Chorioidea und der Gefässe sich öfters wiederholen und so ein einheitliches Krankheitsbild geben, das er als „Typus" bezeichnet. I. Typus: Feinfleckige, gelbrötliche Sprenkelung neben einer feinen punktförmigen Pigmentirung. — II. Typus: Grobfleckige Erkrankung, bei welcher neben wenigen hellen die dunklen Herde überwiegen. — III. Typus: Grobfleckige Erkrankung, bei welcher die hellen Herde überwiegen. — IV. Typus: Krankheitsbild, das grosse Aehnlichkeit mit der Retinitis pigmentosa aufweist. Wenn verschiedene Typen nebeneinander vorhanden sind, entstehen die sog. „Mischformen". Verf. bespricht sodann ganz genau die 4 typischen Funduserkrankungen und berichtet bei jedem einzelnen Typus über die Sehschärfe, den Lichtsinn, das Gesichtsfeld und die Prognose. Was das Verhältnis der Keratitis interstitialis diffusa zu den verschiedenen Augengrundserkrankungen anbetrifft, so nimmt Verf. an, — wie schon Hirschberg nachgewiesen hatte, — dass einer Anzahl von interstitiellen Hornhaut-Entzündungen, die auf hereditärer Lues beruhen, periphere Augengrunds-Veränderungen vorausgehen. Die vielumstrittene Frage über die hereditäre Lues in der zweiten Generation beantwortet Verf. auf Grund seiner Krankengeschichten damit, dass die Syphilis in der zweiten Generation keine Augengrunds-Erkrankungen hervorbringen kann. Die verschiedenen Erkrankungen, die mit der hereditären Syphilis in direktem oder indirektem Zusammenhang stehen, werden gruppenweise und in Tabellenform besprochen. Zum Schluss der Arbeit werden den therapeutischen Erfolgen noch einige Worte gewidmet. Nach der Ansicht des Verf. weist die ausgiebigste antisyphilitische Behandlung bei den hereditär-luetischen Augenaffektionen nicht immer den gewünschten Erfolg auf; „neben derselben ist die roborierende Behandlung sehr empfehlenswerth und ebenso(?) wichtig." Fritz Mendel.

2) Fächer, Zapfen, Leiste, Polster, Gefässe im Glaskörperraum von Wirbelthieren. Hans Virchow. Wiesbaden. 1901. Verf. stellt in seiner sehr eingehenden Arbeit die Ergebnisse der vergleichenden Forschung über den Glaskörper und seine Einschlüsse zusammen. Die vergleichend anatomischen Studien über die im Titel genannten Gebilde bei Fischen (Leiste), bei Vögeln (Fächer) und bei Reptilien (Zapfen und Polster) beziehen sich hauptsächlich auf Genese, Morphologie und Funktion und werden eingehend in ihrer Beziehung zu den Gefässnetzen der Retina und der Linse besprochen. Besonders interessant sind die Beobachtungen über den Linsenmuskel bei Fischen. Eine genauere Besprechung würde zu weit führen. Praktisches Interesse haben die physikalischen Versuche des Verf.'s (Belastungsversuch), welche darthun, dass die Grundsubstanz des Glaskörpers ein Maschenwerk von Fibrillen bildet. Um ihre Genese zu erforschen, müsste man nach dem Vorschlage des Verf.'s auf die frühesten Gefässverhältnisse des primären Augenbechers und des Linsenbläschens zurückgreifen. Ein mesodermaler Ursprung ist unwahrscheinlich. Rosenstein.

3) Statistik über angeborene Anomalien des Auges, von Gallenga. (Assoc. Med. Chir. di Parma, Sitzung v. 27. Juni 1902.) Verf. fand 1889—1900 unter 24076 Kranken 203 Fälle von angeborenen Augen-Anomalien, also bei 0,84 % der Kranken und giebt davon eine kurze Statistik. Er erwähnt dabei eine noch nicht beschriebene Anomalie bei einem 7jährigen Mädchen, welche er Supercilium bifidum nennt. Am rechten Auge war die Augenbraue normal, am linken mehr geradlinig als gebogen und da, wo die inneren $^3/_5$ mit den äusseren $^2/_5$ der Augenbraue zusammenstossen, ging

schräg nach aussen oben etwa 1 cm weit eine Reihe dichter dunkler Härchen ab. Wahrscheinlich stand diese Anomalie mit den schrägen Gesichtspalten in Zusammenhang, deren eine einen verspäteten Verschluss erlitten haben wird. Peschel.

4) Augen-Erkrankungen in Folge von Krankheiten der Nasenhöhle und ihrer Adnexe, von Raja. (Neapel 1901. 312 Seiten.) Das sehr schätzenswerthe Werk bespricht ausführlich die anatomischen Verhältnisse des Gebiets, darauf die Krankheiten der Nase und der Nebenhöhlen, endlich die aus letzteren hervorgehenden Augenkrankheiten. Eine vollständige systematische Bibliographie erhöht den Werth des Buchs. Peschel.

5) Unblutige Kapsel-Vorlagerung bei Strabotomie, von Fortunati. (Il Progresso medico 1902, Torino.) Verf. macht bei starkem Strabismus convergens die Tenotomie beider Interni, lockert auch etwas die seitlichen Einscheidungen und näht die blosse Conjunctivalwunde. Darauf näht er durch einen starken Faden, welcher unter dem emporgehobenen Muskelbauche des Rectus externus durchgeführt wird, diesen gegen den äusseren Cornealrand vor, und zwar, wenn nöthig, in beiden Augen. Peschel.

6) Stauungspapille, von Besio. (Pammatone di Genova 1901.) In Folge von Erhöhung des intracraniellen Drucks soll am peripheren Ende des Opticus eine Circulationsstörung entstehen und durch diese Hydropsie der Scheiden und Ausdehnung des Intervaginalraums, somit Compression des Nerven und venöse Stauung. Auf das so alterirte Gewebe üben alsdann die pathogenen Keime und toxischen Producte, welche sich der Flüssigkeit beimischen, ihre schädliche Wirkung aus, so dass schliesslich Atrophie des Nerven folgt. Aus einem beobachteten Falle schliesst Verfasser: 1. das zeitliche Zusammenfallen von Symptomen des Hirndrucks mit Steigerungen der Papillar-Schwellung, woraus hervorgeht, dass letztere von ersterem abhängig sind, 2. das Fortbestehen von Entzündung auch während der Perioden geringerer Papillar-Schwellung. Die Entzündung ist auf die von der malignen Neubildung eliminirten Toxine zurückzuführen. Gallenga.

7) Angioma cavernosum der Orbita, von Polignani. (Neapel 1901, Typogr. Salvietti.) In einem Falle musste bei der Exstirpation des Tumors der Bulbus enucleïrt werden, an welchem starke bindegewebige Stränge des Tumors adhärirten. Die mikroskopische Untersuchung zeigte, dass die Wandungen der cavernösen Räume reichlich mit eigenen Gefässen versehen waren. Gallenga.

8) Star-Extraction, von Gotti. (Bollett. Sc. Med. di Bologna 1902.) Verf. räth, periphere Schnitte, Iridectomie und Fixations-Instrumente, auch Blepharostat zu verlassen und empfiehlt den Studenten, die klassische Methode der Extraction anzuwenden. Gallenga.

9) Bericht über die Augen-Abtheilung des Hospitals in Novara, von Bocci. Verf. giebt statistische Daten für die Jahre 1898—1901 über Kranken-Frequenz und Operationen. Gallenga.

10) Iridocyclitis in Folge von Pneumonie, von Besio. (Pammatone di Genova 1901). Beschreibung eines klinischen Falles. Die Metastasen werden nicht nur durch die pathogenen Mikro-Organismen, sondern auch durch ihre Toxine hervorgerufen, wobei für letztere Form der Erkrankung der Mangel der Eiterung charakteristisch ist. Im vorliegenden Falle trat die Erkrankung des Auges während der Reconvalescenz auf, als die Infection im Blute nicht mehr bestand. Auch zeigte der bakterioskopische und mikro-

skopische Befund, obwohl der erstere im frühesten Stadium der Augen-Erkrankung erhoben wurde, dass im Auge Diplokokken nicht vorhanden waren. Die Iridocyclitis ist demnach durch die Toxine bedingt worden, welche auf die Gewebe bereits in fast imponderabler Menge einwirken, auch lange Zeit nach ihrem Verschwinden aus dem Organismus. Gallenga.

11) Oculäre Symptome der Neurasthenie, von Petella. (Bollet. d'oculistica 1902.) Verf. erwähnt die Arbeit von de Falco über die Wichtigkeit der Augen-Untersuchung für den Gerichtsarzt bei Neurasthenie und beschreibt einen Fall bei einem Seemanne, wo ausgeprägte musculäre, accommodative und retinale Asthenopie bestand. Für das gerichtsärztliche Urtheil bildet die Untersuchung des Auges die wichtigste Stütze, wenn nicht andre offenbare oder glaubwürdige Symptome die Diagnose sichern. Gallenga.

12) Ein Perimeter mit grossem Radius, von Colombo. (Progresso Med. Torino, 1902.) Verf. construirte nach dem Landolt'schen Modell einen Perimeter, welcher 2 m Radius besitzt. Das Testobject ist künstlich beleuchtet und liefert weisses wie monochromatisches Licht in verschiedener Intensität. Er glaubt, dass das Instrument für das Studium der Peripherie der Retina von Wichtigkeit sei. Gallenga.

13) Subakute Conjunctivitis durch Diplobacillus Morax-Axenfeld, von Gonella. (Torino 1902, Tipogr. Bona). Von 1897—1902 wurden 445 Fälle untersucht. Die Krankheit ist in Sardinien nächst dem Trachom das häufigste Augenleiden. Sie hat ein ganz charakteristisches klinisches Bild. Die Conjunctivitis angularis ist stets durch diesen Diplobacillus verursacht. Es existirt eine besondere Form von Hornhaut-Geschwür, wahrscheinlich in Folge von Localisation des Bacillus in der Cornea. Die diplobacilläre Conjunctivitis complicirt mit Vorliebe das Trachom in allen seinen Stadien. Sie ist häufiger bei Kindern und jungen Leuten. Sie verschlimmert den Zustand des Trachoms und muss in der Prophylaxe und Therapie berücksichtigt werden. Gallenga.

14) Ueber den consensuellen accommodativen Impuls, von Petella. (Bollett. d'ocul. Nr. 20, 1902.) Durch Beispiele und Experimente wird nachgewiesen, dass ebenso wie für die Pupille auch für den Accommodationsmuskel eine consensuelle Reaction besteht. Gallenga.

15) Syphilitische Augen-Erkrankungen, von Fortunati. (Arch. di Farmacia sperim. Roma 1902, I.) Verf. wendet gegen alle syphilitischen Manifestationen die Injectionen von Hydrarg. bijodatum in Oel-Lösung nach Panas an, weil das Salz in dieser Lösung sich nicht zersetzt, die Dosirung daher leicht und sicher geschieht. Gallenga.

16) Antiseptische Injectionen in die Augenkammer, von Monesi. (Acc. Scienze di Modena, 1902, März.) Verf. cauterisirte die Hornhaut von Kaninchen und rief durch Einimpfung von Staphylococcus aureus Hornhaut-Entzündungen hervor. An diesen Augen suchte er darauf den therapeutischen Werth antiseptischer Injectionen in die Vorderkammer zu prüfen und fand, dass dieselben wirkungslos, ja oft schädlich sind, wie sich an mikroskopischen Präparaten nachweisen liess. Gallenga.

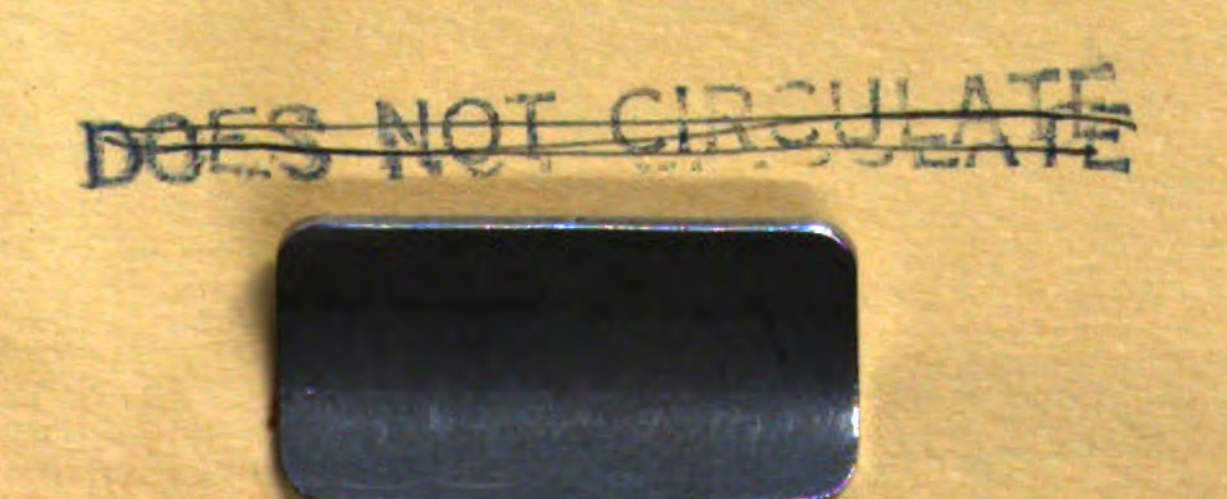
17) Cystisches Fibrosarcom der Orbita, von Polignani. (Neapel 1901. Tipogr. Salvietti.) Beschreibung eines Tumors der Orbita fötalen Ursprungs. Derselbe hatte sich bis in den Bulbus verbreitet, ein bisher einzig dastehender Fall. Gallenga.


18) Blepharoplastik bei Narben-Ectropium, von Petella. (Ann. di Med. Nap. 1902. Sept.) Kritik der gebräuchlichen Operationsmethoden mit nachfolgender Beschreibung eines Falles, bei welchem die Methode von Fricke als die älteste und klassische ein ganz vorzügliches Resultat ergab. Photographien des operirten Knaben sind beigefügt. Verf. betont, dass alle in den letzten 20 Jahren neu angegebenen Operationsmethoden, obwohl sich darunter sehr geniale befinden, doch nicht die alten Methoden zu ersetzen vermögen, welche, mit der modernen Asepsis verbunden, die schönsten Erfolge ermöglichen. Gallenga.

19) Embolie der Art. centralis retinae, von Petella. (Ann. di Med. Nap. 1902.) Verf. berichtet einen klinischen Fall betreffend einen Seemann, bei welchem plötzlich die Embolie eintrat. Nach differentialdiagnostischen Bemerkungen über intervaginales Extravasat des Opticus und Embolie entscheidet er sich im vorliegenden Falle für letztere, bespricht die Therapie und Prognose, welche sehr reservirt sein soll. Gallenga.

20) Unblutige Kapsel-Vorlagerung, von Fortunati. (Bollettino Accad. Med. Roma 1902.) Verf. fixirt nach Ausführung der Tenotomie den Bulbus in Divergenzstellung mittels einer triangulär in der Conjunctiva angebrachten Naht. 40 Fälle wurden derart mit glücklichem Resultate operirt. Gallenga.







UNIVERSITY OF CHICAGO
79 850 763